

Trail Guide Arbeitsbuch

Eine praxisorientierte Lernhilfe
für die Anatomie

2., komplett überarbeitete Auflage

Andrew Biel

Bernard C. Kolster (Hrsg.)

Illustrationen von Robin Dorn

Einleitung 1

Tipps für die Reise	1–2
Unterschiedliche Texturen erforschen #1	3
Unterschiedliche Muskel- und Gelenkkarten	4
Unterschiedliche Texturen erforschen #2	5

Navigation durch den menschlichen Körper 6

Die Körperregionen	6
Ebenen, Richtungen, Positionen und Bewegungen	7–8
Bewegungen des Körpers	9–13
Der Stützapparat	14–15
Der Bewegungsapparat	16–18
Das fasziale System	19–20
Das kardiovaskuläre System – Arterien	21
Das kardiovaskuläre System – Venen	22
Das Nervensystem	23
Das lymphatische System	24

Schulter und Oberarm 25

Topographische Übersicht	25
Knöchernen Strukturen	26–27
Knöchernen Strukturen an Arm und Schulter	28–29
Schulter- und Armmuskeln	30–31
Muskeln ausmalen	32–33
Muskeln und Bewegungen	34–37
Wie heißt der Muskel?	38
Muskelgruppe 1: M. deltoideus, M. trapezius, M. latissimus dorsi und M. teres major	39–40
Muskelgruppe 2: Die Muskeln der Rotatorenmanchette	41–42
Muskelgruppe 3: Mm. rhomboidei, M. levator scapulae, M. serratus anterior, Mm. pectorales und M. subclavius	43–44
Muskelgruppe 4: M. biceps brachii, M. triceps brachii und M. coracobrachialis	45–46
Andere Strukturen	47
Art. glenohumeralis	48–49
Art. sternoclavicularis	50

Unterarm und Hand 52

Topographische Übersicht	52
Knöchernen Strukturen	53
Humerus	54
Ulna und Radius	55

Ossa carpalia	56
Knöchernen Strukturen des Handgelenks und der Hand	57–58
Unterarm- und Handmuskeln	59–61
Muskeln ausmalen	62–64
Muskeln und Bewegungen	65–68
Wie heißt der Muskel?	69–70
Muskelgruppe 1: M. brachialis, M. brachioradialis, Pronatoren und M. supinator	71–72
Muskelgruppe 2: Extensoren und Flexoren	73–74
Daumen- und Handmuskeln	75–76
Muskelgruppe 3: Daumen- und Handmuskeln	77–78
Andere Strukturen	79
Art. humeroulnaris und Art. radioulnaris proximalis	80
Art. radiocarpalis	81
Artt. intercarpales, Artt. carpometacarpales und Artt. intermetacarpales	82

Wirbelsäule und Thorax 84

Topographische Übersicht	84
Knöchernen Strukturen	85–86
Knöchernen Strukturen an Wirbelsäule und Thorax	87
Erster und zweiter Halswirbel	88
Vertebrae cervicales	89
Vertebrae thoracicae und lumbales	90
Brustkorb und Sternum	91
Wirbelsäulen- und Thoraxmuskeln	92–94
Querschnitt vom Hals	95
Querschnitt des Thorax	96–97
Muskeln ausmalen	98–101
Muskeln und Bewegungen	102–103
Wie heißt der Muskel?	104–105
Muskelgruppe 1: Muskelgruppen des M. erector spinae und transversospinale Gruppe	106–107
Muskelgruppe 2: Mm. splenii und Mm. suboccipitales	108–109
Muskelgruppe 3: M. quadratus lumborum, Bauchmuskeln, Diaphragma und Mm. intercostales	110–111
Andere Strukturen	112
Kraniovertebrale Gelenke	113–114
Artt. intervertebrales	115
Artt. costovertebrales und Artt. intervertebrales	116
Artt. costovertebrales und Artt. sternocostales	117



Kopf, Hals und Gesicht 119

Topographische Übersicht 119
 Knöchernen Strukturen 120
 Der Schädel 121–122
 Mandibula und Os hyoideum 123
 Art. temporomandibularis 124
 Kopf-, Hals- und Gesichtsmuskulatur 125–126
 Mimische Muskulatur 1 127
 Muskeln ausmalen 128–130
 Muskeln und Bewegungen 131–133
 Wie heißt der Muskel? 134–135
 Muskelgruppe 1: M. sternocleidomastoideus,
 M. masseter und M. temporalis 136–137
 Muskelgruppe 2: Suprahyoidale Muskulatur,
 infrahyoidale Muskulatur und mehr 138–139
 Mimische Muskulatur 2 140–141
 Andere Strukturen 142

Becken und Oberschenkel 143

Topographische Übersicht 143
 Knöchernen Strukturen des Beckens 144–145
 Hüfte 146
 Becken und Os sacrum 147
 Femur 148
 Knöchernen Strukturen des Beckens 149
 Becken- und Oberschenkelmuskeln 150–154
 Perineum und Beckenboden 155
 Muskeln ausmalen 156–159
 Muskeln und Bewegungen 160–162
 Wie heißt der Muskel? 163–165
 Muskelgruppe 1: M. quadriceps und
 ischiocrurale Muskulatur 166–167
 Muskelgruppe 2: Glutealmuskeln und
 Adduktoren 168–169
 Muskelgruppe 3: M. tensor fasciae latae,
 M. sartorius, Außenrotatoren und M. iliopsoas .. 170–172
 Andere Strukturen 1 173
 Gelenke und Bänder 174–175
 Hüftgelenk 176
 Andere Strukturen 2 177

Bein und Fuß 179

Topographische Übersicht 179
 Knöchernen Strukturen an Knie und Bein 1 180
 Knochen an Knie, Bein und Fuß 181
 Knöchernen Strukturen an Knie und Bein 2 182
 Knochen am Fuß 183
 Knöchernen Strukturen am Fuß 1 184
 Calcaneus und Talus 185
 Knöchernen Strukturen am Fuß 2 186
 Bein- und Fußmuskeln 187–189
 Muskeln ausmalen 190–191
 Muskeln und Bewegungen 192–193
 Wie heißt der Muskel? 194–195
 Muskelgruppe 1: M. gastrocnemius, M. soleus,
 M. plantaris, M. poplitea und Mm. peronei 196–197
 Muskelgruppe 2: Extensoren, Flexoren
 und Fußmuskeln 198–199
 Fußmuskeln 200–201
 Art. femorotibialis 202
 Art. femorotibialis und Art. tibiofibularis 203
 Andere Strukturen am Knie 204
 Art. talocruralis 205
 Art. talocruralis und Art. talotarsalis 206
 Bänder am Fuß 207
 Andere Strukturen an Knie, Bein und Fuß 208
 Antwortseiten 209–230

Bitte beantworten Sie folgende Fragen.

1. Der Muskel, der eine bestimmte Bewegung ausübt, wird _____, genannt, während der Muskel, der diese Bewegung bremst, _____ genannt wird.
2. Bitte nennen Sie die drei charakteristischen Merkmale, die das Muskelgewebe von anderen Geweben unterscheiden.

3. Um die Sehne von einem Band zu unterscheiden, müssen Sie _____ und _____ palpieren.
4. Nennen Sie drei Formen von dichtem Bindegewebe, die Sie palpieren können. _____
5. Die Faszie ist eine durchgehende fibröse Membran aus _____ die unter _____ und um Muskeln sowie Organe verläuft.
6. Ein scharfer, einschießender Schmerz, der lokal oder am entsprechenden Körperteil entlang spürbar ist, kann ausgelöst werden durch _____.

Zuordnen

Bitte ordnen Sie den Begriffen die passende Definition zu.

- | | |
|-----------------------|---|
| 1. _____ Fett | a. ein willkürlich kontraktiles Gewebe, das das Skelett bewegt |
| 2. _____ Aponeurose | b. zwei Arten – oberflächlich und tief |
| 3. _____ Arterie | c. ein Gefäß, das auf dem Handrücken deutlich erkennbar ist |
| 4. _____ Knochen | d. ein Gefäß, in dem der Puls spürbar ist |
| 5. _____ Bursa | e. ein kleiner, flüssigkeitsgefüllter Beutel, der die Reibung zwischen 2 Strukturen reduziert |
| 6. _____ Faszie | f. eine breite, flache Sehne |
| 7. _____ Band | g. eine Struktur, die Knochen an Gelenken miteinander verbindet |
| 8. _____ Lymphknoten | h. leicht von anderen Gewebearten zu unterscheiden, weil sie sich fest anfühlen |
| 9. _____ Muskel | i. bohnenförmig, variierend hinsichtlich der Größe von erbsenförmig bis mandelförmig |
| 10. _____ Nerv | j. ein röhrenförmiges Gefäß, das empfindlich auf Druck reagiert |
| 11. _____ Retinaculum | k. eine quer verlaufende Verdickung der tiefen Faszie, die Sehnen in einer bestimmten Position hält |
| 12. _____ Haut | l. das größte Organ des menschlichen Körpers |
| 13. _____ Sehne | m. Verbindung zwischen Knochen und Muskel |
| 14. _____ Vene | n. Gewebe mit einer gallertartigen Konsistenz |

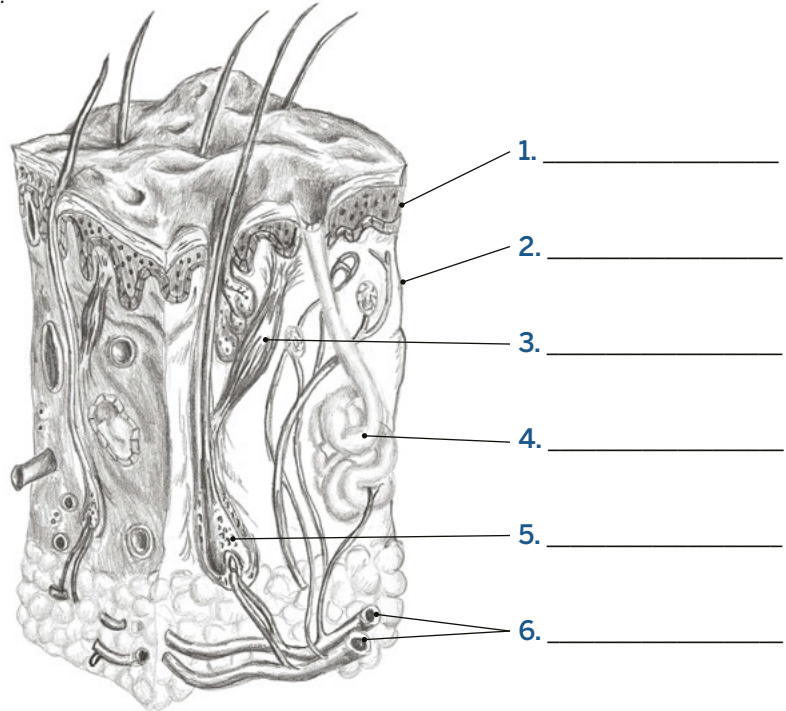
Einleitung

Unterschiedliche Texturen erforschen #1

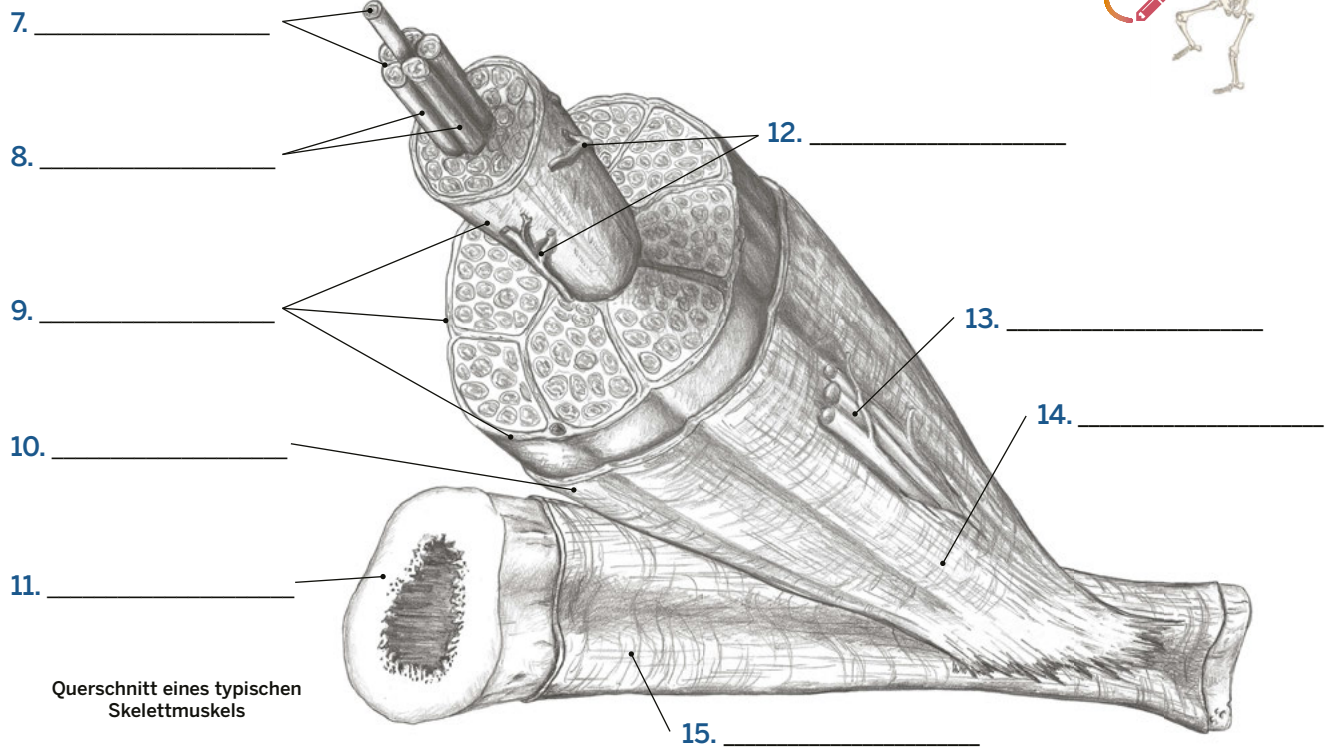
Bitte benennen Sie die folgenden Strukturen.

AUSWAHL

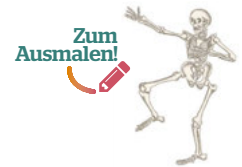- Blutgefäße
- Dermis
- Epidermis
- Haarfollikel
- M. erector pili
- Schweißdrüse



Querschnitt der Haut



Querschnitt eines typischen Skelettmuskels



AUSWAHL

- | | | |
|------------|------------------------|------------|
| Blutgefäße | Knochen | Perimysium |
| Epimysium | Muskelfasern | Periost |
| Endomysium | Neurovaskuläres Bündel | Sehne |

Einleitung

Unterschiedliche Muskel- und Gelenkarten

Bitte benennen Sie die Arten von Muskelbäuchen und Gelenken.



1. _____



2. _____



3. _____



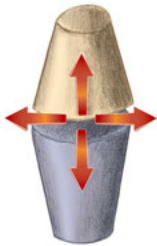
4. _____



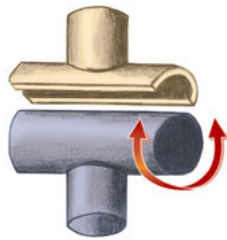
5. _____



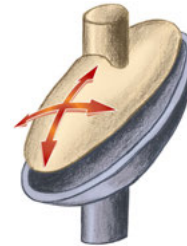
6. _____



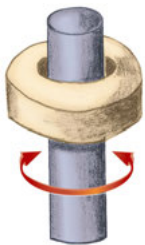
7. _____



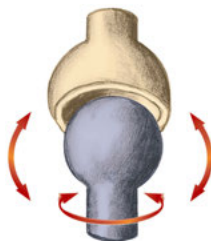
8. _____



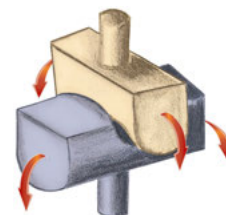
9. _____



10. _____



11. _____



12. _____

AUSWAHL

Ebenes Gelenk
Eigelenk
Einfach gefiederter Muskel

Drehgelenk
Dreieckiger Muskel
Kugelgelenk

Mehrfach gefiederter Muskel
Ringmuskel

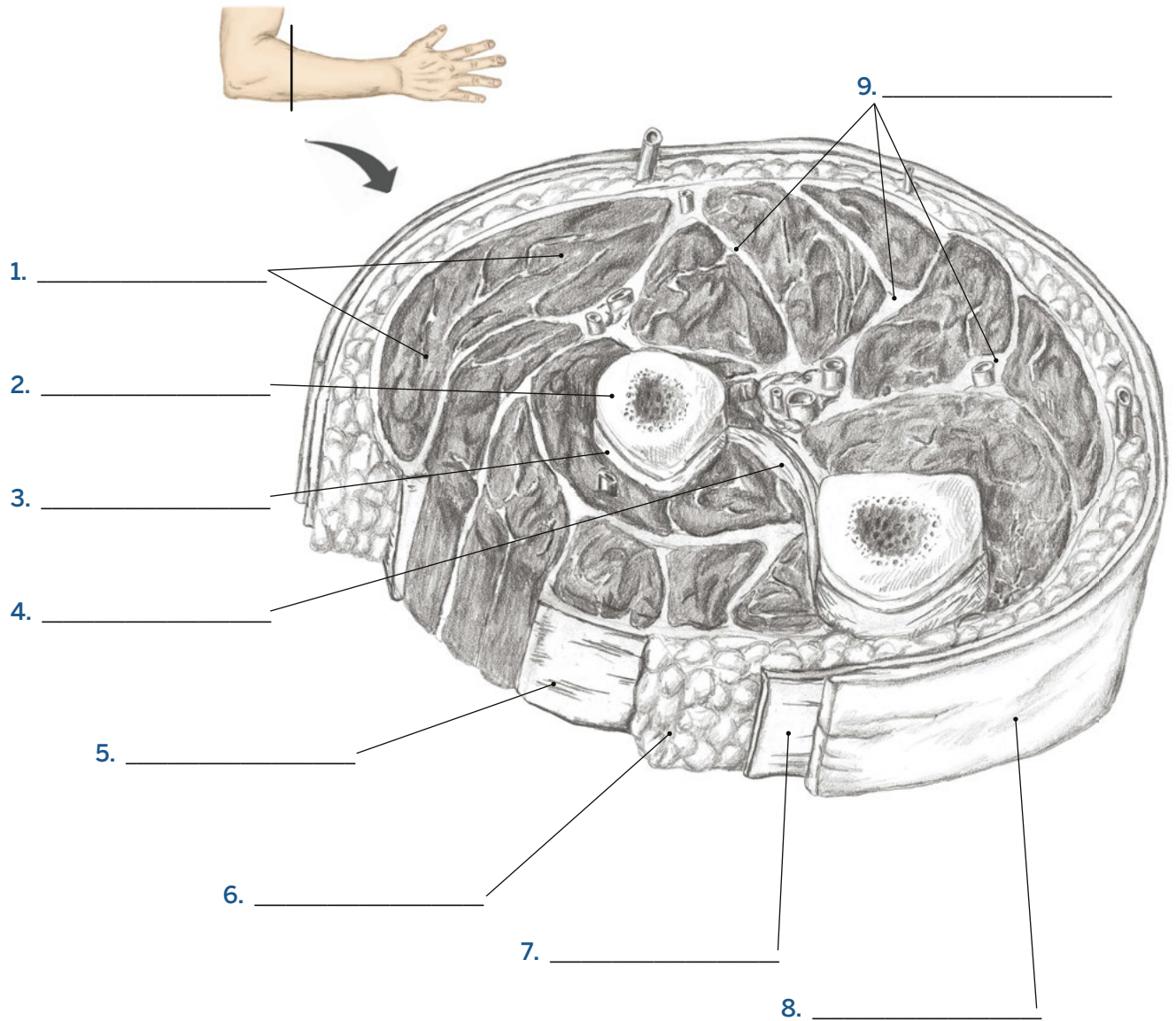
Sattelgelenk
Scharniergelenk
Spindelförmiger Muskel

Zweifach gefiederter Muskel

Einleitung

Unterschiedliche Texturen erforschen #2

Bitte benennen Sie die folgenden Strukturen.



Querschnitt des Unterarms mit der Anordnung von Muskeln und Faszien



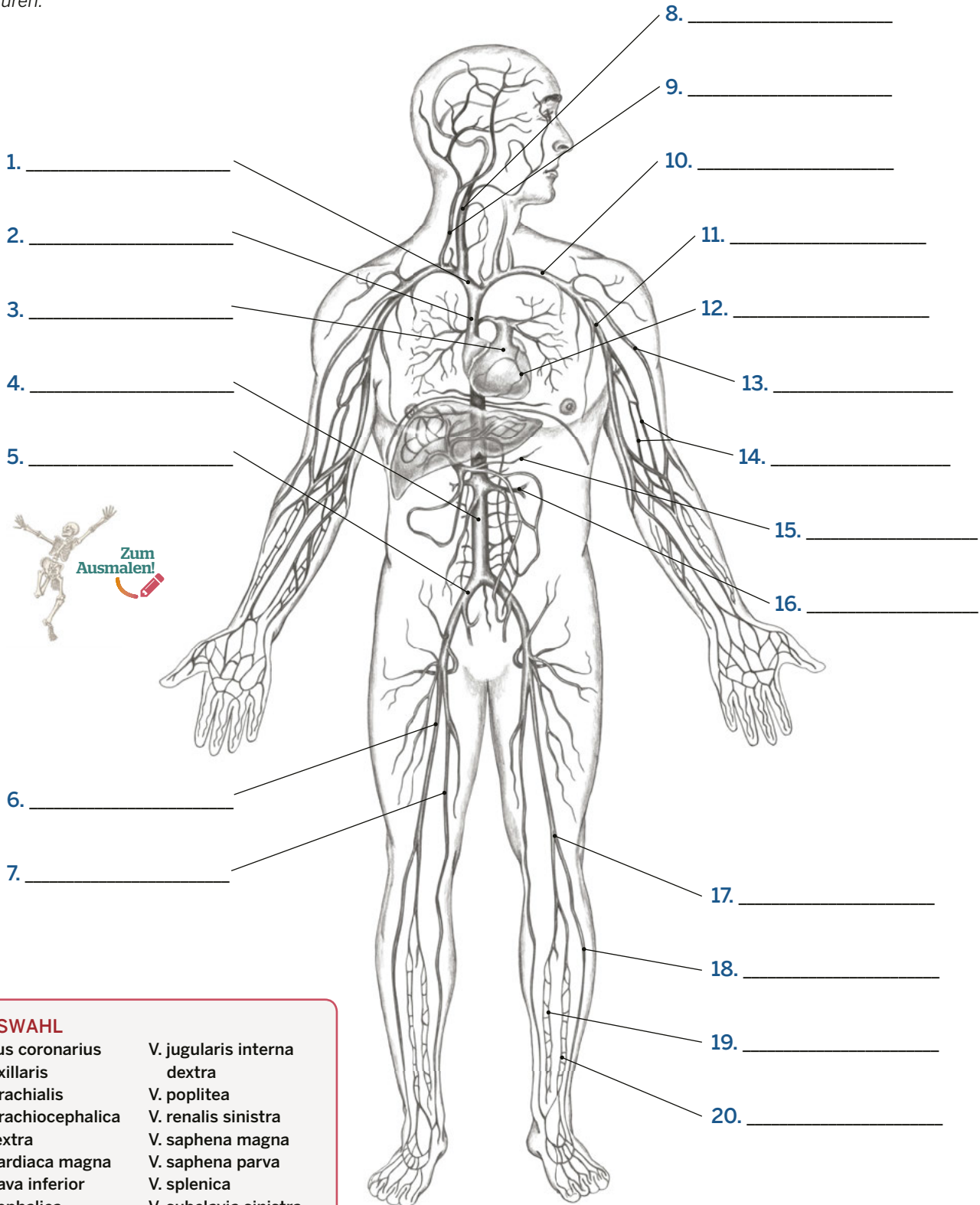
- | | |
|----------------|-----------------------|
| AUSWAHL | |
| Faszie (2x) | Membrana interossea |
| Fettgewebe | Muskelgewebe |
| Haut | Oberflächliche Faszie |
| Knochen | Periost Tiefe |

Navigation durch den menschlichen Körper

Das kardiovaskuläre System – Venen

S. 41

Bitte benennen Sie folgende Strukturen.



1. _____

2. _____

3. _____

4. _____

5. _____

6. _____

7. _____

8. _____

9. _____

10. _____

11. _____

12. _____

13. _____

14. _____

15. _____

16. _____

17. _____

18. _____

19. _____

20. _____

AUSWAHL

- | | |
|-----------------------------|-----------------------------|
| Sinus coronarius | V. jugularis interna dextra |
| V. axillaris | V. poplitea |
| V. brachialis | V. renalis sinistra |
| V. brachiocephalica dextra | V. saphena magna |
| V. cardiaca magna | V. saphena parva |
| V. cava inferior | V. splenica |
| V. cephalica | V. subclavia sinistra |
| V. femoralis | V. tibialis anterior |
| V. iliaca communis | V. tibialis posterior |
| V. jugularis externa dextra | V. cava superior |

Hauptvenen des Körpers, Ansicht von ventral

Navigation durch den menschlichen Körper

Das Nervensystem

S. 42

Bitte benennen Sie folgende Strukturen.

1. _____ (#2-6)

2. _____

3. _____

4. _____

5. _____

6. _____

7. _____ (#8-13)

8. _____

9. _____

10. _____

11. _____

12. _____

13. _____

14. _____ (#15-16)

15. _____

16. _____

17. _____

18. _____

19. _____

20. _____ (#21-25)

21. _____

22. _____

23. _____

24. _____

25. _____

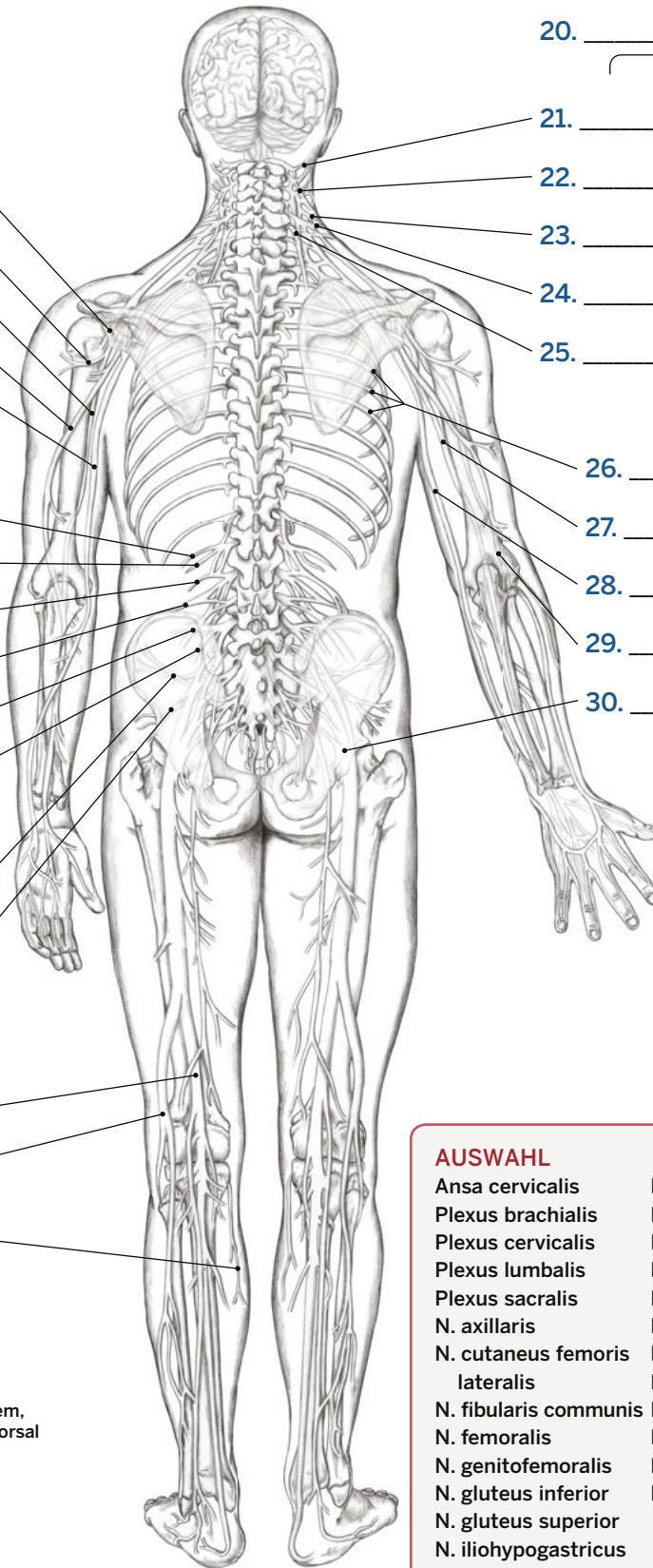
26. _____

27. _____

28. _____

29. _____

30. _____



Nervensystem, Ansicht von dorsal

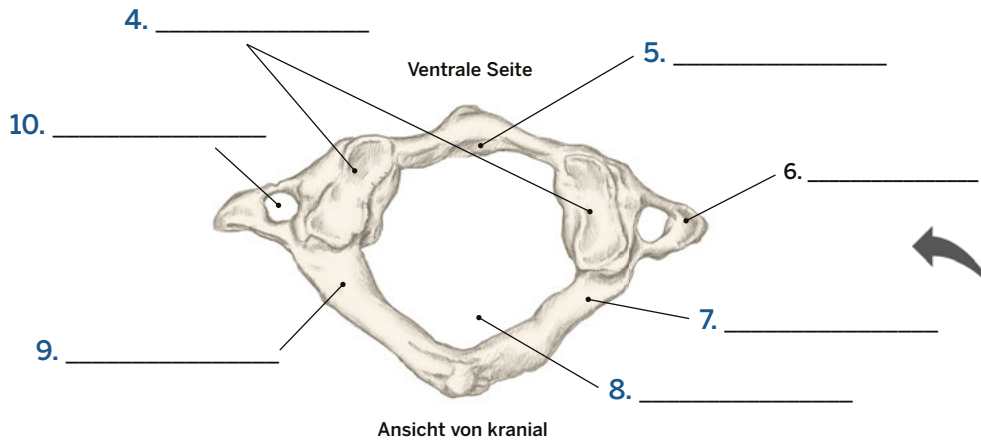
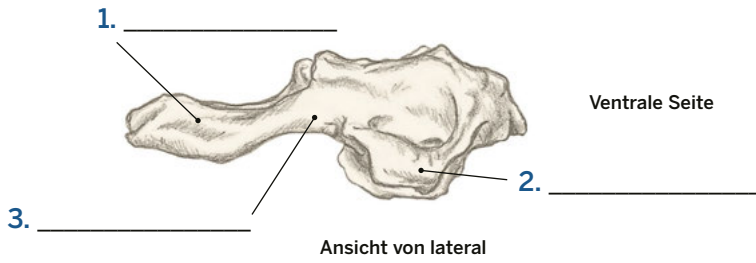
AUSWAHL

- | | |
|-------------------------------|---------------------------|
| Ansa cervicalis | N. occipitalis minor |
| Plexus brachialis | N. musculocutaneus |
| Plexus cervicalis | N. medianus (2x) |
| Plexus lumbalis | N. obturatorius |
| Plexus sacralis | N. phrenicus |
| N. axillaris | N. radialis (2x) |
| N. cutaneus femoris lateralis | N. saphenus |
| N. fibularis communis | N. tibialis |
| N. femoralis | N. transversus colli |
| N. genitofemoralis | N. ulnaris (2x) |
| N. gluteus inferior | Nn. supraclaviculares |
| N. gluteus superior | Nn. thoracici |
| N. iliohypogastricus | (12 paarige Spinalnerven) |
| N. ilioinguinale | |

Wirbelsäule und Thorax

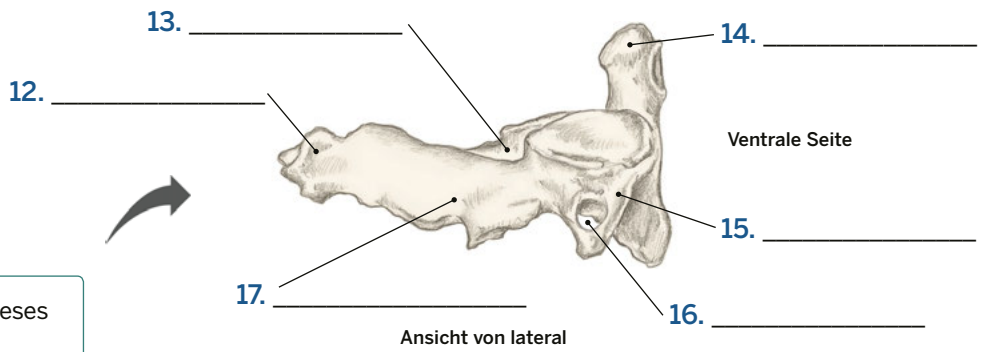
Erster und zweiter Halswirbel

Bitte benennen Sie die folgenden Strukturen.

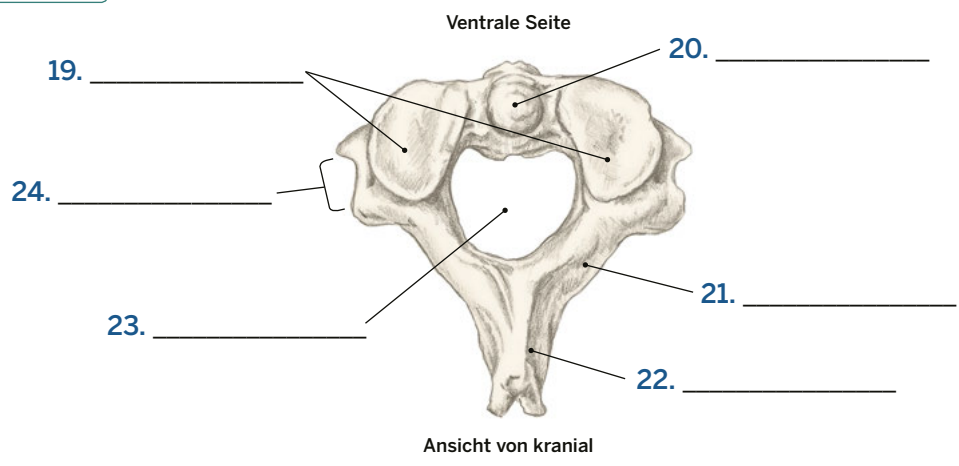


- AUSWAHL**
- Atlas
 - Axis
 - Dens axis (2x)
 - Fovea dentis
 - Facies articularis superior (2x)
 - Foramen transversarium (2x)
 - Foramen vertebrale (3x)
 - Lamina arcus vertebrae (4x)
 - Processus spinosus (2x)
 - Processus transversus (4x)
 - Sulcus arteriae vertebralis
 - Tuberculum posterius

Wie lautet der Name dieses Wirbels?
11. _____



Wie lautet der Name dieses Wirbels?
18. _____

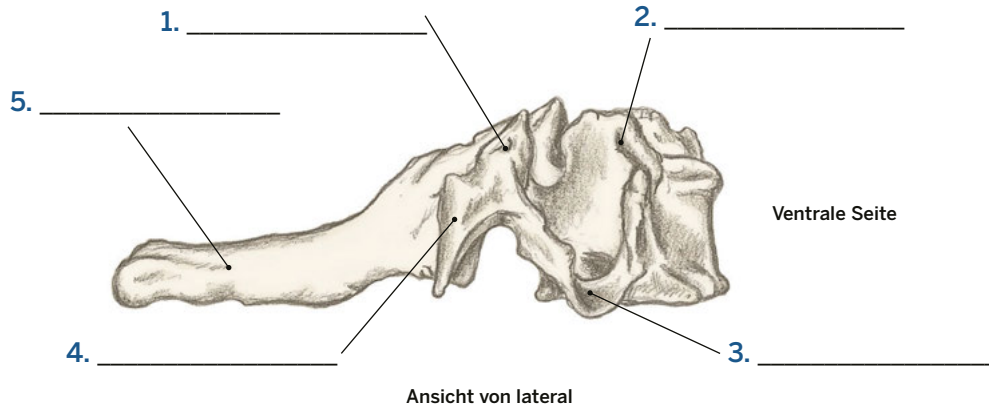


Wirbelsäule und Thorax

Vertebrae cervicales

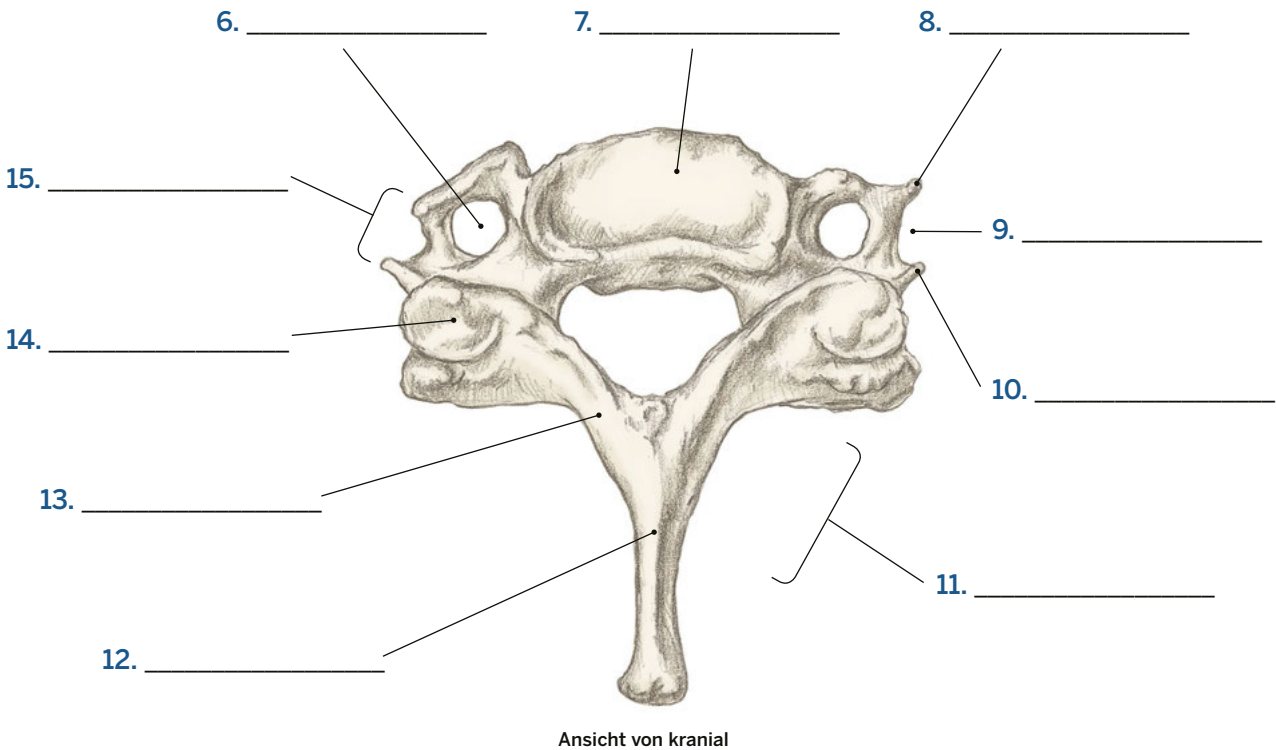
S. 172

Bitte benennen Sie die folgenden Strukturen.



AUSWAHL

- | | |
|-----------------------------|----------------------------|
| Facies articularis superior | Processus transversus (2x) |
| Foramen transversarium | Sulcus nervi spinalis (2x) |
| Lamina arcus vertebrae | Tuberculum anterius (2x) |
| Laminäre Mulde | Tuberculum posterius (2x) |
| Processus spinosus (2x) | Wirbelkörper |



Bitte beantworten Sie folgende Fragen.

1. Welche drei Strukturen begrenzen das ventrale Dreieck am Hals? _____

2. Der M. sternocleidomastoideus, die Clavicula und der M. trapezius bilden das _____
_____ des Halses.
3. Aus wie vielen Knochen besteht der Schädel? _____
4. Die Schädelknochen sind durch _____ -gelenke in Form und engen Suturen verbunden.
5. Das _____ befindet sich am dorsalen und kaudalen Teil des Schädels.
6. Die _____ ist eine Vorwölbung, die im Zentrum des Os occipitale liegt
und ist der kraniale Ursprung des Lig. nuchae.
7. Welcher knöchernen Orientierungspunkt dient als Ansatzstelle für verschiedene Nackenmuskeln?

8. Die _____ verbinden sich an der Mittellinie und bilden die Sutura sagittalis.
9. Welcher knöchernen Orientierungspunkt befindet sich direkt hinter dem Ohr läppchen und dient als
Ansatzstelle für den M. sternocleidomastoideus? _____
10. Der Raum zwischen dem Arcus zygomaticus und dem Schädel wird vom M. _____ ausgefüllt.
11. Das _____ bildet die Stirn und den Oberrand der Augenhöhle.
12. Welcher knöchernen Orientierungspunkt befindet sich auf der Unterseite der Mandibula und dient als
Ansatzstelle für die suprahyoidale Muskulatur? _____
13. Wo sollten Sie besonders vorsichtig sein, wenn Sie den Bereich der Mandibula palpieren? _____

Palpieren!

Vergessen Sie nicht, es gibt kein Richtig oder Falsch.



Palpieren Sie die **Protuberantia occipitalis externa** und die **Linea nuchae superior** an drei Personen. Beschreiben Sie das Gefühle mit drei Worten (siehe S. 231–232 im *Trail Guide Anatomie*).

Person #1

Person #2

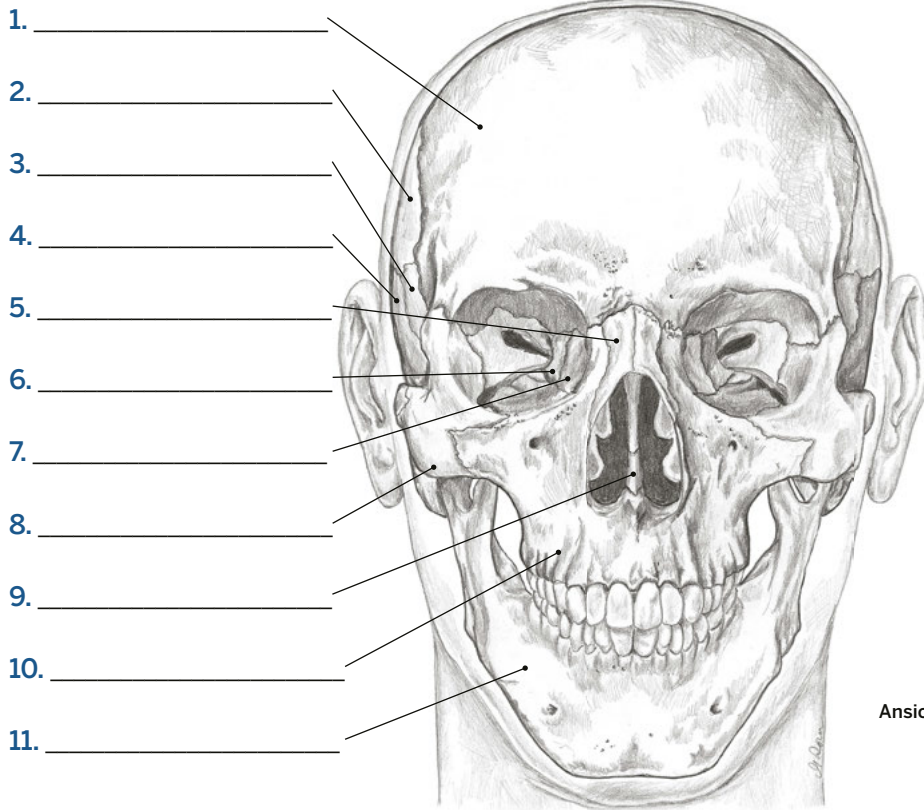
Person #3

Kopf, Hals und Gesicht

Der Schädel #1

S. 228

Bitte benennen Sie folgende Strukturen.

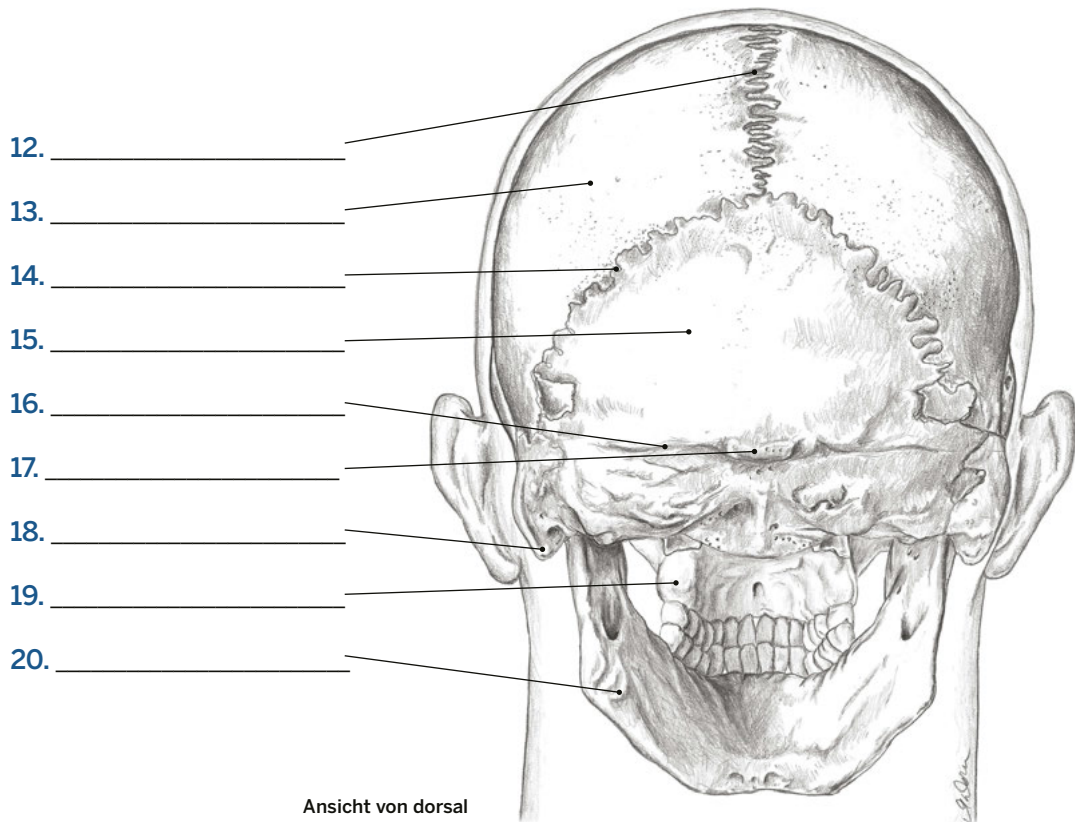


- AUSWAHL**
- Linea nuchae superior
 - Mandibula (2x)
 - Maxilla (2x)
 - Os ethmoidale
 - Os frontale
 - Os lacrimale
 - Os nasale
 - Os occipitale
 - Os parietale (2x)
 - Os sphenoidale
 - Os temporale
 - Os zygomaticum
 - Processus mastoideus
 - Protuberantia occipitalis externa
 - Sutura lambdoidea
 - Sutura sagittalis
 - Vomer

Ansicht von ventral

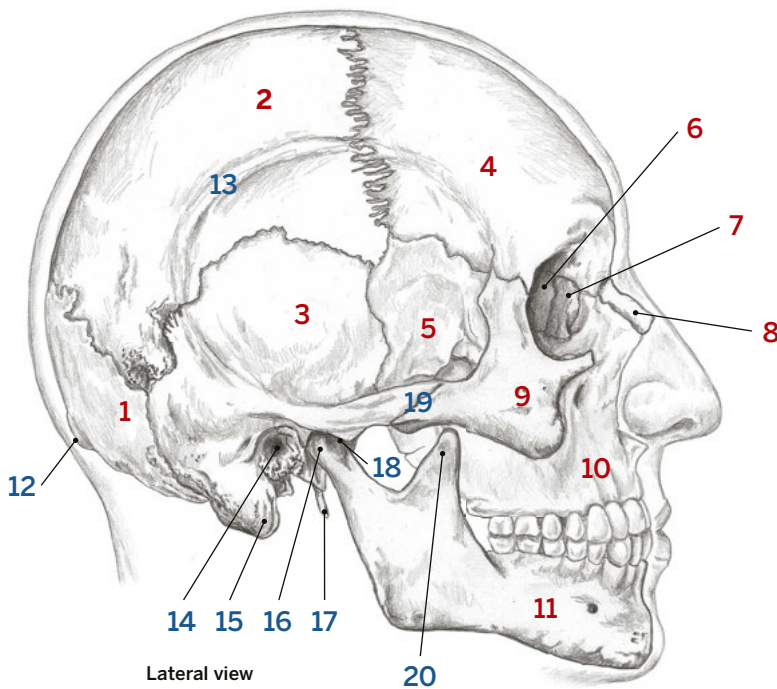


Kopf, Hals & Gesicht



Ansicht von dorsal

Bitte benennen Sie folgende Strukturen. Knochen werden mit **blauen** Zahlen bezeichnet, knöchernen Orientierungspunkte oder andere Strukturen mit **roten**.



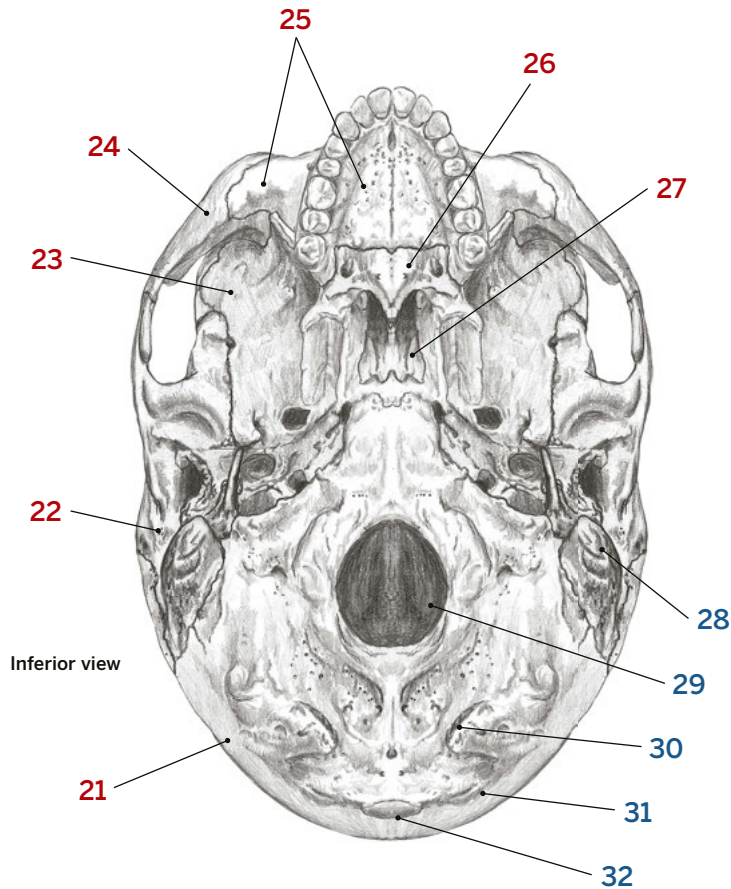
AUSWAHL 1-20

- Arcus zygomaticus
- Art. temporomandibularis
- Linea temporalis des Os parietale
- Mandibula
- Maxilla
- Meatus acusticus externus
- Os ethmoidale
- Os frontale
- Os lacrimale
- Os occipitale
- Os parietale
- Os nasale
- Os sphenoidale
- Os temporale
- Os zygomaticum
- Processus condylaris mandibulae
- Processus coronoideus mandibulae
- Processus mastoideus
- Processus styloideus ossis temporalis
- Protuberantia occipitalis externa



AUSWAHL 21-32

- Foramen magnum
- Linea nuchae inferior ossis occipitalis
- Linea nuchae superior
- Maxilla
- Os occipitale
- Os palatinum
- Os sphenoidale
- Os temporale
- Os zygomaticum
- Processus mastoideus
- Protuberantia occipitalis externa
- Vomer

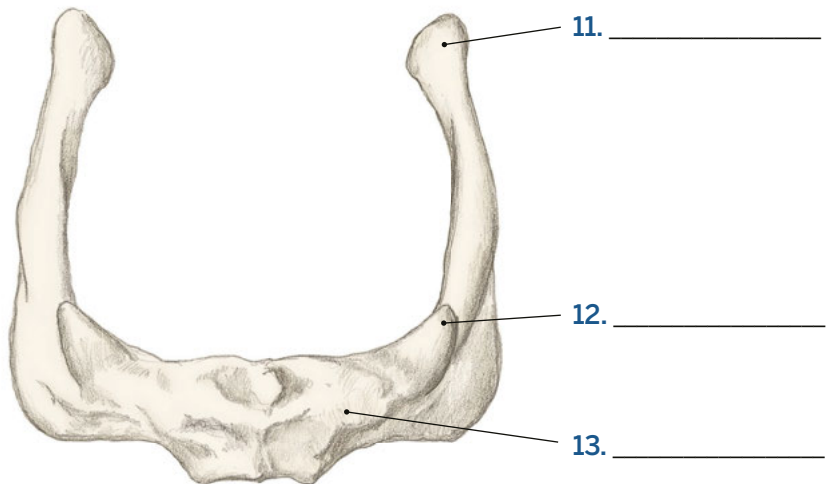
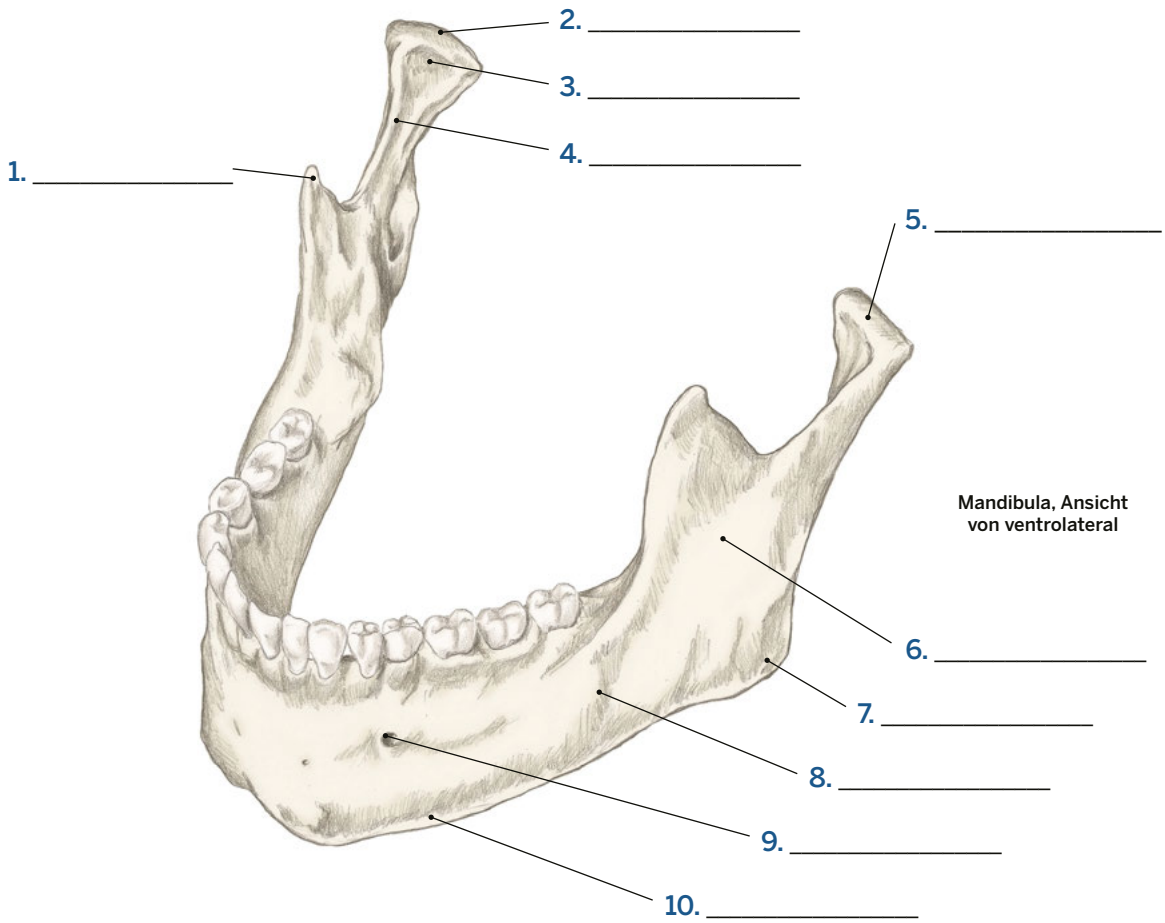


Kopf, Hals und Gesicht

Mandibula und Os hyoideum

S. 235, 239

Bitte benennen Sie folgende Strukturen.



Os hyoideum,
Ansicht von kranial

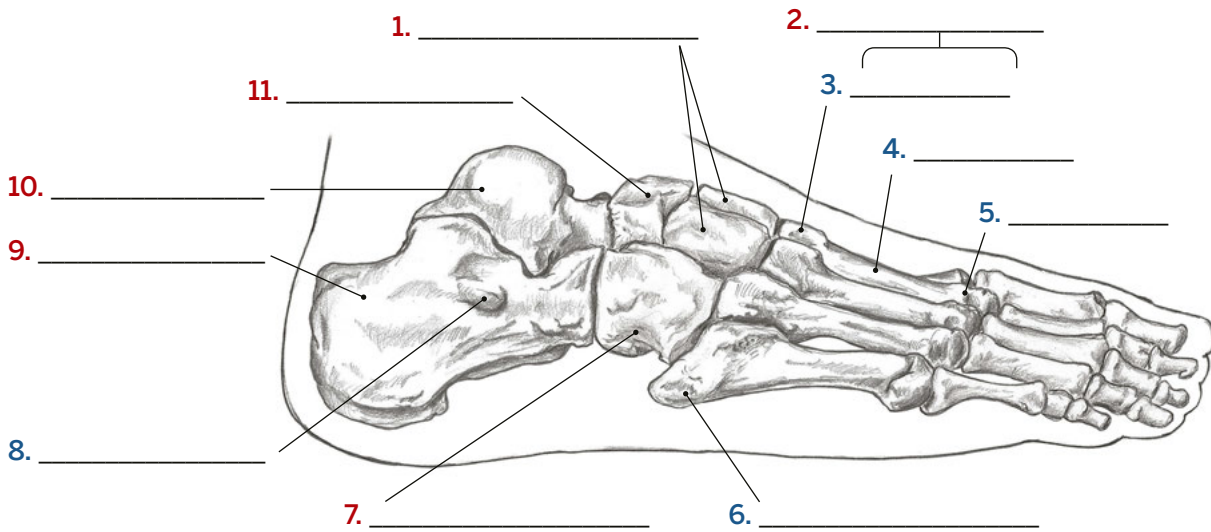
AUSWAHL

- Angulus mandibulae
- Basis mandibulae
- Caput mandibulae
- Collum mandibulae
- Corpus mandibulae
- Cornua majora ossis hyoidei
- Cornua minora ossis hyoidei
- Corpus ossis hyoidei
- Foramen mentale
- Fossa pterygoidea
- Processus condylaris mandibulae
- Processus coronoideus mandibulae
- Ramus mandibulae

Bein und Fuß

Knöcherne Strukturen am Fuß #1

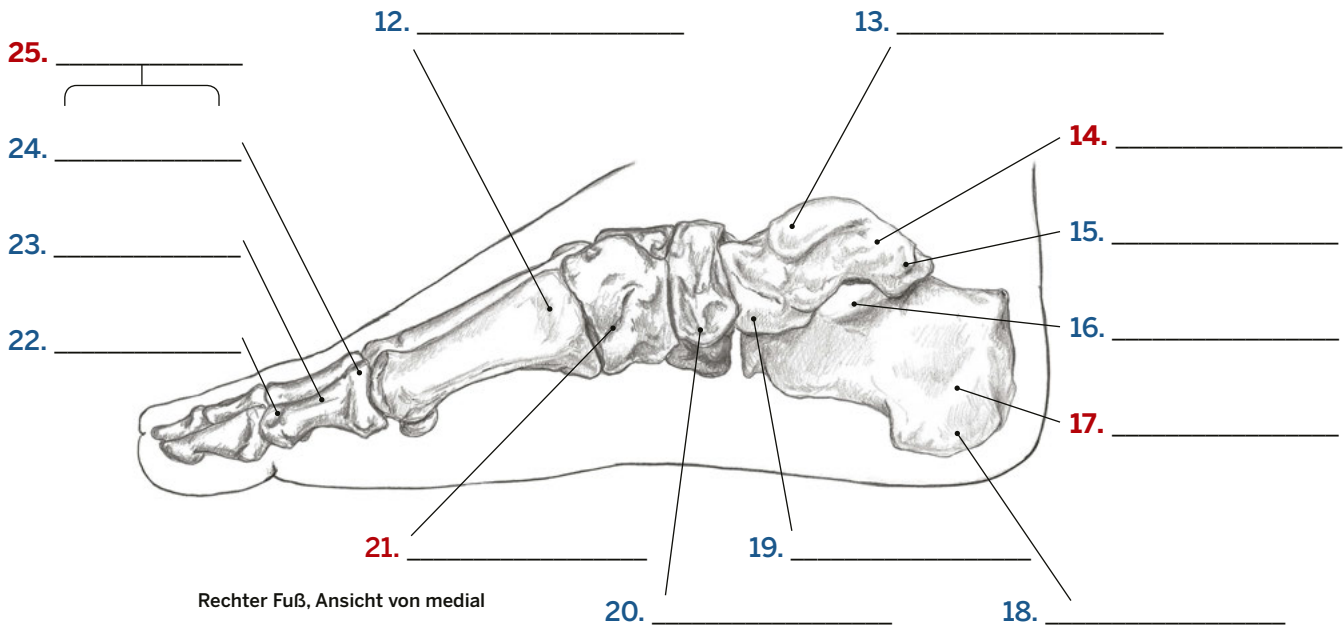
Bitte benennen Sie folgende Strukturen. Knochen werden mit **blauen** Zahlen bezeichnet, knöcherne Orientierungspunkte oder andere Strukturen mit **roten**.



Rechter Fuß, Ansicht von lateral

AUSWAHL

Basis (2x)	Ossa metatarsalia
Basis des Os metatarsale I	Phalangen
Calcaneus (2x)	Sustentaculum tali
Caput (2x)	Talus (2x)
Caput tali	Trochlea fibularis
Corpus (2x)	Trochlea tali
Os cuboideum	Tuber calcanei
Os cuneiforme laterale und Os cuneiforme intermedium	Tuberculum mediale tali
Os cuneiforme mediale	Tuberculum ossis navicularis
Os naviculare	Tuberositas ossis metatarsalis V



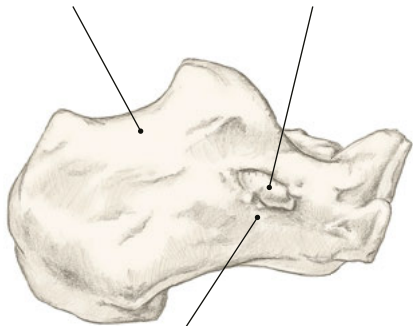
Rechter Fuß, Ansicht von medial

Bein und Fuß

Calcaneus und Talus

Bitte benennen Sie folgende Strukturen.

1. _____ 2. _____



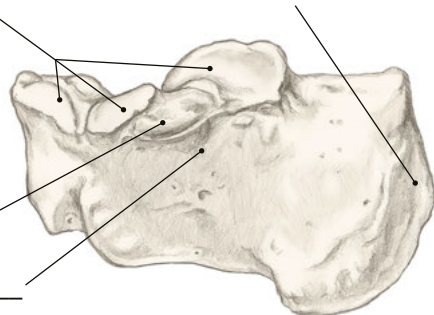
3. _____

Rechter Calcaneus, Ansicht von lateral

4. _____

5. _____

Calcaneus

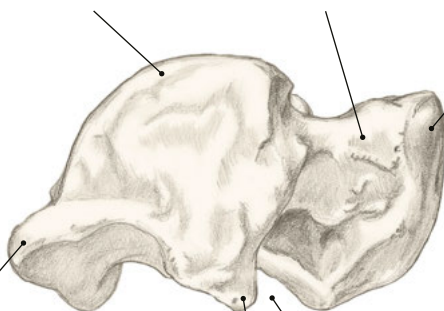


6. _____

7. _____

Rechter Calcaneus, Ansicht von medial

8. _____ 9. _____ 10. _____



Rechter Talus, Ansicht von lateral

11. _____

13. _____

12. _____

AUSWAHL

- Caput (2x)
- Collum (2x)
- Facies articularis talaris
- Körper
- Processus lateralis tarsi
- Sinus tarsi
- Sulcus tendinis musculi flexoris hallucis longus
- Sulcus tendinis musculi peronei longi
- Sustentaculum tali
- Trochlea (2x)
- Trochlea fibularis
- Tuber calcanei
- Tuberculum laterale tali
- Tuberculum mediale tali

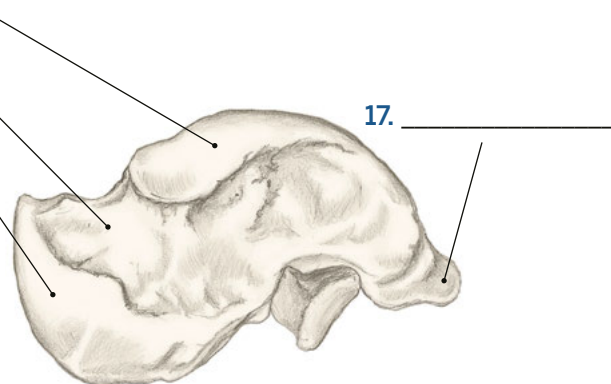
Talus

14. _____

15. _____

16. _____

Rechter Talus, Ansicht von medial



17. _____

Bitte beantworten Sie folgende Fragen.

1. Der Knochen an der Ferse ist der _____. Der Knochen, der mit Tibia und Fibula artikuliert ist, ist der _____.
2. Von der _____ Seite des Fußes aus sind die Fußwurzelknochen am besten zugänglich.
3. Welcher Malleolus reicht weiter nach distal? _____
4. Mit welcher passiven Fußbewegung können Sie das umgebende Gewebe des Sulcus malleolaris medialis verkürzen? _____
5. In welche Richtung und wie weit müssen Sie ausgehend vom Malleolus medialis gleiten, um das Sustentaculum tali zu lokalisieren?

6. Zwischen welchen zwei knöchernen Orientierungspunkten befindet sich das Caput tali? _____

7. In welcher Position können Sie die Trochlea tali am besten palpieren?

8. Mit welchem Knochen artikuliert das proximale Ende des Os metatarsale I? _____
9. Welche zwei Flächen des Os metatarsale I sind einfach zugänglich?

10. Was verbirgt sich hinter den Abkürzungen PIP und DIP? _____

11. Welcher Muskel setzt an der Tuberositas ossis metatarsalis V an? _____
12. Der Sehne von welchem Muskel müssen Sie auf dem Fußrücken nach distal folgen, um zum Os cuneiforme mediale zu gelangen?

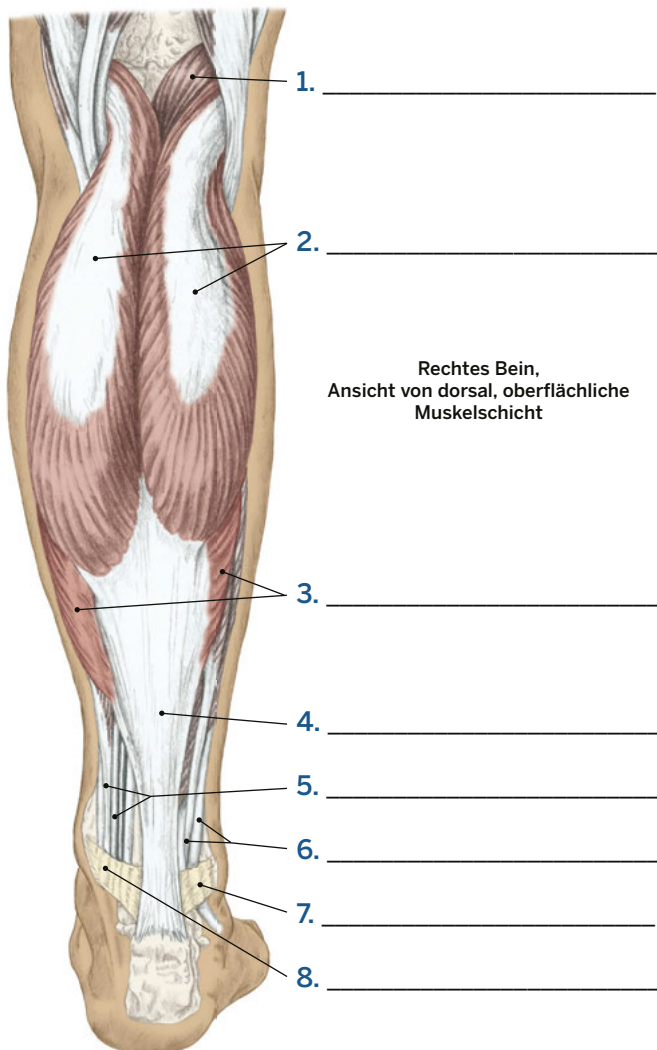
13. Palpieren Sie das Os naviculare und die Tuberositas ossis metatarsalis V. Welche Struktur befindet sich weiter distal?

14. Zwischen welchen zwei knöchernen Orientierungspunkten können Sie eine Linie ziehen, um das Os cuboideum zu lokalisieren?

Bein und Fuß

Bein- und Fußmuskeln #1

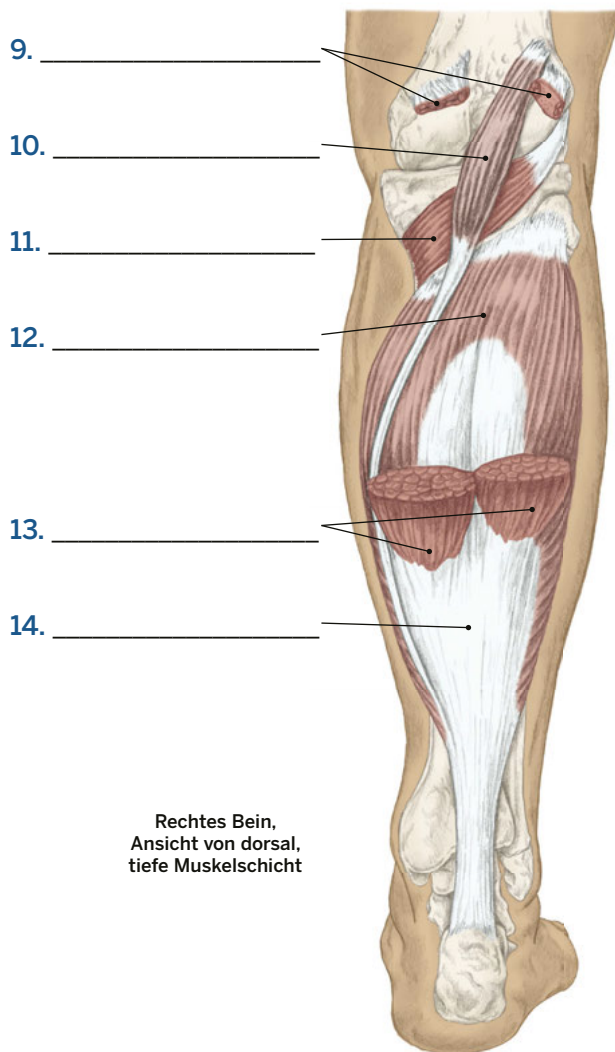
Bitte benennen Sie folgende Strukturen.



Rechtes Bein,
Ansicht von dorsal, oberflächliche
Muskelschicht

AUSWAHL

- M. gastrocnemius
- M. gastrocnemius (Schnitt) (2x)
- M. plantaris (2x)
- M. popliteus
- M. soleus (2x)
- Retinaculum flexorum
- Retinaculum musculorum
peroneorum superius
- Sehnen der Mm. peronei
- Sehne der Sprunggelenks-
und Zehenflexoren
- Tendo calcaneus (2x)

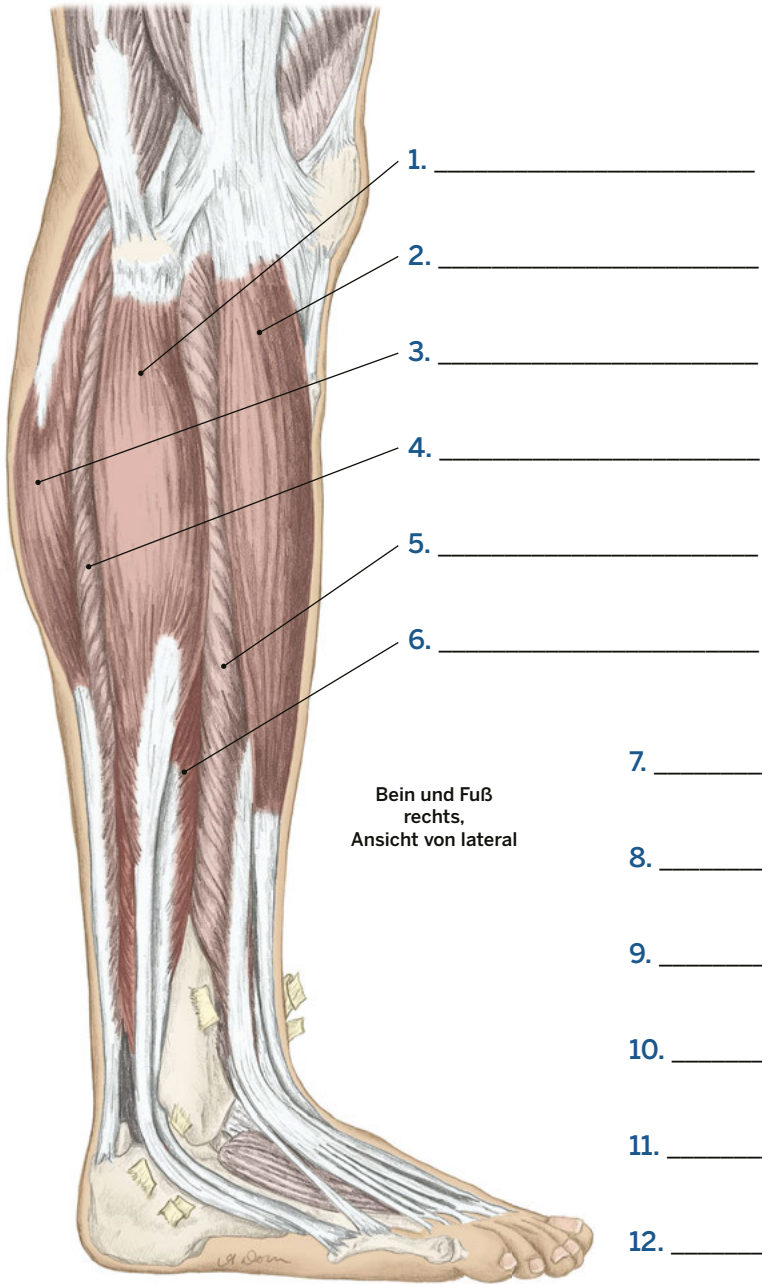


Rechtes Bein,
Ansicht von dorsal,
tiefe Muskelschicht

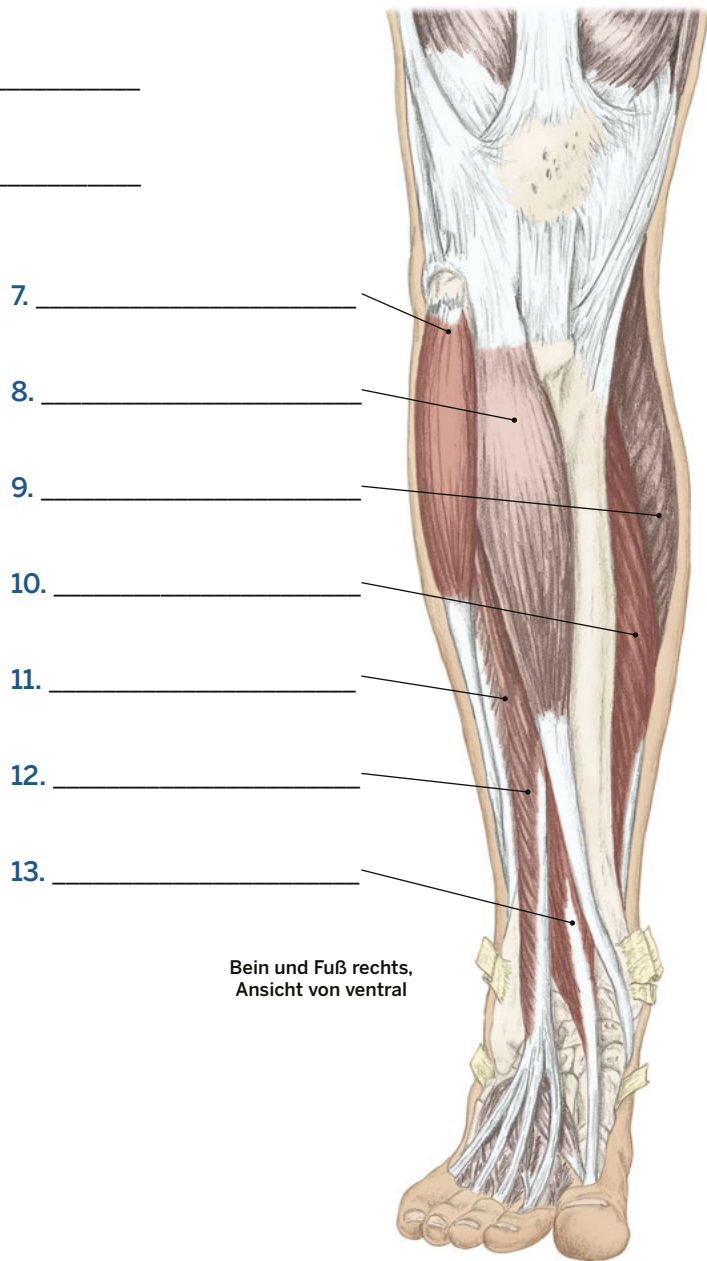
Bein und Fuß

Bein- und Fußmuskeln #2

Bitte benennen Sie folgende Strukturen.



- AUSWAHL**
- M. extensor digitorum longus (2x)
 - M. extensor hallucis longus
 - M. fibularis brevis (2x)
 - M. fibularis longus (2x)
 - M. gastrocnemius (2x)
 - M. soleus (2x)
 - M. tibialis anterior (2x)



8. proximal
9. distal
10. medial
11. lateral
12. superfiziell
13. profund

Ebenen, Richtungen, Positionen und Bewegungen #2, S. 8

1. C anterior
2. J profund
3. B distal
4. E inferior
5. I lateral
6. H medial
7. A posterior
8. G proximal
9. F superfiziell
10. D superior
11. K Abduktion
12. V Adduktion
13. P Zirkumduktion
14. T Dorsalextension
15. U Extension
16. S Flexion
17. Q Lateralflexion
18. M Außenrotation
19. L Innenrotation
20. O Plantarflexion
21. W Pronation
22. R Rotation
23. N Supination

Die Bewegungen des Körpers #1-5, S. 9-13

1. Supination des Unterarms
2. Depression der Scapula
3. Adduktion des Kiefers
4. Abduktion der Hüfte
5. Adduktion der Schulter
6. Palmarflexion
7. Flexion des Daumens
8. Inversion des Fußes
9. Rotation der Wirbelsäule
10. Außenrotation der Scapula
11. Beckenaufrichtung
12. Laterotrusion
13. Ulnarabduktion
14. Extension der Finger
15. Beckenkipfung
16. Extension des Ellenbogens
17. Dorsalextension
18. Elevation der Scapula
19. Abduktion des Kiefers
20. Lateralflexion der Wirbelsäule

21. Adduktion der Hüfte
22. Extension der Hüfte
23. Abduktion der Schulter
24. Extension der Halswirbelsäule (Reklination).
25. Adduktion/Retraktion der Schulter
26. Lateralflexion der Halswirbelsäule
27. Adduktion der Finger
28. Flexion der Finger
29. Laterale Beckenkipfung
30. Abduktion/Protraktion der Scapula
31. Außenrotation der Hüfte
32. Flexion der Hüfte
33. Flexion des Ellenbogens
34. Pronation des Unterarms
35. Abduktion der Finger
36. Außenrotation der Schulter
37. Extension der Wirbelsäule
38. Flexion des Knies
39. Flexion der Halswirbelsäule
40. Abduktion des Daumens
41. Dorsalextension des Sprunggelenks
42. Innenrotation der Schulter
43. Extension des Knies
44. Horizontale Adduktion der Schulter
45. Radialabduktion des Handgelenks
46. Eversion des Fußes
47. Innenrotation der Hüfte
48. Protraktion des Kiefers
49. Opposition des Daumens
50. Retraktion des Kiefers
51. Extension des Daumens
52. Plantarflexion des Fußes
53. Flexion der Wirbelsäule
54. Innenrotation der Scapula
55. Extension der Schulter
56. Adduktion des Daumens
57. Rotation der Halswirbelsäule
58. Flexion der Schulter
59. Horizontale Abduktion der Schulter
60. Hebung der Rippen (Inspiration)

Der Stützapparat #1, S. 14

1. Achsenskelett
2. Cranium
3. Neurocranium
4. Viscerocranium
5. Mandibula
6. Vertebrae cervicales
7. Clavicula
8. Sternum
9. Humerus

10. Ulna
11. Radius
12. Ossa carpalia
13. Ossa metacarpalia
14. Phalangen
15. Scapula
16. Costae
17. Vertebrae lumbales
18. Pelvis
19. Os sacrum
20. Os coccygis
21. Femur
22. Patella
23. Tibia
24. Fibula
25. Ossa tarsalia
26. Ossa metatarsalia
27. Phalangen

Der Stützapparat #2, S. 15

1. Extremitätenskelett
2. Cranium
3. Mandibula
4. Scapula
5. Vertebrae thoracicae
6. Costae
7. Vertebrae lumbalis
8. Pelvis
9. Os sacrum
10. Os coccygis
11. Vertebrae cervicales
12. Clavicula
13. Humerus
14. Ulna
15. Radius
16. Ossa carpalia
17. Ossa metacarpalia
18. Phalangen
19. Femur
20. Tibia
21. Fibula
22. Talus
23. Calcaneus

Der Bewegungsapparat #1, S. 16

1. M. orbicularis oculi
2. M. omohyoideus
3. M. pectoralis minor
4. M. coracobrachialis
5. M. deltoideus (Schnitt).
6. M. brachialis
7. M. rectus abdominis
8. M. obliquus internus abdominis
9. M. flexor digitorum profundus
10. M. adductor longus

11. M. vastus intermedius
12. M. temporalis
13. M. masseter
14. M. sternocleidomastoideus
15. M. trapezius
16. M. deltoideus
17. M. pectoralis major
18. M. serratus anterior
19. M. biceps brachii
20. M. obliquus externus abdominis
21. M. brachioradialis
22. M. pectineus
23. M. sartorius
24. M. gracilis
25. M. rectus femoris
26. M. vastus lateralis
27. M. vastus medialis
28. M. gastrocnemius
29. M. fibularis longus
30. M. tibialis anterior

Der Bewegungsapparat #2, S. 17

1. M. supraspinatus
2. Mm. rhomboideus minor und major
3. M. infraspinatus
4. M. teres major
5. M. triceps brachii
6. M. brachioradialis
7. M. obliquus internus abdominis
8. M. gluteus medius
9. M. piriformis
10. M. quadratus femoris
11. M. vastus lateralis
12. M. semimembranosus
13. M. plantaris
14. M. occipitalis
15. M. splenius capitis
16. M. trapezius
17. M. deltoideus
18. M. latissimus dorsi
19. M. flexor carpi ulnaris
20. M. extensor digitorum
21. M. gluteus maximus
22. M. gracilis
23. M. biceps femoris (Caput longum)
24. M. gastrocnemius
25. M. fibularis longus

Der Bewegungsapparat #3, S. 18

1. M. sternocleidomastoideus
2. M. trapezius
3. M. pectoralis major
4. M. deltoideus
5. M. latissimus dorsi
6. M. gluteus maximus

7. M. vastus lateralis
8. Tractus iliotalibialis
9. M. biceps femoris
10. M. gastrocnemius
11. M. fibularis longus
12. M. tibialis anterior
13. M. temporalis
14. Platysma
15. Flexoren des Unterarms
16. M. biceps brachii
17. M. triceps brachii
18. M. pectoralis major
19. M. serratus anterior
20. M. rectus abdominis
21. M. obliquus externus abdominis
22. M. tensor fasciae latae
23. M. sartorius
24. M. vastus medialis
25. M. gracilis

Das faszielles System #1, S. 19

1. Fascia brachii
2. M. biceps brachii
3. Humerus
4. Septum intermusculare brachii laterale
5. M. triceps brachii
6. Septum intermusculare brachii mediale
7. Flexoren
8. Radius
9. Fascia antebrachii
10. Ulna
11. Membrana interossea antebrachii
12. Extensoren

Das faszielles System #2, S. 20

1. Septum intermusculare femoris laterale
2. M. quadriceps
3. Tractus iliotalibialis
4. Femur
5. Fascia lata
6. Septum intermusculare femoris mediale
7. Adduktoren
8. Dorsale Oberschenkelmuskulatur
9. Tibia
10. Membrana interossea cruris
11. Fascia cruris profundus
12. Fascia cruris
13. Fibula

Das kardiovaskuläre System - Arterien, S. 21

1. A. carotis interna dextra

2. A. vertebralis dextra
3. Aorta ascendens
4. Herz
5. Aorta thoracica
6. Aorta abdominalis
7. A. femoralis
8. A. poplitea
9. A. tibialis anterior
10. A. tibialis posterior
11. A. dorsalis pedis
12. A. arcuata pedis
13. A. carotis communis dextra
14. A. subclavia
15. Truncus brachiocephalicus
16. A. axillaris
17. A. brachialis
18. A. iliaca communis
19. A. radialis
20. A. ulnaris

Das kardiovaskuläre System - Venen, S. 22

1. V. brachiocephalica dextra
2. V. cava superior
3. Sinus coronarius
4. V. cava inferior
5. V. iliaca communis
6. V. femoralis
7. V. saphena magna
8. V. jugularis interna dextra
9. V. jugularis externa dextra
10. V. subclavia sinistra
11. V. axillaris
12. V. cardiaca magna
13. V. cephalica
14. V. brachialis
15. V. splenica
16. V. renalis sinistra
17. V. poplitea
18. V. saphena parva
19. V. tibialis posterior
20. V. tibialis anterior

Das Nervensystem, S. 23

1. Plexus brachialis
2. N. musculocutaneus
3. N. axillaris
4. N. medianus
5. N. radialis
6. N. ulnaris
7. Plexus lumbaris
8. N. iliohypogastricus
9. N. ilioinguinale
10. N. genitofemoralis
11. N. cutaneus femoris lateralis