

# Atlas der Botulinumtoxin-Injektion

Dosierung | Lokalisation | Anwendung

Wolfgang Jost

Unter Mitarbeit von Klaus-Peter Valerius

3., überarbeitete und erweiterte Auflage

Mit 590 Abbildungen

K|V|M

# Inhaltsverzeichnis

## 1 Einleitung ..... 1

Die Behandlung mit Botulinumtoxin ..... 2

Zugelassene Präparate und Indikationen ..... 2

Off-Label-Anwendungen ..... 4

## 2 Obere Extremität ..... 7

Schultergürtelmuskulatur ..... 8

M. trapezius, Pars ascendens ..... 8

M. trapezius, Pars transversa ..... 10

M. trapezius, Pars descendens ..... 12

M. rhomboideus major ..... 14

M. rhomboideus minor ..... 16

M. serratus anterior ..... 18

M. pectoralis major ..... 20

M. pectoralis minor ..... 22

M. subscapularis ..... 24

Schultergelenkmuskulatur ..... 26

M. deltoideus ..... 26

M. supraspinatus ..... 28

M. infraspinatus ..... 30

M. teres minor ..... 32

M. latissimus dorsi ..... 34

M. teres major ..... 36

Ellenbogengelenkmuskulatur ..... 38

M. biceps brachii ..... 38

M. brachialis ..... 40

M. brachioradialis ..... 42

M. triceps brachii ..... 44

M. supinator ..... 46

M. pronator teres ..... 48

Handgelenkmuskulatur ..... 50

M. pronator quadratus ..... 50

Mm. extensores carpi radialis longus und brevis ..... 52

M. extensor carpi ulnaris ..... 54

M. flexor carpi radialis ..... 56

M. palmaris longus ..... 58

M. flexor carpi ulnaris ..... 60

Fingergelenkmuskulatur ..... 62

M. extensor digitorum ..... 62

M. extensor indicis ..... 64

M. extensor digiti minimi ..... 66

M. extensor pollicis brevis ..... 68

M. extensor pollicis longus ..... 70

Mm. lumbricales manus 1–4 ..... 72

M. flexor digitorum superficialis ..... 74

M. flexor digitorum profundus ..... 76

M. flexor digiti minimi brevis manus ..... 78

M. flexor pollicis longus ..... 80

M. abductor pollicis longus ..... 82

M. abductor pollicis brevis ..... 84

M. abductor digiti minimi manus ..... 86

Mm. interossei dorsales manus 1–4 ..... 88

Mm. interossei palmares 1–3 ..... 90

M. adductor pollicis ..... 92

M. flexor pollicis brevis ..... 94

M. opponens pollicis ..... 96

M. opponens digiti minimi ..... 98

M. palmaris brevis ..... 100

## 3 Untere Extremität ..... 103

Hüftgelenkmuskulatur ..... 104

M. gluteus maximus ..... 104

M. piriformis ..... 106

M. iliopsoas ..... 108

M. sartorius ..... 110

M. gluteus medius ..... 112

M. gluteus minimus ..... 114

M. tensor fasciae latae ..... 116

M. pectineus ..... 118

M. adductor longus ..... 120

M. adductor brevis ..... 122

M. gracilis ..... 124

M. adductor magnus ..... 126

Kniegelenkmuskulatur ..... 128

M. quadriceps femoris: M. rectus femoris ..... 128

M. quadriceps femoris: M. vastus medialis ..... 130

M. quadriceps femoris: M. vastus intermedius ..... 132

M. quadriceps femoris: M. vastus lateralis ..... 134

M. biceps femoris ..... 136

M. semimembranosus ..... 138

M. semitendinosus ..... 140

Fußgelenkmuskulatur ..... 142

M. gastrocnemius ..... 142

M. soleus ..... 144

M. tibialis posterior ..... 146

M. tibialis anterior ..... 148

M. peroneus longus ..... 150

Zehengelenkmuskulatur ..... 152

Mm. extensores digitorum brevis

und hallucis brevis ..... 152

M. extensor hallucis longus ..... 154

M. extensor digitorum longus ..... 156

M. flexor hallucis brevis .....	158	M. nasalis .....	234
M. flexor hallucis longus .....	160	M. levator labii superioris alaeque nasi .....	236
M. flexor digitorum brevis .....	162	M. levator labii superioris .....	238
M. flexor digitorum longus .....	164	Mm. zygomatici major und minor .....	239
M. quadratus plantae .....	166	M. risorius .....	240
M. flexor digiti minimi brevis pedis .....	168	M. levator anguli oris .....	241
Mm. interossei dorsales pedis 1–4 .....	170	M. orbicularis oris, Pars marginalis .....	242
M. abductor hallucis .....	172	M. orbicularis oris, Pars labialis .....	243
M. abductor digiti minimi pedis .....	174	M. depressor anguli oris .....	244
M. adductor hallucis .....	176	M. mentalis .....	245
Mm. interossei plantares 1–3 .....	178	<b>Kaumuskulatur .....</b>	<b>246</b>
Mm. lumbricales pedis 1–4 .....	180	M. temporalis .....	246
<b>4 Rumpf .....</b>	<b>183</b>	M. masseter .....	248
Ventrale Muskulatur .....	184	M. pterygoideus medialis .....	250
M. rectus abdominis .....	184	M. pterygoideus lateralis .....	251
M. obliquus internus abdominis .....	186	<b>Zungenmuskulatur .....</b>	<b>252</b>
M. obliquus externus abdominis .....	188	Lingua – innere Zungenmuskeln .....	252
M. transversus abdominis .....	190	Lingua – innere Zungenmuskeln – Funktionen .....	253
<b>5 Hals .....</b>	<b>193</b>	<b>Augenmuskulatur .....</b>	<b>254</b>
Ventrale Muskulatur.....	194	M. rectus medialis .....	254
Platysma .....	194	M. rectus lateralis .....	255
M. sternocleidomastoideus .....	196	<b>8 Beckenboden .....</b>	<b>257</b>
Mm. scaleni anterior, medius und posterior .....	198	Beckenbodenmuskulatur .....	258
<b>Autochthone Muskulatur.....</b>	<b>200</b>	M. sphincter ani externus .....	258
M. semispinalis capitis .....	200	M. puborectalis .....	260
M. semispinalis cervicis .....	202	<b>9 Vegetative Indikationen .....</b>	<b>263</b>
M. splenius capitis .....	204	Hypersalivation .....	264
M. splenius cervicis .....	206	Glandula parotidea u. Glandula submandibularis ...	264
M. longissimus capitis .....	208	<b>Hyperlakrimation.....</b>	<b>266</b>
M. longus capitis und colli .....	210	Glandula lacrimalis .....	266
M. obliquus capitis inferior .....	212	<b>Achalasie .....</b>	<b>268</b>
<b>Zervikale Dystonie .....</b>	<b>214</b>	Ösophagus .....	268
M. levator scapulae .....	214	<b>Hyperaktive Blase .....</b>	<b>270</b>
Bewegungsebenen .....	216	M. detrusor vesicae .....	270
<b>6 Kehlkopf .....</b>	<b>219</b>	<b>Hyperhidrosis .....</b>	<b>272</b>
Spasmodische Dysphonie .....	220	<b>Anhang .....</b>	<b>275</b>
<b>7 Kopf .....</b>	<b>223</b>	Produktinformationen .....	276
Mimische Muskulatur .....	224	Hauptmuskeln für die einzelnen	
M. occipitofrontalis, Venter frontalis .....	224	Bewegungsmöglichkeiten .....	281
M. corrugator supercilii .....	226	<b>Literatur .....</b>	<b>285</b>
M. procerus .....	228	<b>Internetlinks .....</b>	<b>286</b>
M. orbicularis oculi .....	230	<b>Index .....</b>	<b>287</b>
M. levator palpebrae superioris .....	232		

2010	Inco	Spastik obere Extremität (Arm) nach Schlaganfall
2011	Ona	Chronische Migräne
2011	Ona	Neurogene Detrusorhyperaktivität
2012	Abo, Ona	Spasmodische Dysphonie (Laryngeale Dysphonie) [erstattungsfähige Off-Label-Indikation]
2013	Ona	Idiopathische Detrusorhyperaktivität
2013	Ona	Glabellafalten und/oder Krähenfüße
2014	Inco	Seitliche Kanthalfalten (Krähenfüße)
2014	Ona	Spastik des Fußgelenks nach Schlaganfall
2015	Abo	Spastik der obere Extremität (Arm), unabhängig von der Ätiologie
2016	Abo	Spastik der oberen Extremität, mit Schulter
2016	Abo	Dynamischer Spitzfuß bei ICP
2016	Abo	Spastik der unteren Extremität nach Schlaganfall oder Schädel-Hirn-Trauma
2016	Inco	Falten der oberen Gesichtshälfte (Horizontale Stirnfalten, Krähenfüße, Glabellafalten)
2017	Inco	Spastik der oberen Extremitäten, mit Schulter, unabhängig von der Ätiologie
2017	Abo	Laterale Augenfalten (Krähenfüße)
2018	Ona	Stirnfalten (Moderate bis starke Stirnfalten, sichtbar bei maximalem Anheben der Augenbrauen)
2018	Inco	Sialorrhoe (USA, EU beantragt)

**Tabelle 1:** Jahr der Zulassung und Indikation für die Wirkstoffe Abobotulinumtoxin A (Abo), Onabotulinumtoxin A (Ona) und Incobotulinumtoxin A (Inco) (s. S. 276 ff., aktuelle Fachinformationen Azzalure®, Bocouture®, Botox®, Dysport®, Vistabel® und Xeomin®, Stand: 1.3.2018)

### Off-Label-Anwendung

In Deutschland besteht keine offizielle Zulassung von Botulinumtoxin für eine Reihe verschiedener Erkrankungen, bei denen jedoch wissenschaftlich der Nachweis der Wirksamkeit erbracht worden ist und für die teilweise auch in anderen europäischen Ländern Zulassungen bestehen. Die Rechtsprechung zur sog. „Off-Label-Verordnung“ ist teilweise widersprüchlich. Nachdem in der Rechtsprechung auch der Beurteilung einer eventuell gegebenen Indikation durch „einschlägige Fachkreise“ eine wichtige Rolle zugewiesen wird, sieht der „Arbeitskreis Botulinumtoxin e.V.“ in der „Deutschen Gesellschaft für Neurologie“ als wissenschaftliches Fachgremium im Konsens mit der

medizinischen Literatur die Voraussetzungen im Falle der Anwendung von Botulinumtoxin für eine Reihe von Indikationen als erfüllt.

### Dystonien

In Analogie zu den zugelassenen Formen fokaler Dystonien ist die lokale Injektion von Botulinumtoxin auch bei allen folgenden, nicht offiziell zugelassenen, fokalen und segmentalen Dystonien die Behandlung der „ersten Wahl“ zur symptomatischen Behandlung. Der erfolgreiche Wirkmechanismus ist allein aus der Analogie zu den zugelassenen Indikationen plausibel und der Nutzen ist wissenschaftlich in kontrollierten Studien oder Fallserien geprüft worden.

In den Leitlinien „Dystonie“ der „Deutschen Gesellschaft für Neurologie e.V.“ wird die Behandlung fokaler Dystonien unter Verweis auf den hohen Evidenzgrad empfohlen (DGN, Leitlinie „Dystonie“, 2012). Solche Dystonien sind:








- Oromandibuläre oder linguale Dystonie (Tan et al., 1999) ↔
- Laryngeale Dystonie (Spasmodische Dysphonie; Botsen et al., 2002; Benninger et al., 2001) ↑
- Extremitätendystonien an Bein/Fuß und Arm/Hand, insbesondere aufgabenspezifische Dystonien (z. B. Schreibkrampf, Musikerdystonie; Cole et al., 1995; Tsui et al., 1993; Wissel et al., 1996) ↑↑
- Rumpfdystonien (z. B. Kamptokormie; Reichel et al., 2001; Comella et al., 1998) ↔

Bei multifokalen, halbseitigen oder generalisierten Dystonien wird im Allgemeinen ein fokaler Schwerpunkt bei der Injektion gelegt und entspricht damit der o. g. Indikationsstellung (↑).

### Spastik

So wie Botulinumtoxin bei der zugelassenen Indikation Arm- oder Handspastik nach Schlaganfall bzw. bei der zugelassenen Indikation spastischer Spitzfuß bei infantiler Zerebralparese wirkt, wirkt es analog aus plausiblen Gründen auch bei Arm- oder Handspastik anderer Ursachen als durch Schlaganfall bzw. bei Beinspastik auch aus anderen Ursachen als durch infantile Zerebralparese. Solche anderen Ursachen sind beispielsweise Schädel-Hirn-Traumen, Hirnentzündungen (z. B. Multiple Sklerose), Hirntumoren oder Schädigungen bzw. Erkrankungen des Gehirns und Rückenmarks. Der Nutzen ist wissenschaftlich in kontrollierten Studien oder Fallserien geprüft worden (Moore, 2002; Burbaud et al., 1996; Hyman et al., 2000; Pavesi et al., 1998; Reichel, 2002; Smith et al., 2000; Simpson, 1997; Yablon et al., 1996).

In den Leitlinien „Spastik“ der „Deutschen Gesellschaft für Neurologie e.V.“ wird die Behandlung der fokalen Spastik unter Verweis auf den hohen Evidenzgrad ↑↑ empfohlen (DGN, Leitlinie „Spastik“, 2012). In anderen europäischen Ländern existieren sinnvollerweise Zulassungen für die „Spastik“ als Syndrom ohne Bedeutung der Ursache. Erfreulicherweise wurden die Zulassungen in Deutschland in den letzten Jahren auch erweitert.

Armspastik	Muster I	Muster II	Muster III	Muster IV	Muster V
					
<b>Schulter</b>	<i>Innenrotation/ Adduktion</i>	<i>Innenrotation/ Adduktion</i>	<i>Innenrotation/ Adduktion</i>	<i>Innenrotation/ Adduktion</i>	<i>Innenrotation/ Retroversion</i>
<b>Ellenbogen</b>	<i>Flexion</i>	<i>Flexion</i>	<i>Flexion</i>	<i>Flexion</i>	<i>Extension</i>
<b>Unterarm</b>	<i>Supination</i>	<i>Supination</i>	<i>neutral</i>	<i>Pronation</i>	<i>Pronation</i>
<b>Handgelenk</b>	<i>Flexion</i>	<i>Extension</i>	<i>neutral</i>	<i>Flexion</i>	<i>Flexion</i>
<b>Handtypen</b>	<b>Spastisch flektierte Hand</b>	<b>Greif-/ Krallenhand</b>	<b>Lumbrikalhand</b>		
					

1

**Tabelle 2:** Die verschiedenen Typen der Arm- und Handspastik (nach Jost WH, Hefter H, Reißig A, Kollwe K, Wissel J: Efficacy and safety of botulinum toxin A (Dysport®) for the treatment of post-stroke arm spasticity – Results of the German-Austrian open-label post-marketing surveillance prospective study).

## Drüsensekretion

Übermäßige Sekretion unterschiedlicher Drüsen (Schweißdrüsen = Hyperhidrose; Speicheldrüsen = Hypersalivation, Tränendrüsen = Hyperlakrimation) können zu erheblichen Beschwerden von Krankheitswert führen. Botulinumtoxin blockiert die Übersekretion sicher und effektiv (Heckmann et al., 2001; Naumann et al., 2001; Palmar Saadia et al., 2001; Giess et al., 2002; Pal et al., 2000). Bei Versagen anderer Therapiemöglichkeiten und kritischer Prüfung der Indikation und der Schwere der Erkrankung ist die Injektion indiziert und als wirtschaftlich und zweckmäßig anzusehen.

In Deutschland besteht für das Präparat „Botox“ die Zulassung für die axilläre Hyperhidrose, wenn sie „stark und fortbestehend“ ist und durch eine topische Behandlung nicht ausreichend kontrolliert werden kann. Es bestehen folgende Evidenzgrade:

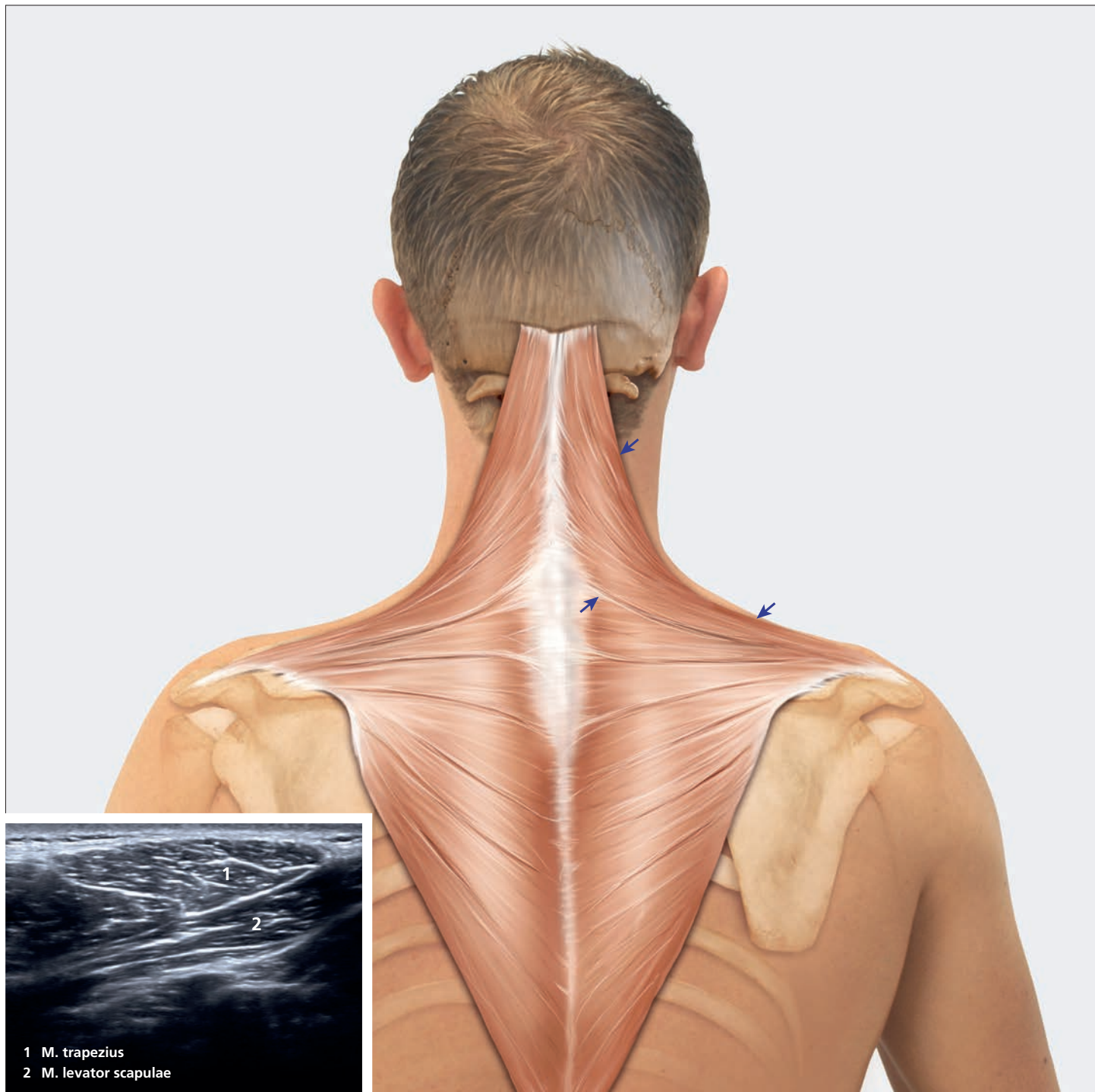
- Axilläre Hyperhidrose ↑↑
- Frey-Syndrom ↑↑
- Palmare Hyperhidrose ↑↑
- Hypersalivation ↑↑
- Hyperlakrimation ↑

## Andere Erkrankungen mit Muskelkontraktionen

Da Botulinumtoxin grundsätzlich rein symptomatisch Kontraktionen von Muskeln löst, können sich im Einzelfall sinnvolle Einsatzmöglichkeiten bei Krankheitserscheinungen unterschiedlicher Art und Ursache

## Musculus trapezius, Pars descendens

2



### Innervation

Nervus accessorius (XI)  
zusätzlich Rami ventrales, C2–C4

### Ursprung

Protuberantia occipitalis externa, mediales Drittel der Linea nuchalis superior,  
Ligamentum nuchae (kranialer Anteil)  
Processus spinosi der 1.–4. Halswirbel

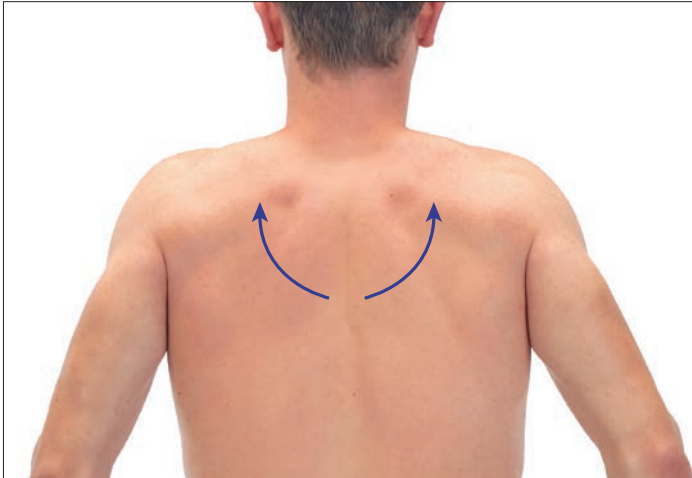### Ansatz

laterales Drittel der Clavicula  
Acromion

### Dosierung/Nadel

Xeomin®: 5–20 MU/Injektionsstelle  
Botox®: 5–20 MU/Injektionsstelle  
Dysport®: 20–60 MU/Injektionsstelle  
Injektionsstellen: 2–6/Seite  
Nadel: 20–40 mm/27 Gauge

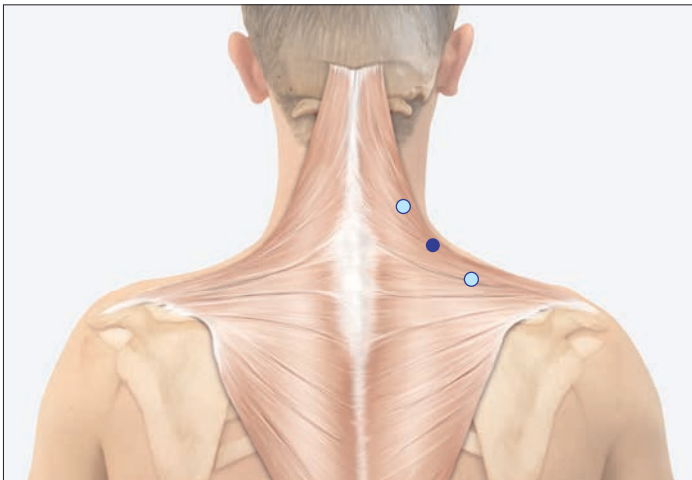




## Funktion

Die Pars descendens des M. trapezius verschiebt die Scapula nach kranial. Sie kann gemeinsam mit der Pars ascendens das Schulterblatt so drehen, dass die Facies glenoidalis nach kranial zeigt und der untere Schulterblattwinkel nach lateral wandert (Elevationsstellung). Zusätzlich streckt der Muskel die obere Halswirbelsäule und neigt sie zur gleichen Seite.

Bei der zervikalen Dystonie ist der Muskel vor allem beim Laterocaput (ipsilateral) und Torticaput (kontralateral) beteiligt.



## Injektionsschema

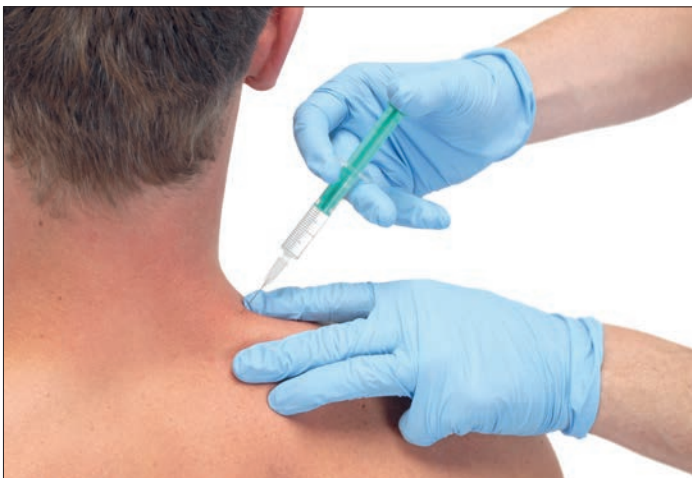Anzahl der Punktionsstellen: 1 (●) oder 2 (○)

Bei der Schmerzbehandlung erfolgt die Injektion direkt in die Triggerpunkte, die klinisch durch Palpation lokalisiert werden.

## Topografische Hinweise

Der Muskel ist nur wenige Millimeter dick. Bei zu tiefer Injektion Punktion des M. levator scapulae. Bei zu weit lateraler Injektion Punktion des M. supraspinatus.

Theoretisch besteht bei extrem tiefer und senkrechter Injektion die Gefahr eines Pneumothorax.



## Injektionstechnik

Punktionsstelle: eine Injektionsstelle am Übergang vom Nacken zur Schulter  
Die Pars descendens lässt sich gut sehen und tasten.

Stichrichtung: senkrecht bzw. im Faserverlauf

Lagerung: Sitz oder Bauchlage

## Klinische Hinweise

Die Pars descendens spielt bei der zervikalen Dystonie eine maßgebliche Rolle, sowohl beim Retrocollis und Laterocaput (neigt nach ipsilateral) als auch, was oft vergessen wird, beim rotatorischen Torticaput (dreht nach kontralateral).

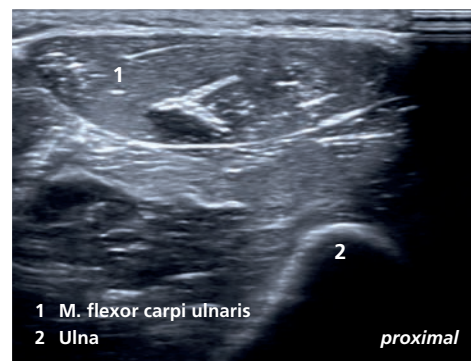
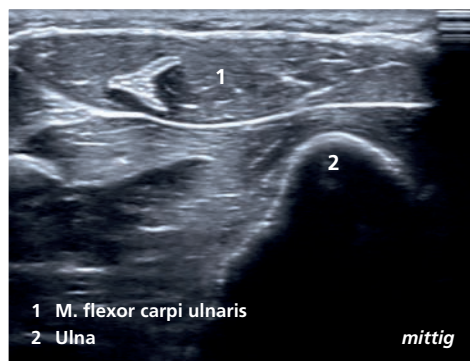
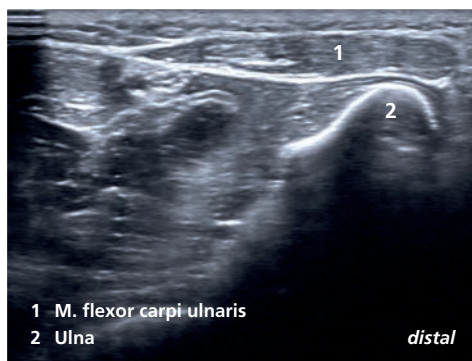
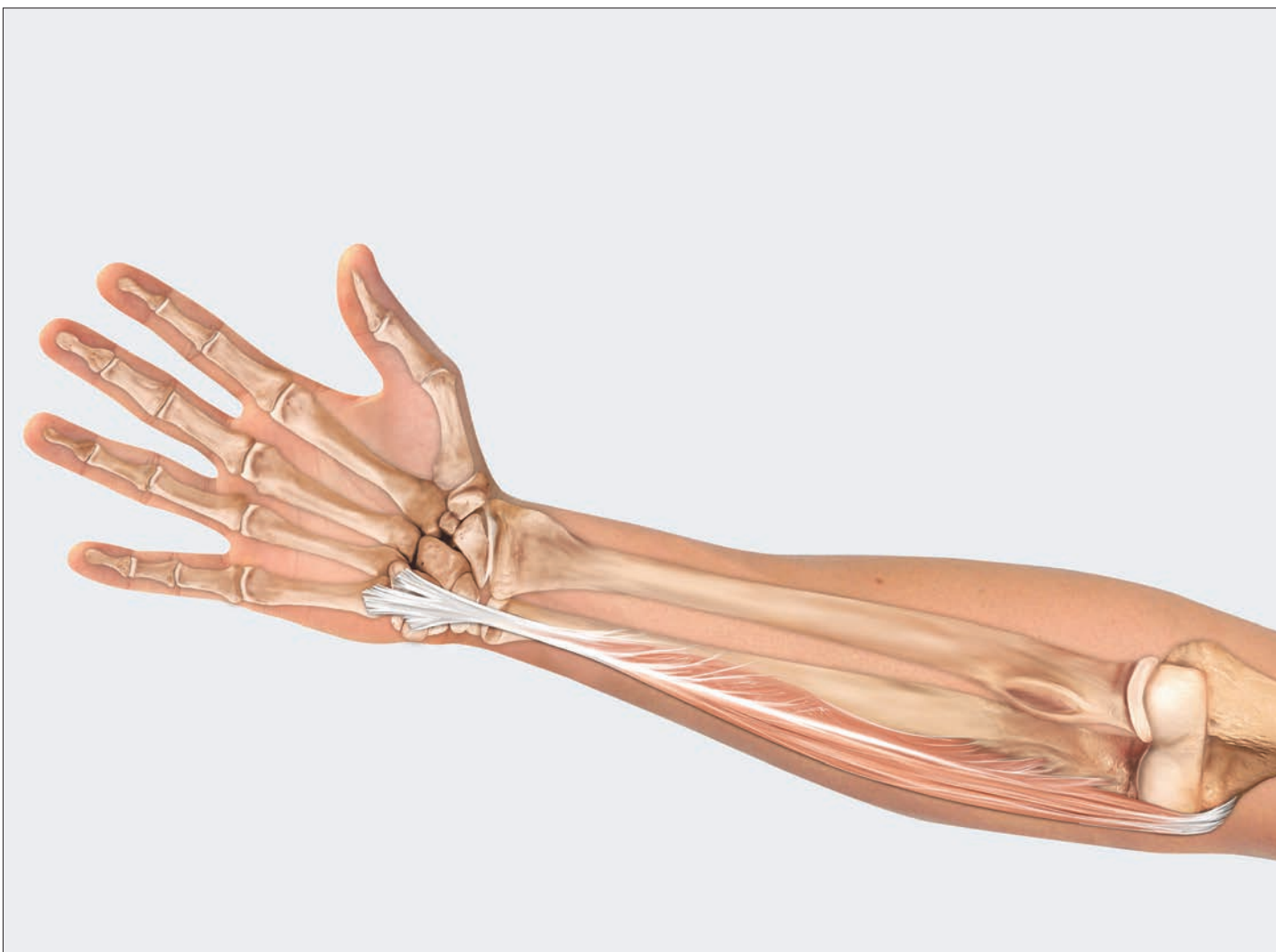Die Pars descendens ist weiterhin häufig bei Kopfschmerzen/Migräne beteiligt.

Im Muskel können häufig Triggerpunkte nachgewiesen werden.

Der Ansatz des Muskels an der Clavicula kann bis zur Insertion des M. sternocleidomastoideus reichen.

## Musculus flexor carpi ulnaris

2



### Innervation

Nervus ulnaris, C7–T1

### Ursprung

*Caput humerale:* Epicondylus medialis humeri

*Caput ulnare:* Olecranon, proximale zwei Drittel der Ulna, Fascia antebrachii

### Ansatz

Os hamatum, Os pisiforme, Os metacarpi V

### Dosierung/Nadel

Xeomin®: 5–80 MU (selten auch höher)

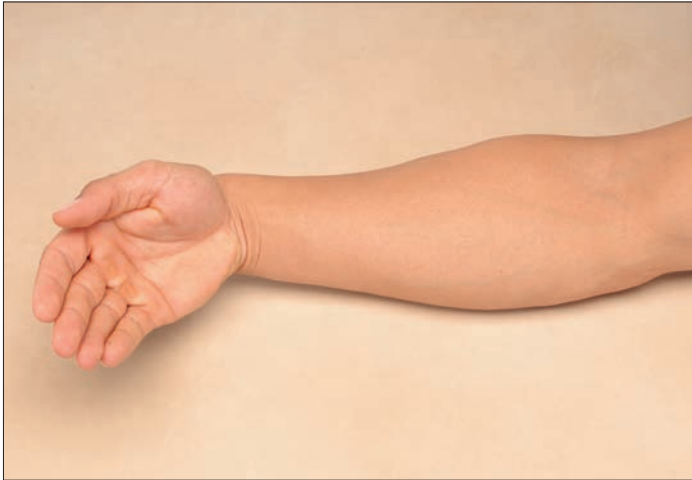Botox®: 5–80 MU (selten auch höher)

Dysport®: 20–300 MU

Injektionsstellen: 1–4

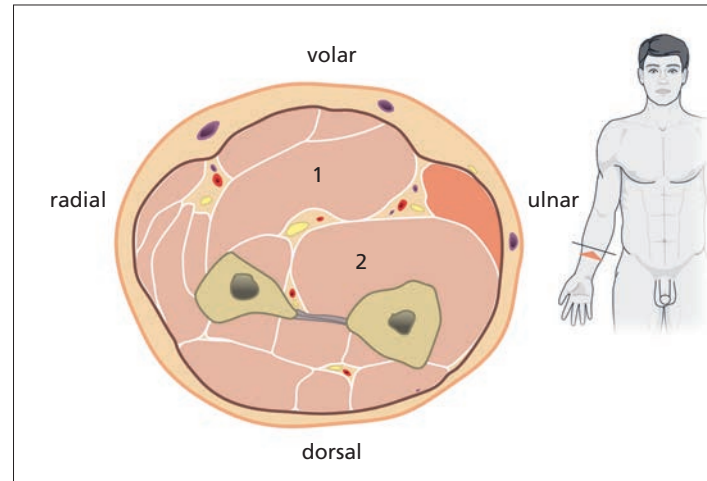
Nadel: 20–40 mm/27 Gauge





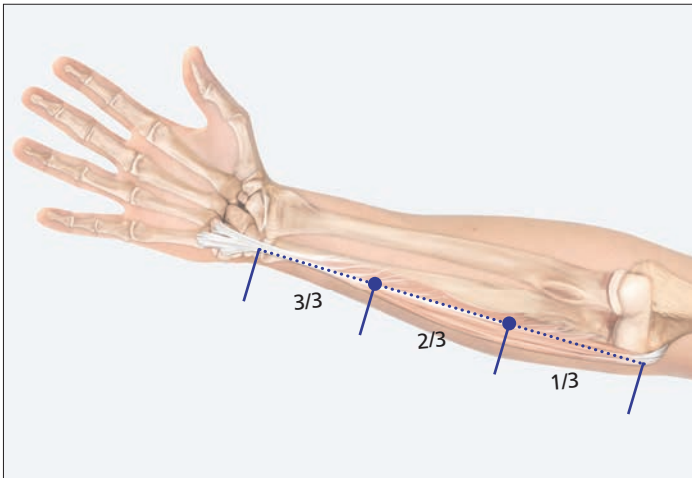
**Funktion**

Der M. flexor carpi ulnaris beugt in den Handgelenken oder bewirkt, je nach Synergisten, eine Ulnarabduktion.



**Topografische Hinweise**

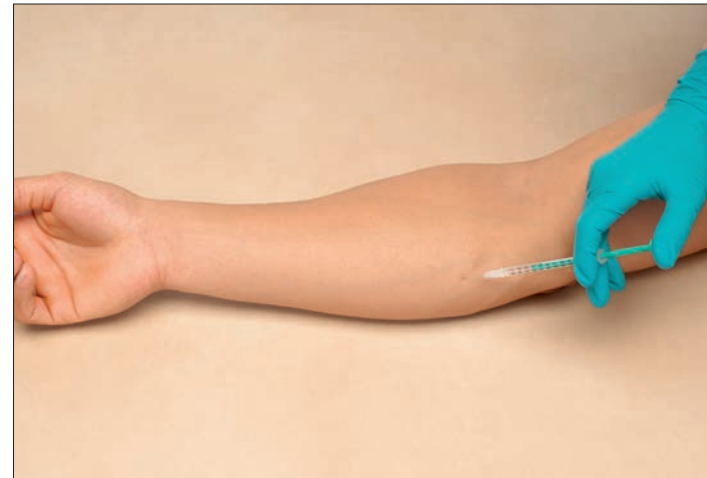
Der Muskel liegt oberflächlich an der ulnaren Seite des Unterarms. Bei einem Einstich zu weit volar trifft man den M. flexor digitorum superficialis (1). Insbesondere im distalen Verlauf ist der M. flexor carpi ulnaris relativ dünn, sodass man bei einem zu tiefen Einstich den M. flexor digitorum profundus (2) punktiert.



**Injektionsschema**

Anzahl der Punktionsstellen: in der Regel 1–3 Stellen  
Die Injektion unter Ultraschallkontrolle ist hilfreich.

Da der Muskel sehr weit nach distal reicht, genügt es nicht, nur an einer Stelle proximal zu injizieren (s. Sonobilder auf Seite 60, von distal nach proximal).



**Injektionstechnik (ohne Ultraschall)**

Punktionsstelle: am Übergang vom 1. zum 2. Drittel einer Verbindungslinie zwischen medialem Epicondylus und Processus styloideus ulnae; in den proximalen Anteil des Muskels (Der Muskel lässt sich gut palpieren und einfach punktieren).

Stichrichtung: senkrecht bzw. im Faserverlauf und nicht zu tief  
Lagerung: Der Ellenbogen ist leicht flektiert, der Unterarm in Supinationsstellung, das Handgelenk befindet sich in Nullstellung.

**Klinische Hinweise**

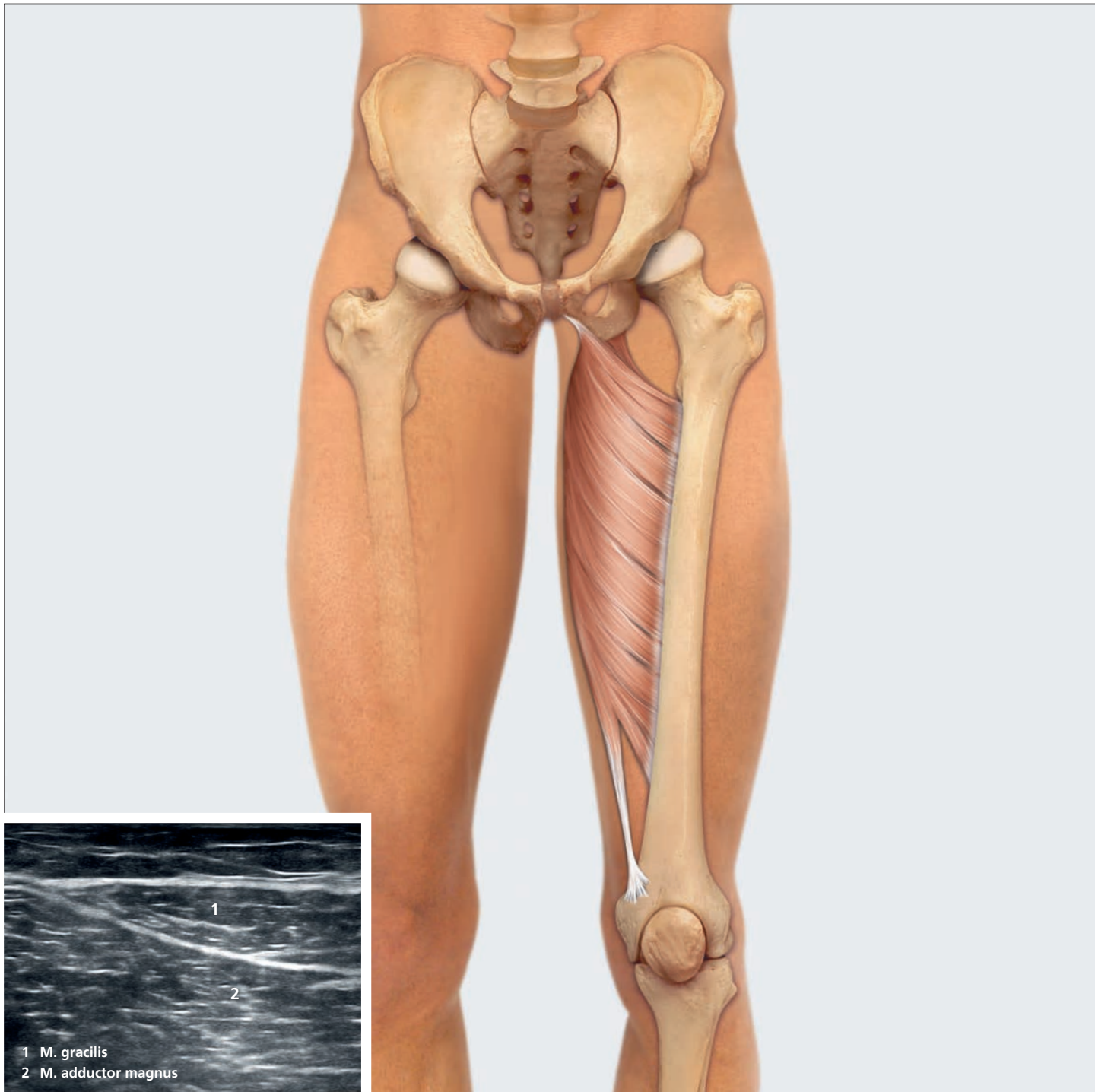Der Muskel ist bei der Spastik sehr häufig betroffen, ebenso bei Dystonien. Auch er sollte nicht solitär, sondern vor allem im Zusammenhang mit den anderen Flexoren gesehen werden. In der Spastiktherapie werden meist die Mm. flexores carpi ulnaris und radialis behandelt.

Die von radial nach ulnar oberhalb des Handgelenks zu tastenden Handflexoren sind:

- M. flexor pollicis longus (s. S. 80)
- M. flexor carpi radialis (s. S. 56)
- M. palmaris longus (s. S. 58)
- M. flexor digitorum superficialis (s. S. 74)
- M. flexor carpi ulnaris

## Musculus adductor magnus

3



### Innervation

*ventraler Anteil:* Nervus obturatorius, L2–L4

*dorsaler Anteil:* Nervus ischiadicus, L4–S1

### Ursprung

Ramus inferior ossis pubis, Ramus ossis ischii, Tuber ischiadicum

### Ansatz

*ventraler Anteil:* Linea aspera des Femur

*dorsaler Anteil:* Tuberculum adductorium

### Dosierung/Nadel

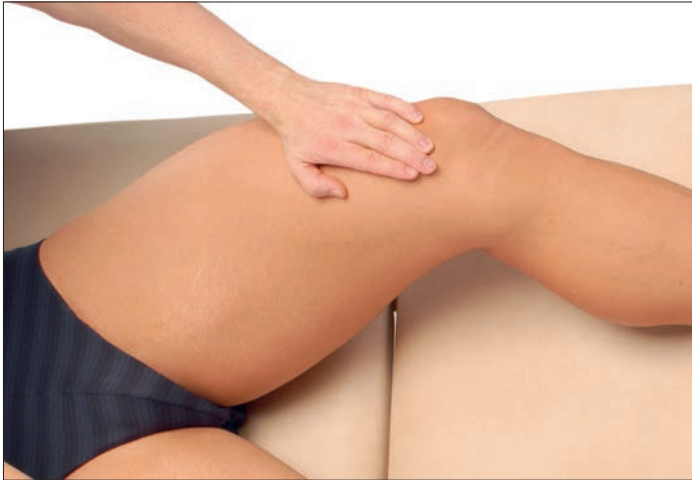Xeomin®: 30–120 MU (selten auch höher)

Botox®: 30–120 MU (selten auch höher)

Dysport®: 100–400 MU (selten auch höher)

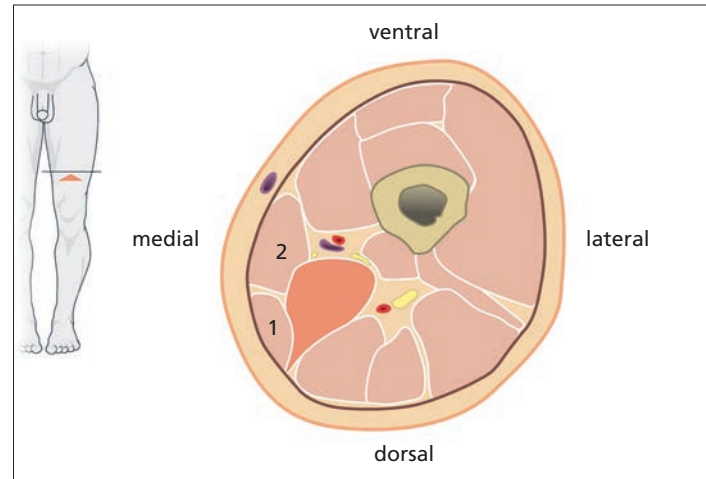
Injektionsstellen: 1–3

Nadel: mind. 40 mm/27 Gauge



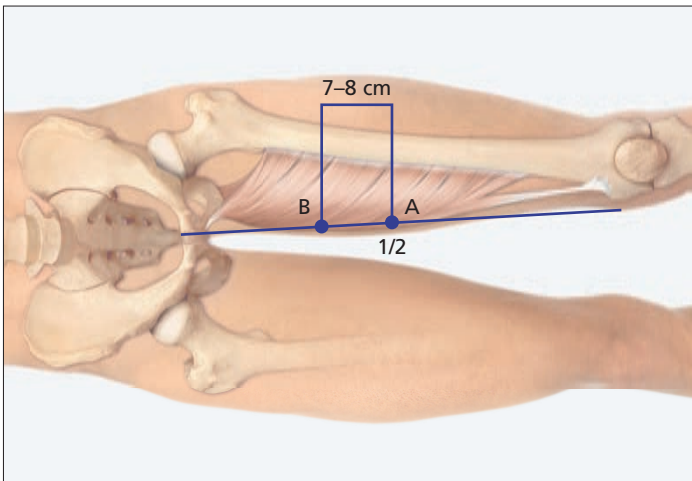
### Funktion

Der M. adductor magnus wirkt am Spielbein als Adduktor. Bei breit gespreiztem Stand verhindert er beidseitig das Auseinanderweichen der Beine unter dem Körpergewicht. Beim Laufen spannt sich der Muskel an der Standbeinseite an und balanciert gemeinsam mit den kleinen Glutealmuskeln das Becken auf dem Femurkopf, wodurch der Körperschwerpunkt ausgerichtet wird.



### Topografische Hinweise

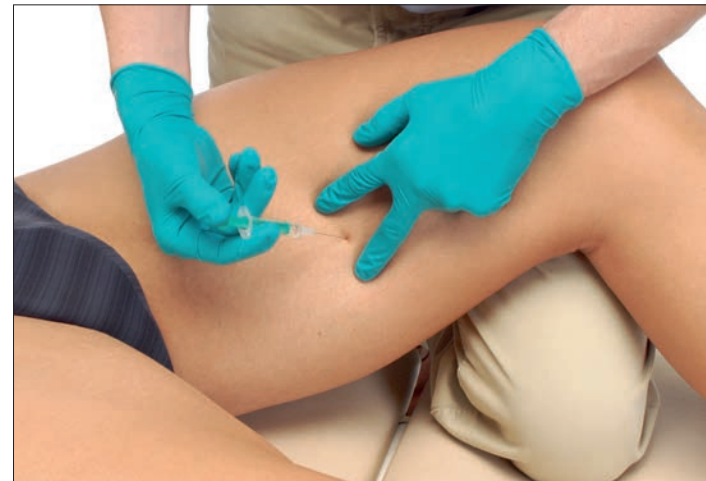Der M. adductor magnus ist ein kräftiger Muskel, der gut getastet werden kann. Im distalen Anteil bildet sich zwischen den beiden Ansätzen eine schlitzförmige Öffnung. In diesem Bereich sollte nicht injiziert werden. Wird zu weit dorsal eingestochen, punktiert man die Flexoren; zu weit oberflächlich den M. gracilis (1) und zu weit ventral den M. sartorius (2).



### Injektionsschema

Anzahl der Punktionsstellen: 1–3

Hinweis: Bei mehreren Einstichen erfolgen die Injektionen nicht nur in der Längsrichtung, sondern auch in der Breite des Muskels, was bei dem kräftigen Muskel problemlos möglich ist.



### Injektionstechnik

Punktionsstellen: bei zwei Punktionen Einstiche in der Mitte einer Linie zwischen dem medialen Epicondylus femoralis und dem Tuberculum pubicum (A) sowie vier Fingerbreit (7–8 cm) oberhalb (B)  
 Stichtiefe: 10–13 mm, je nach Muskeldurchmesser und Fettgewebe  
 Lagerung: Rückenlage, Bein leicht flektiert, abduziert, außenrotiert und im Kniegelenk leicht flektiert

### Klinische Hinweise

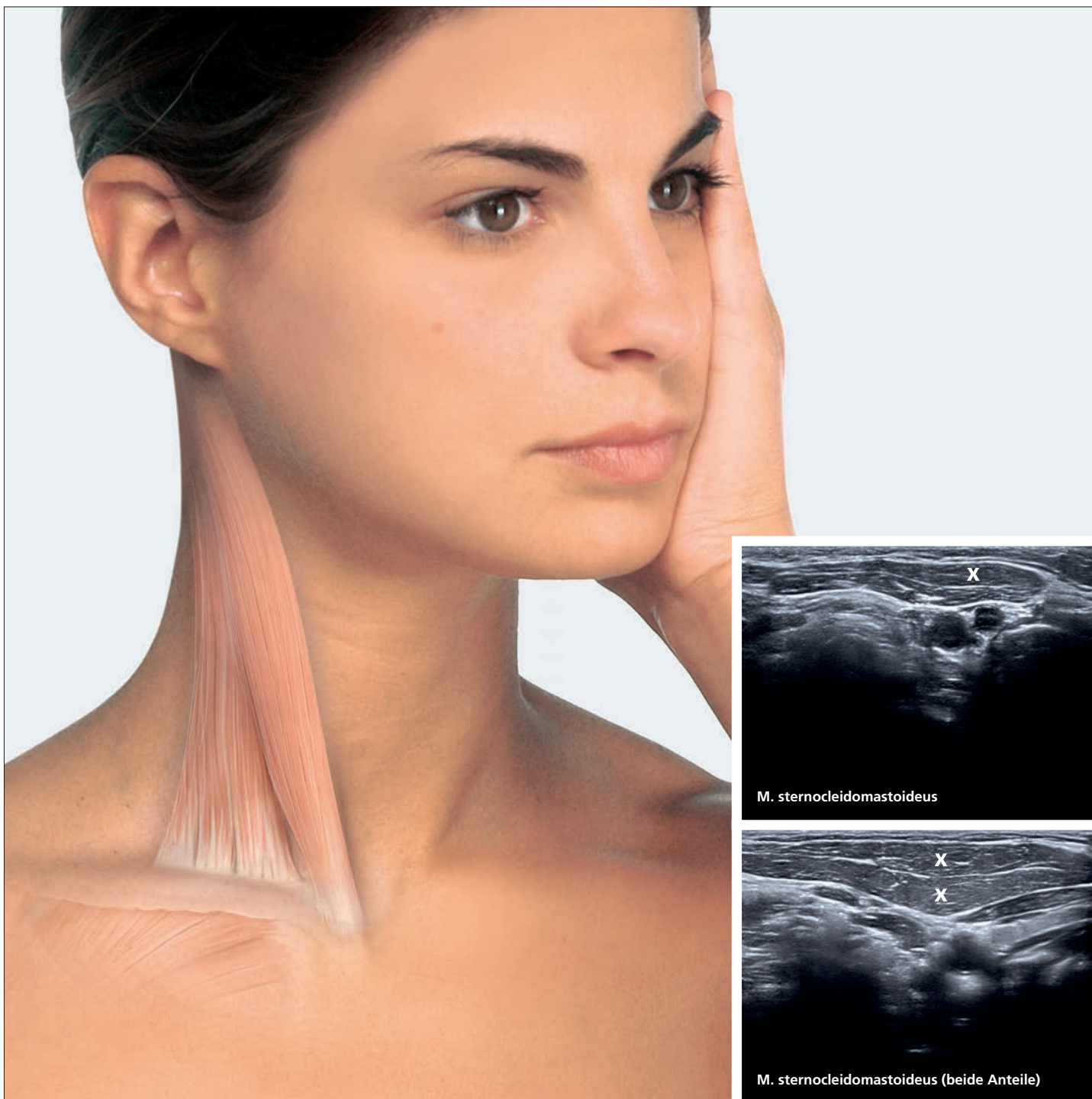
Wesentlich ist die Wirkung des M. adductor magnus auf den Femur, dessen Biegebeanspruchung nach lateral er gemeinsam mit dem M. tensor fasciae latae ausgleicht. Bei gebeugtem oder stark gestrecktem Hüftgelenk und aus extremen Rotationsstellungen führt er das Bein in die Neutralstellung zurück.

Die beiden Anteile des Muskels begrenzen den Adduktorenschlitz (Hiatus tendineus adductorius), durch den die Vasa femoralia zur Kniekehle ziehen. Die angegebenen Dosierungen beziehen sich auf eine Dosis im Rahmen z. B. einer Spastik, wenn auch die anderen Adduktoren behandelt werden. Wird lediglich der M. adductor magnus injiziert, sind auch deutlich höhere Dosierungen vorstellbar.



## Musculus sternocleidomastoideus

5



M. sternocleidomastoideus

M. sternocleidomastoideus (beide Anteile)

### Innervation

N. accessorius (XI), Plexus cervicalis, C1–C2

### Ursprung

*Caput sternale:* Manubrium sterni

*Caput claviculare:* mediales Drittel der Clavicula

### Ansatz

Processus mastoideus

Linea nuchae superior

(dort sehnige Verbindung mit dem Ursprung des M. trapezius)

### Dosierung/Nadel

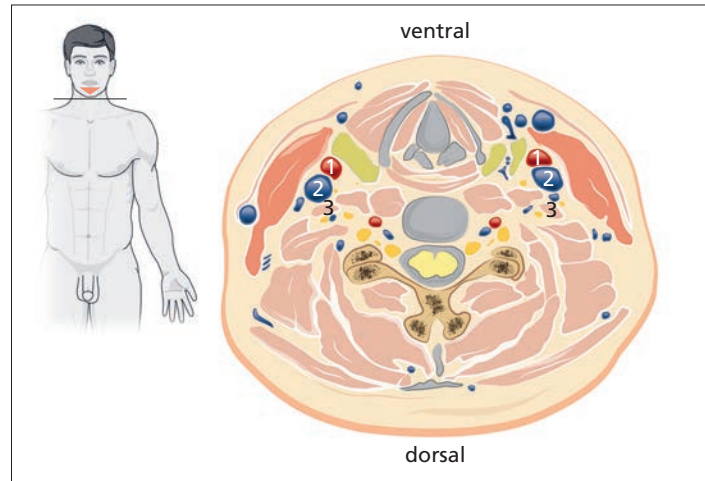
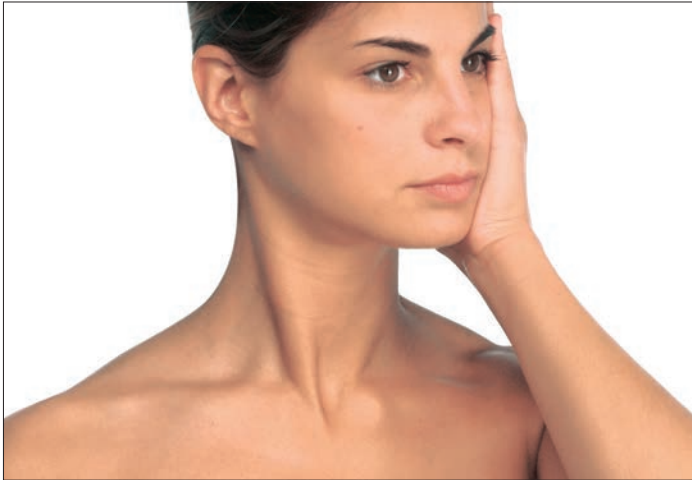Xeomin®: 5–50 MU (selten auch höher)

Botox®: 5–50 MU (selten auch höher)

Dysport®: 20–200 MU (selten auch höher)

Injektionsstellen: 1–3

Nadel: 20–40 mm/27 Gauge

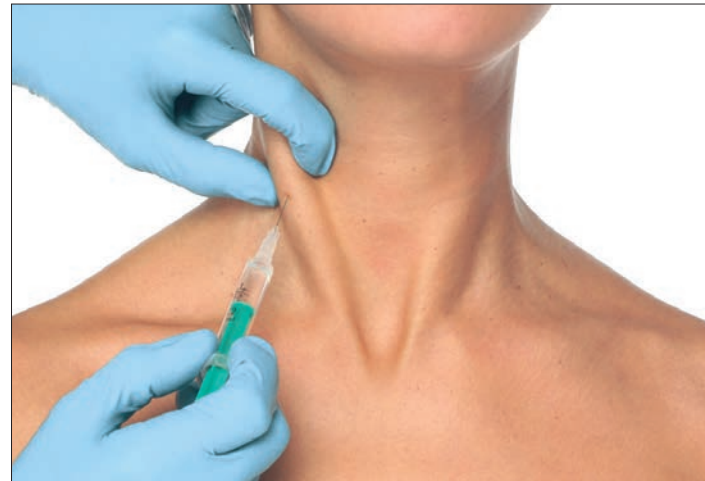
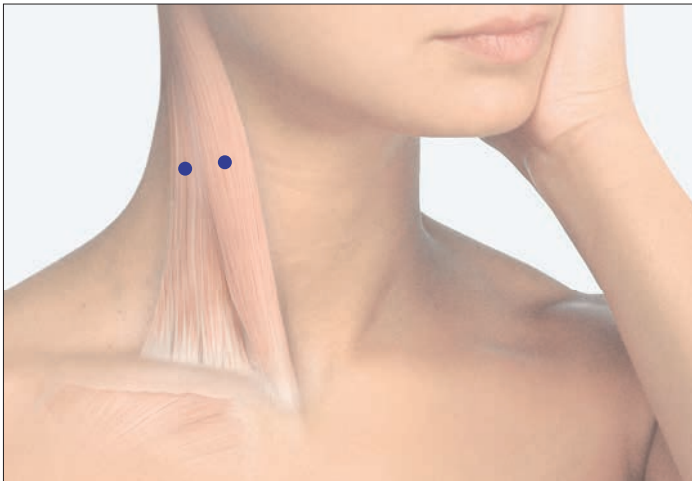
**Funktion**

Der Muskel neigt den Kopf zur gleichen Seite und rotiert bei einseitiger Anspannung den Kopf zur Gegenseite. Die rotatorische Komponente hebt sich bei beidseitiger Anspannung auf. Die Beuge- und Streckwirkung hängt von der Stellung des Kopfes ab. Bei gebeugtem Kopf wird die Beugung, bei gestrecktem Kopf die Streckung verstärkt.

**Topografische Hinweise**

Bei zu tiefer Injektion besteht die Gefahr, die A. carotis (1) oder die V. jugularis (2) zu verletzen. Schluckbeschwerden (häufigste unerwünschte Wirkung) können eher auftreten, wenn die Injektion in der unteren Hälfte des Muskels oder beidseits erfolgt. Insbesondere bei einer Injektion in das Caput clavicular ist eine Abgrenzung gegenüber dem M. scalenus anterior (3) schwierig.



**Injektionsschema**

Anzahl der Punktionsstellen: 1–3. Meist genügen ein bis zwei Injektionsstellen am Übergang vom mittleren zum oberen Drittel, da dort die motorischen Endplatten lokalisiert sind. Die Injektion sollte entweder in den gemeinsamen Kopf der beide Anteile erfolgen oder in die beiden Köpfe (sternal und klavikulär). In Einzelfällen kann die EMG-Ableitung sinnvoll sein, um zu unterscheiden, welcher der bedeutendere Anteil ist.

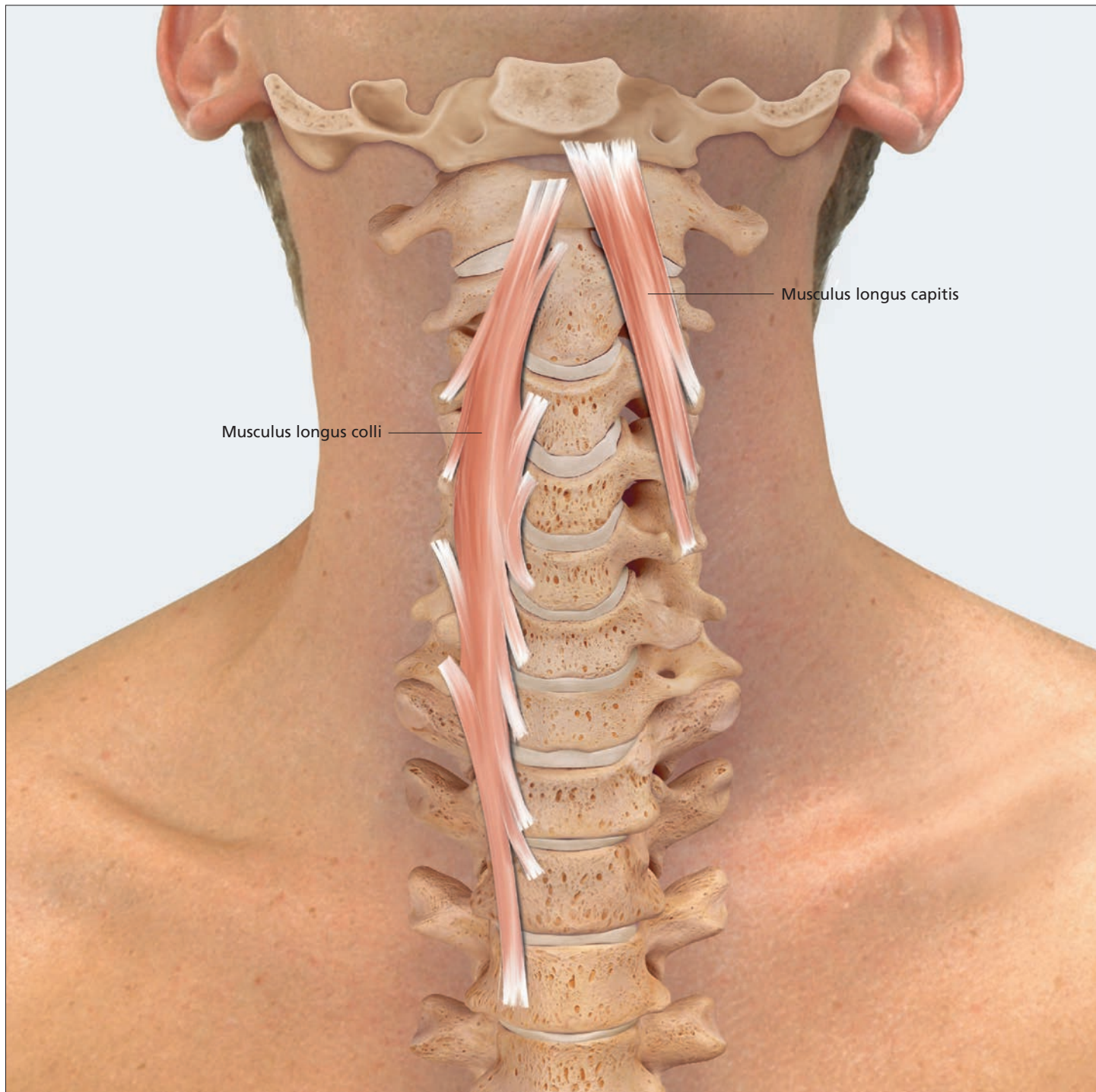
**Injektionstechnik**

Eine Injektion unter Ultraschallkontrolle ist sinnvoll. Punktionsstelle: ohne Ultraschall in den zwischen zwei Fingern fixierten Muskel. Lokalisationsmanöver: Fordern Sie den Patienten auf, den Kopf gegen Widerstand, z. B. gegen die eigene Hand, zu drehen. Dabei tritt der Muskel deutlich hervor. Lagerung: Sitz oder Rückenlage

**Klinische Hinweise**  
 Meist erfolgt die Injektion in sitzender Position; bei komplexen zervikalen Dystonien gelingt eine optimale Darstellung manchmal besser im Liegen. Der Muskel wirkt nicht direkt auf die Halswirbelsäule sondern nur das Kopfelenk. Beim Torticollis ist er also nicht beteiligt, sondern nur beim Torticaput. Oft werden zu hohe Dosen in den Muskel injiziert. Mit Ultraschallkontrolle treten nur selten Schluckstörungen auf.



## Musculus longus capitis und Musculus longus colli (cervicis)



5

### Innervation

*M. longus capitis:* direkte Äste aus dem Plexus cervicalis, C1–C4

*M. longus colli:* Rami anteriores der Spinalnerven C2–C8

### Ursprung

*M. longus capitis:* Tubercula anteriora der Processus transversi der 6.–3. Halswirbel

*M. longus colli:* Tuberculum anterius des Atlas, Körper der oberen Halswirbel, Processus transversi der unteren Halswirbel

### Ansatz

*M. longus capitis:* Pars basilaris des Os occipitale

*M. longus colli:* Tubercula anteriora der Processus transversi der oberen Halswirbel, Körper der letzten Hals- und ersten Brustwirbel

### Dosierung/Nadel

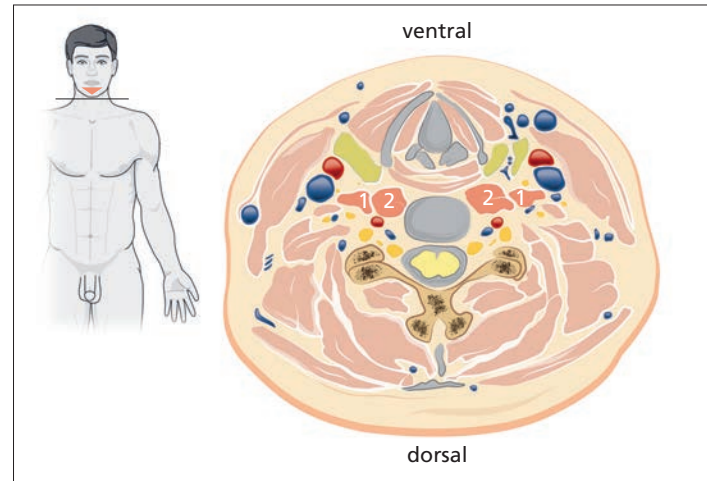
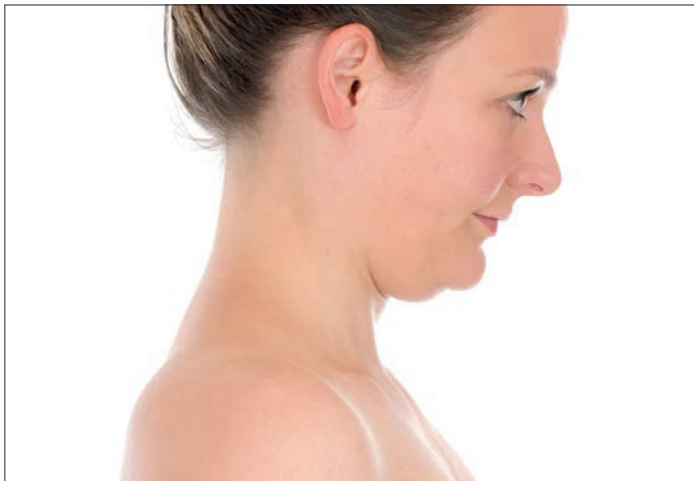
Xeomin®: 20–60 MU (selten auch höher)

Botox®: 20–60 MU (selten auch höher)

Dysport®: 80–200 MU (selten auch höher)

Injektionsstellen: 1–2/Muskel

Nadel: ≥ 40 mm/27 Gauge

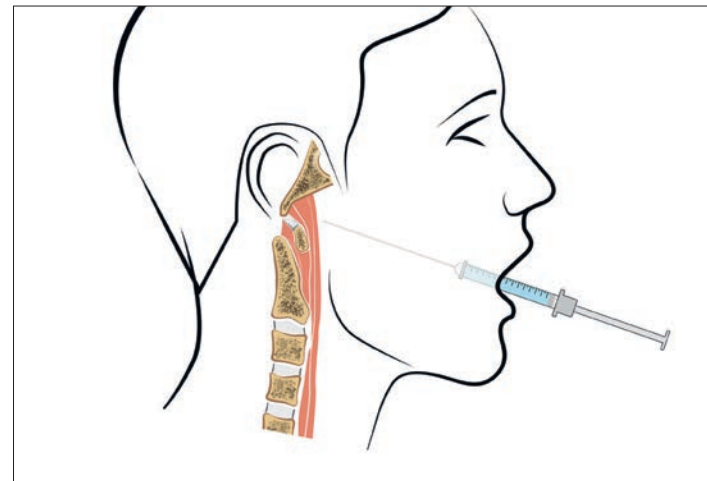
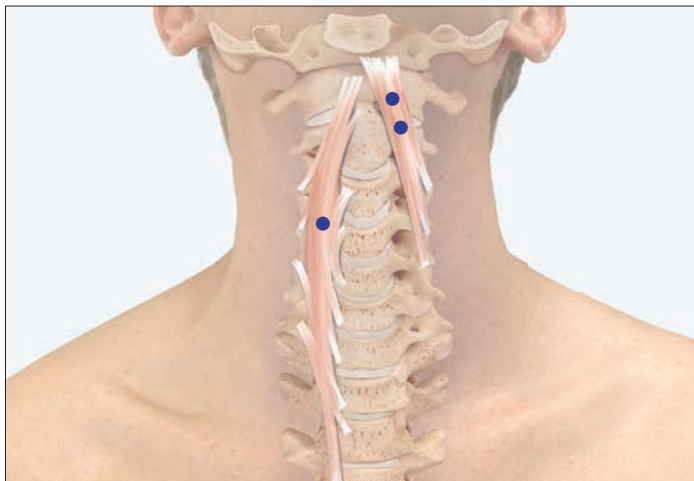


**Funktion**

Der M. longus capitis ist der wichtigste Kopfbeuger. Bei einseitiger Kontraktion kann er den Kopf auch leicht zur Seite beugen.  
 Der M. longus colli beugt die Halswirbelsäule und ist somit ein wichtiger Gegenspieler der streckenden Nackenmuskeln. Darüber hinaus kann er die Halswirbelsäule zur Seite neigen und auch drehen.

**Topografische Hinweise**

M. longus capitis (1): Der Muskel hat seinen Muskelbauch weit kranial, an der Rachenhinterwand.  
 M. longus colli (2): Dieser Muskel ist relativ dünn und liegt den Wirbelkörpern direkt ventral auf. Er hat drei Anteile mit lateral oberen, lateral unteren und medialen Fasern.



**Injektionsschema**

Anzahl der Punktionsstellen: 1-2/Muskel

**Injektionstechnik**

M. longus capitis: Die Injektion erfolgt transoral unter Sicht oder kann auch transnasal erfolgen.  
 M. longus colli: Dieser Muskel kann unter Ultraschallkontrolle injiziert werden.

**Klinische Hinweise**

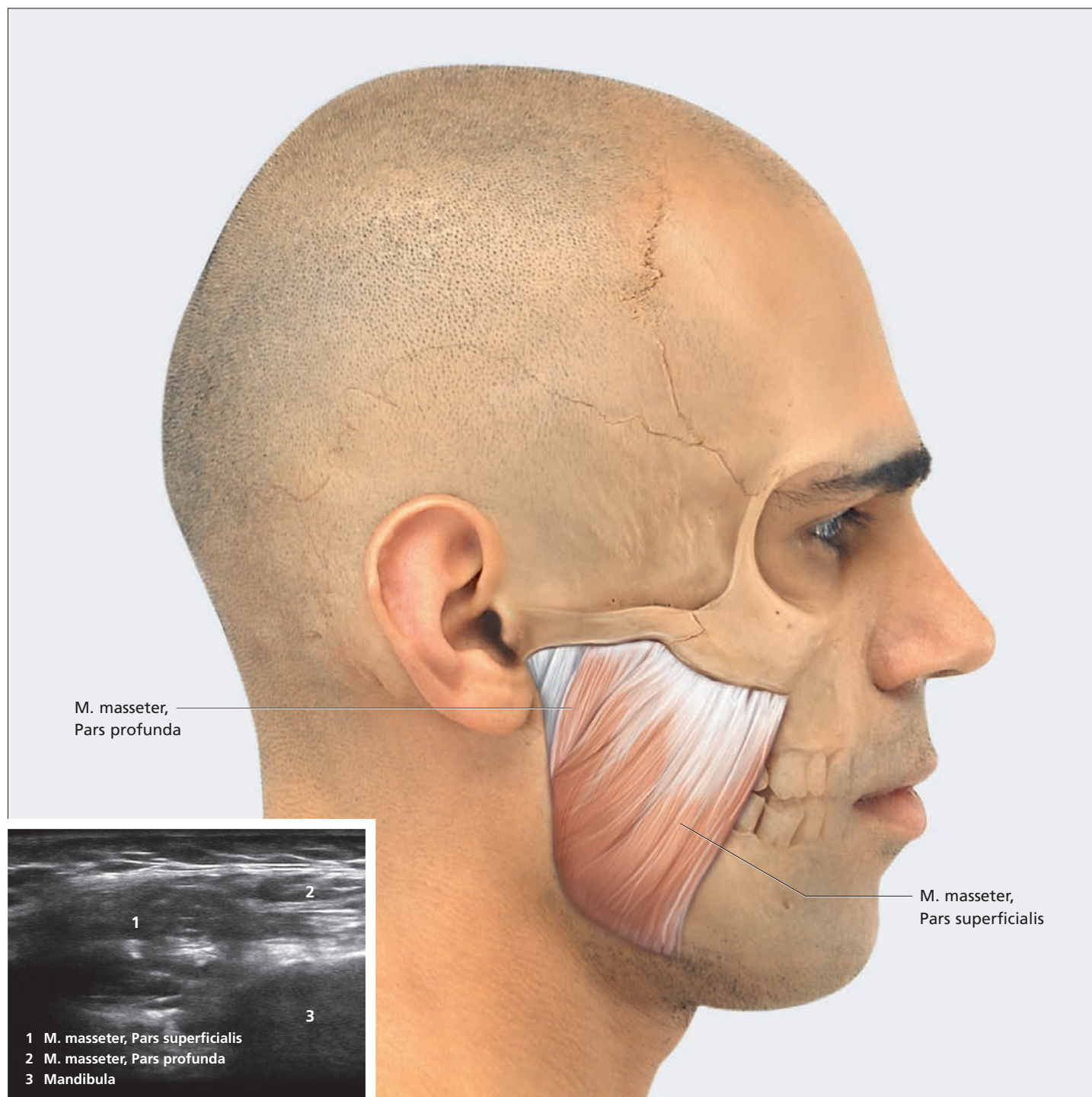
Beim Anterocaput ist der M. longus capitis der wichtigste Muskel. Leider wird nur an wenigen Kliniken die Injektion durchgeführt. Sinnvollerweise erfolgt die Injektion gemeinsam mit einem HNO-Arzt unter Sicht.

Der M. longus colli ist ein wichtiger Muskel beim Anterocollis. Auch dieser Muskel wird nur selten injiziert, da man bei der Injektion eng an wichtigen Gefäßen und Nerven vorbei muss.



## Musculus masseter

7



### Innervation

Nervus massetericus aus dem Nervus mandibularis des Nervus trigeminus (V)

### Ursprung

*Pars superficialis:* Unterrand und vordere zwei Drittel des Arcus zygomaticus

*Pars profunda:* hinteres Drittel und Innenfläche des Arcus zygomaticus

### Ansatz

*Pars superficialis:* Angulus mandibulae und Tuberositas masseterica

*Pars profunda:* Außenfläche des Ramus mandibulae

### Dosierung/Nadel

Xeomin®: 5–15 MU pro Injektionsstelle (selten auch höher)

Botox®: 5–15 MU pro Injektionsstelle (selten auch höher)

Dysport®: 20–60 MU pro Injektionsstelle (selten auch höher)

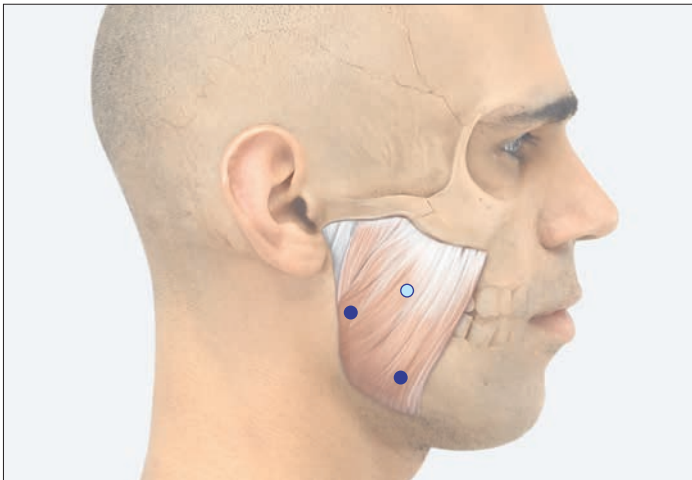
Injektionsstellen: 1–3

Nadel: 20 mm/27 Gauge



### Funktion

Der M. masseter schließt sehr kraftvoll die Kiefer. Darüber hinaus kann er mit der Pars superficialis den Unterkiefer vorschieben und mit der Pars profunda zurückziehen.



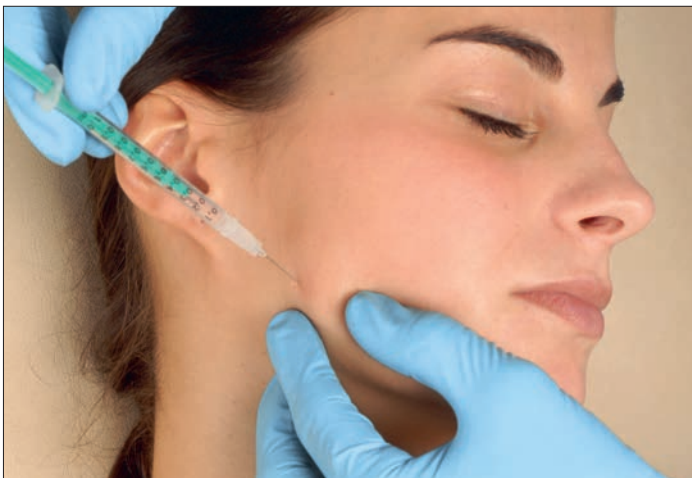### Topografische Hinweise

Der kräftige oberflächliche Anteil ist bei den meisten Menschen gut zu tasten und einfach zu punktieren. Der tiefere ist hingegen oft nicht sicher zu tasten.

Bei zu weit kranialer Injektion können die Mm. pterygoidei getroffen werden. Bei einem Einstich zu weit dorsal kann die Parotis infiltriert werden.

### Injektionsschema

Anzahl der Punktionsstellen: 1–3 Stellen, meist erfolgt die Injektion an zwei Stellen.



### Injektionstechnik

Stichrichtung: Es gibt zwei alternative Zugangswege, von außen und von oral. Technisch einfacher ist der hier dargestellte Zugang von außen. Dabei wird der kräftigere äußere Anteil des Muskels immer eine etwas höhere Dosis bekommen, außer man will eine Retrogenie behandeln.

Man kann bis zur Mandibula einstechen und nach dem Zurückziehen den tiefen Anteil injizieren.

Lagerung: Rückenlage

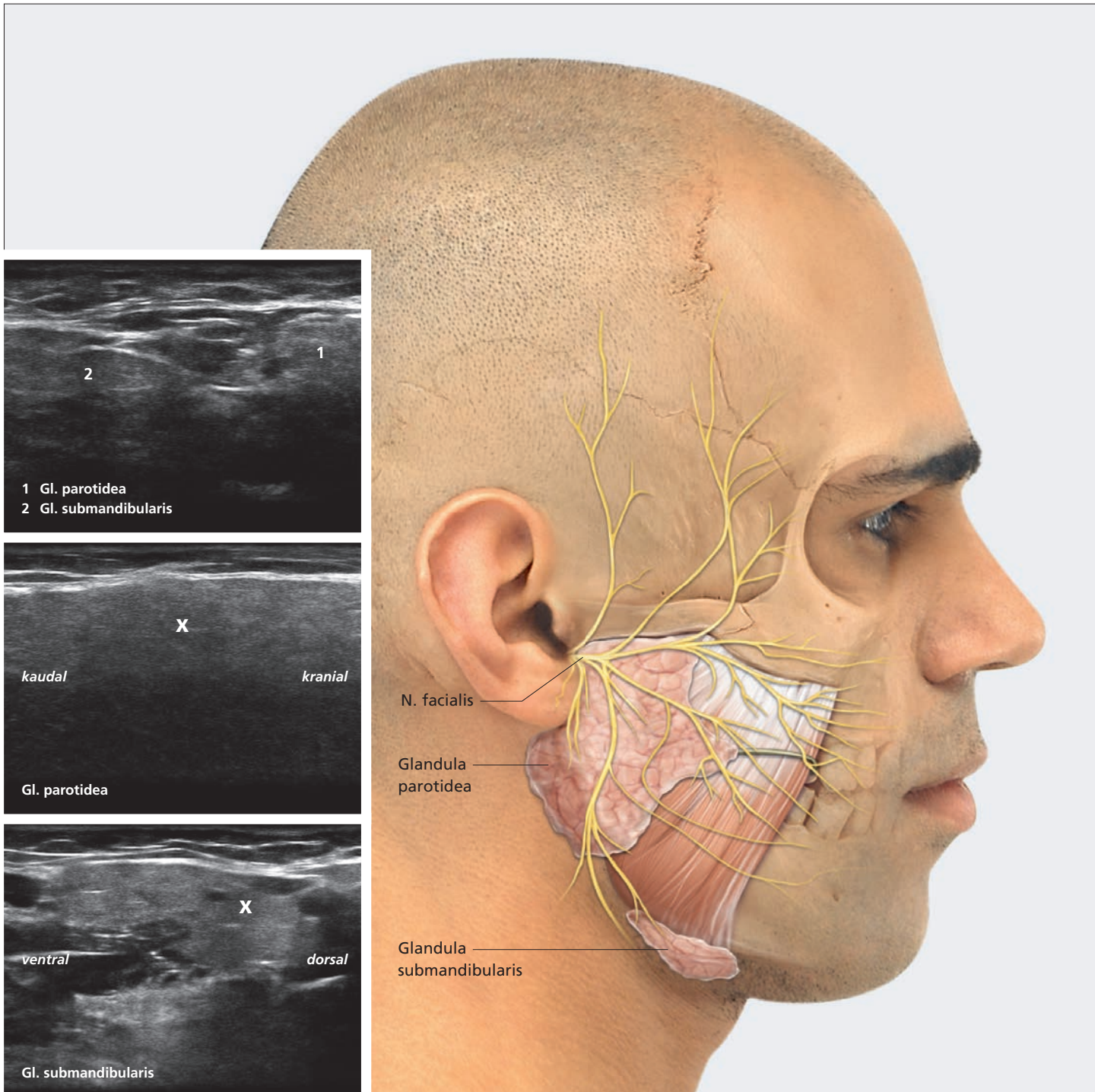
### Klinische Hinweise

Eine Indikation zur Therapie dieses Muskels besteht bei Bruxismus, Trismus, etlichen Kopfschmerzsyndromen, dystonen und spastischen Syndromen. Infolge eines Schädel-Hirn-Traumas kann der M. masseter ein spastisches Reaktionsmuster zeigen. Dadurch können Schwierigkeiten beim Mundöffnen und schweres Zähneknirschen (Bruxismus) entstehen.

Wenn der M. masseter gelähmt ist, kann der Patient dessen Funktion durch den medialen M. pterygoideus und den M. temporalis ersetzen. Eine Atrophie des Muskels wird manchmal auch aus kosmetischen Gründen gewünscht.



## Glandula parotidea und Glandula submandibularis



9

### Innervation

parasympathisch: Glandula parotidea: N. glossopharyngeus (IX) über das Ganglion oticum (Arnold-Ganglion); Glandula submandibularis: Chorda tympani des N. facialis (VII) über das Ganglion submandibulare  
 sympathisch: Glandula parotidea: Plexus caroticus internus; Glandula submandibularis: Plexus caroticus externus

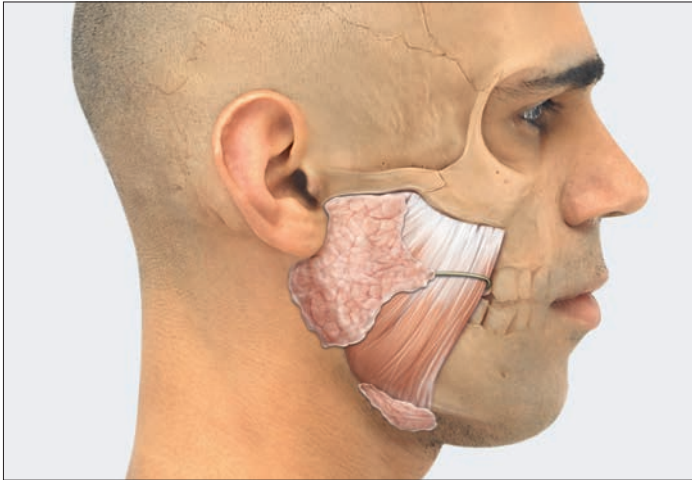
### Indikation

zu starker Speichelfluss, vor allem bei Schluckstörungen, z. B. im Rahmen eines Parkinsonsyndroms, einer ALS (Amyotrophe Lateralsklerose), nach Schlaganfall und bei Querschnittslähmungen

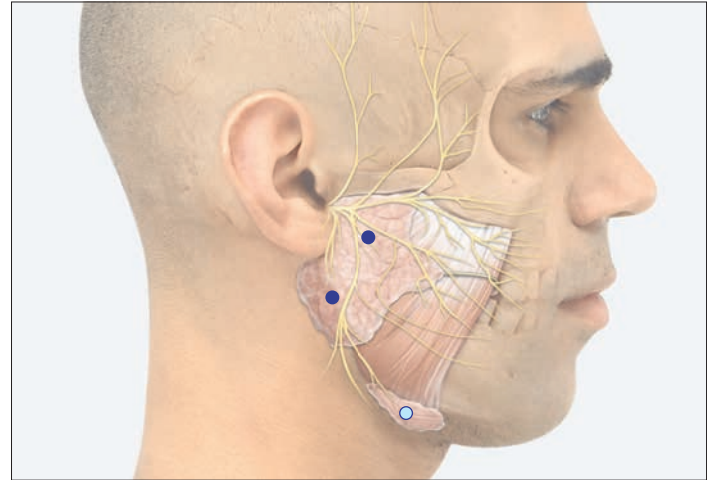
### Dosierung/Nadelgröße

Xeomin®: 20–50 MU/Seite  
 Botox®: 20–50 MU/Seite  
 Dysport®: 100–200 MU/Seite  
 Injektionsstellen: 2–4/Seite  
 Nadellänge: 40 mm/27 Gauge



**Funktion**

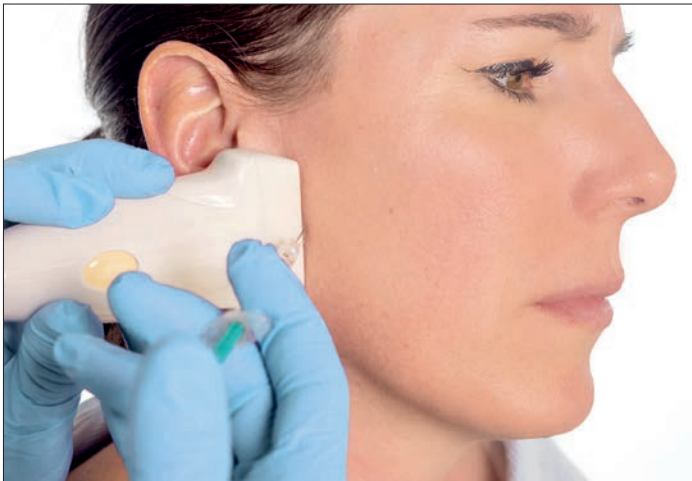Die Glandula parotidea ist eine rein seröse Drüse, die über einen Liter Speichel pro Tag produzieren kann. Die Glandula submandibularis ist vorwiegend serös.

**Injektionsschema**

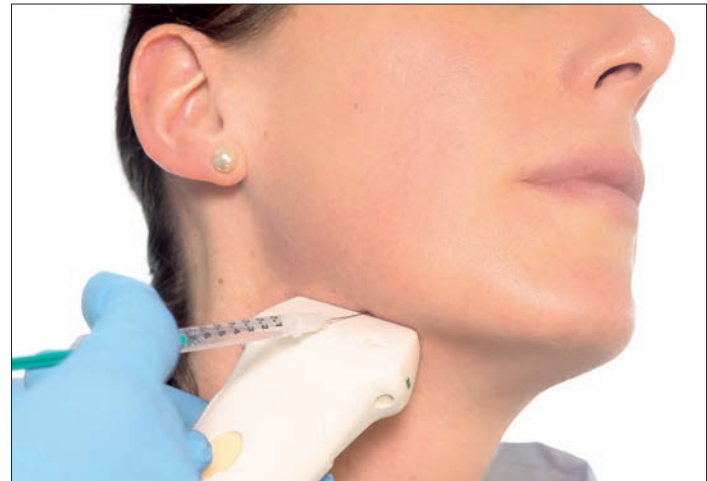Anzahl der Punktionsstellen: 2–4/Seite

Meist genügt es, die Glandula parotidea und die Glandula submandibularis an je einer Stelle zu punktieren.

Glandula parotidea (●); Glandula submandibularis (○)

**Injektionstechnik Glandula parotidea**

Die Glandula parotidea lässt sich mit einer gewissen Erfahrung gut tasten. Die Injektion erfolgt in den Hauptdrüsenkörper im Bereich der oberen und unteren Hälfte. Alternativ kann eine Injektion unter Ultraschallkontrolle erfolgen.

**Injektionstechnik Glandula submandibularis**

Die Glandula submandibularis ist schwieriger ohne Ultraschall zu punktieren als die Glandula parotidea. Die Glandula submandibularis ist nicht zu tasten, ihre anatomische Lage ist aber gut definiert. Die Injektion in die Glandula sublingualis, die nur extrem selten durchgeführt wird, erfolgt parallel zum Ausführungsgang (nicht abgebildet).

**Klinische Hinweise**

Bei der Hypersalivation wird zuerst die Glandula parotidea behandelt. Die zweitwichtigste seröse Drüse ist die Glandula submandibularis. Die dritte große Speicheldrüse, die Glandula sublingualis, ist überwiegend mukös. Die kleineren Speicheldrüsen spielen bei der Therapie der Hypersalivation keine entscheidende Rolle.

Häufig wird die Dosis von Glandula parotis zu Glandula submandibularis im Verhältnis 60:40 aufgeteilt.

**Cave**

Im Drüsenkörper der Parotis verzweigt sich der N. facialis zum Plexus parotideus. Dieser oder auch Gefäße können versehentlich punktiert werden. Sticht man zu tief oder zu weit ventral, trifft man den M. masseter.