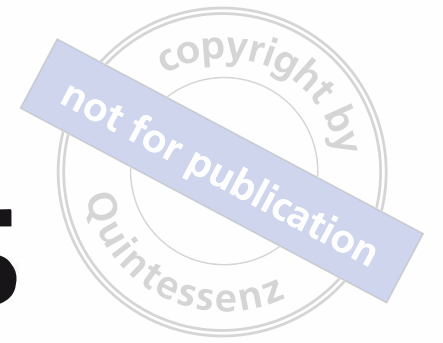
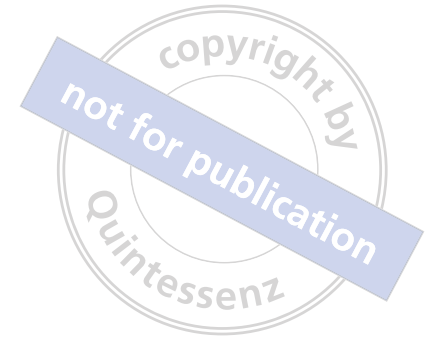
Stefen Koubi

Keramikveneers



TECHNIKEN FÜR ÄSTHETISCHEN ERFOLG
20



Keramikveneers

TECHNIKEN FÜR ÄSTHETISCHEN ERFOLG

20



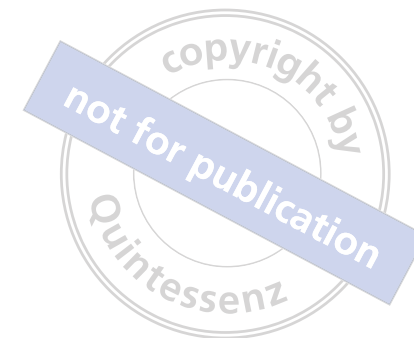Stefen Koubi

Keramikveneers

TECHNIKEN FÜR ÄSTHETISCHEN ERFOLG

 QUINTESSENCE PUBLISHING

Berlin | Chicago | Tokio
Barcelona | London | Mailand | Mexiko Stadt | Moskau | Paris | Prag | Seoul | Warschau
Istanbul | Peking | Sao Paulo | Zagreb



Titel der französischen Originalausgabe:

Facettes en céramique. 20 recettes pour réussir / Stefen Koubi

© 2019 Quintessence International, Paris

Titel der zugrunde liegenden englischen Ausgabe:

Laminate veneers. 20 recipes for smile design / Stefen Koubi

© 2020 Quintessence International, Paris

Bibliografische Informationen der Deutschen Nationalbibliothek

Die Deutsche Nationalbibliothek verzeichnet diese Publikation in der Deutschen Nationalbibliografie; detaillierte bibliografische Daten sind im Internet über <http://dnb.ddb.de> abrufbar.

 **QUINTESSENCE PUBLISHING
DEUTSCHLAND**

Quintessenz Verlags-GmbH

Ifenpfad 2-4

12107 Berlin

www.quintessenz.de

© 2021 Quintessenz Verlags-GmbH, Berlin

Dieses Werk ist urheberrechtlich geschützt. Jede Verwertung außerhalb der engen Grenzen des Urheberrechts ist ohne Zustimmung des Verlages unzulässig und strafbar.

Dies gilt insbesondere für Vervielfältigungen, Übersetzungen, Mikroverfilmungen und die Einspeicherung und Verarbeitung in elektronischen Systemen.

Layout: Quintessence International, Paris

Illustrationen: Laurent Baudchon; Napoleao Editora, Quintessence Publishing Brasil, São Paulo

Fotografie Cover: © Hilal Kuday

Fotografie der Figur von Le Corbusier: © Chris Hellier / Alamy Stock Photo

Lektorat, Herstellung und Reproduktionen: Quintessenz Verlags-GmbH, Berlin

Übersetzung: Peter Rudolf, München

ISBN: 978-3-86867-510-8

Printed in Croatia

Vorwort

Dieses Buch ist die Frucht der beruflichen Entwicklung und klinischen Erfahrung eines praktizierenden Zahnarztes, seines Werdegangs, seiner Misserfolge und vor allem seiner Sicht auf die Zahnmedizin.

Fünfzehn Jahre in den Diensten der restaurativen Zahnmedizin an der zahnmedizinischen Fakultät der Universität Aix-Marseille haben mich wissenschaftliche Strenge und didaktische Prinzipien gelehrt.

Zwanzig Jahre Erfahrung am Patienten öffneten mir den Blick für die Praxistauglichkeit der verschiedenen Techniken, lehrten mich Bescheidenheit angesichts der täglichen Herausforderungen des Allgemeinzahnarztes, bessere Kommunikation mit den Patienten und Verständnis für die ökonomischen Herausforderungen einer Zahnarztpraxis. Vor allem aber ermöglichten sie mir die Entwicklung und Erprobung neuer Behandlungskonzepte.

Die Zusammenarbeit mit hervorragenden Zahntechnikern vermittelte mir zahntechnischen Arbeitsethos und brachte mich mit Menschen in Kontakt, deren Bescheidenheit nur von ihrer immensen Begabung übertroffen wird. Ich möchte mich bei Wilfrid Pertot bedanken, der mir von Anfang an zur Seite stand, bei Gerald Ubassy, der mir Gelegenheit gab, die Gipfel der Ästhetik zu erklimmen und mein Auge für die mannigfaltigen Details eines perfekten Zahnschärftete, und schließlich bei Hilal Kuday für den technologischen Sprung, den er mir ermöglichte, für seine künstlerischen Qualitäten und die fantastische Bebilderung. Unsere Zusammenarbeit war von unschätzbarem Wert, getragen von großartigem Ideenaustausch und gemeinsamer Leidenschaft. Dieses Buch ist EUER Buch!

Auf Reisen in viele verschiedene Länder habe ich in den letzten zehn Jahren außergewöhnliche Zahnärzte getroffen, die inzwischen gute Freunde geworden sind. Dabei hatte ich

Gelegenheit, die Anforderungen an die Ausbildung der neuen Zahnarztgenerationen auf allen Gebieten besser zu verstehen, mein Wissen durch Lernen von anderen zu erweitern und meine Ideen zu ordnen, um sie besser vermitteln zu können.

Meine Mitgliedschaft in der größten wissenschaftlichen Online-Community (www.styleitaliano.org) hat mir nicht nur eine zweite Familie beschert, sondern auch die Möglichkeit eröffnet, die Herausforderungen und Bedürfnisse der allgemeinzahnärztlichen Praxis – das heißt einer ästhetischen, einfachen, reproduzierbaren und ergebnissicheren zahnärztlichen Versorgung – zu verstehen. Diese vier Voraussetzungen sind die Pfeiler moderner Zahnmedizin und führen den Zahnarzt zu einer hohen, aber realistischen Qualität.

Als Sohn eines Zahnarztes und Hochschullehrers bin ich bereits im Kindesalter in die Welt der adhäsiven Zahnmedizin eingetaucht und mit meinen Mentoren (Jean-Louis Brouillet und André Faucher) in Kontakt gekommen. Sie weckten meine Lust auf eine Form der Zahnmedizin, die damals als sehr fortschrittlich galt, und prägten meine Vorstellung von Wissensvermittlung und Exzellenz. Dieses Buch ist die natürliche Fortsetzung und euer Erbe.

Besonders erwähnen möchte ich auch Bernard Touati, der als Pionier den Weg zur ästhetischen Zahnmedizin ebnete und als Erster sein Wissen international verbreitete.

Was Dich angeht, mein lieber Gillou, so ist dieses Buch eine bescheidene Synthese all dessen, was Du mir weitergegeben hast. Dass Du erfolgreich darin warst, zugleich Schöpfer, Erzeuger, Vater und bester Freund zu sein, ist vielleicht eines der schönsten Geschenke, die das Leben mir bereitet hat.

Dass ich mit einer verständigen Frau mit anderem beruflichen Hintergrund, aber sicherem Urteil und einer künstlerischen Ader verheiratet bin, gestattet mir, mich ohne Schuld und Reue beruflich und vor allem persönlich

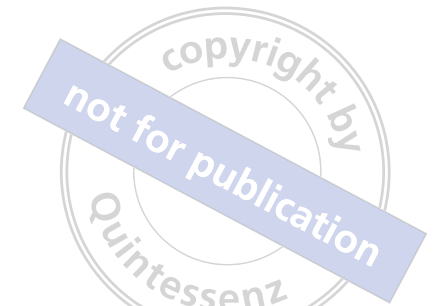
weiterzuentwickeln, was fantastisch ist. Vielen Dank, meine liebe Gabo, für die nie versagte Unterstützung.

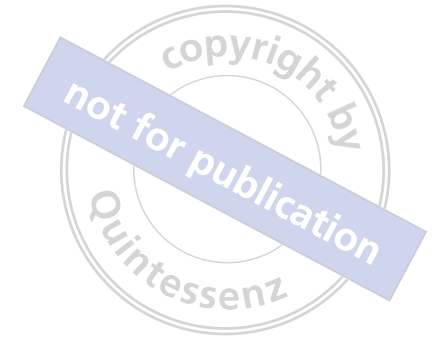Das Glück, Vater zweier liebevoller kleiner Mädchen (Gaya und Yara) zu sein, die auf meinen Beruf neugierig und auf mich stolz sind, gibt mir jeden Tag aufs Neue Kraft und Energie. Dass ich schließlich selbst aus einer liebenden, warmherzigen und fröhlichen Familie stamme, verleiht mir ein wertvolles emotionales Fundament. Diese wenigen Worte sind so wenig verglichen mit dem, was ihr mir gegeben habt. Danke euch, Vetine, Nana, Elie, und euren großartigen Familien.

Dieses Buch ist die Fusion und Mischung all dieser Welten, weshalb es eine außergewöhnliche Form angenommen hat und einen unkonventionellen Stil besitzt. Sein Anspruch ist es, für den Leser Veneers auf einzigartige Weise erlebbar zu machen, wozu 20 Techniken vorgestellt werden, die fast alle klinischen Situationen abdecken.

Die ersten 17 Techniken sind der ästhetischen Zahnmedizin gewidmet, die letzten drei beschäftigen sich mit der Rekonstruktion des verschlissenen Gebisses. Ziel ist es, einen roten Faden durch die Rehabilitation und die Verwendung von Veneers als vielseitiger Versorgungsform zu bieten. Während die ersten drei Kapitel die Grundlagen einer solchen ästhetischen und adhäsiven Zahnmedizin zeigen, behandeln die anschließenden Kapitel spezielle klinische Problemstellungen. Außerdem nutzt das Buch die Möglichkeiten von *Augmented Reality*: Über die zum Buch gehörige App „Quintessence Koubi“ können Videoinhalte eingeblendet werden, wenn der Leser mit seinem Mobilgerät über die Seiten fährt. Ich hoffe, dieses Buch nützt dem Leser bei seiner täglichen Arbeit und vermittelt ein Gefühl für die moderne Zahnmedizin.

Ich wünsche Ihnen viel Freude mit der Lektüre,
Stefen Koubi





Dr. Stefen Koubi schloss sein Studium der Zahnmedizin an der Universität Marseille, Frankreich, im Jahr 1998 ab. Seit 2008 ist er Dozent an den Abteilungen für konservierende und restaurative Zahnmedizin der zahnmedizinischen Fakultät der Universität Marseille und seit 2011 Doktor der Zahnmedizin.

Er betreibt eine private Praxis in Marseille und in Paris. Sein Interessenschwerpunkt ist die ästhetische Rehabilitation aus kosmetischen oder funktionellen Gründen (Zahnverschleiß). Als Gastredner bei vielen

Fachgesellschaften für ästhetische Zahnmedizin auf der ganzen Welt referiert er über einfache Konzepte für qualitativ hochwertige ästhetische Versorgungen und erhält zahlreiche Einladungen als Dozent in Postgraduiertenprogrammen.

Dr. Koubi wurde im Jahr 2012 von den Studenten der Universität Marseille mit dem Goldenen Molaren (Hochschullehrer des Jahres) ausgezeichnet und erhielt im selben Jahr die Auszeichnung als bester Nachwuchsredner der *Societe Odontologique de Paris*. Seit 2012 ist er aktives

Mitglied der Gruppe *Style Italiano* und verantwortlich für indirekte Versorgungen.

Im selben Jahr gründete er das *Institut de la Facette*, ein privates Weiterbildungsinstitut für die Themen Veneerversorgungen aus ästhetischen und funktionellen Gründen und digitale Zahnmedizin. Zudem ist er Autor und Koautor vieler nationaler und internationaler Publikationen zu Themen der ästhetischen Zahnmedizin und Zahnverschleiß.

Geleitwort

Im vergangenen Jahrzehnt haben technische Innovationen auf dem Gebiet der Zahnmedizin dem Zahnarzt die Möglichkeit eröffnet, ästhetische Restaurationen herzustellen, die mit der Natur konkurrieren. Entsprechend gewachsen sind auch die ästhetischen Erwartungen und Ansprüche der Patienten, die heute viel öfter an Restaurationen interessiert sind, welche die Form, Farbe, Oberfläche und Funktion gesunder und ästhetisch besonders ansprechender natürlicher Zähne kopieren. Daher haben wir begonnen, natürliche Zähne in all ihren Aspekten – von ihren ästhetischen Eigenschaften bis zu funktionellen, morphologischen und strukturellen Merkmalen – zu beobachten und nachzuahmen.

Keramikveneers sind der erfolgreichste minimalinvasive indirekte prothetische Versorgungstyp der letzten Jahrzehnte in der ästhetischen Zahnmedizin. Bei korrekter Herstellung und Eingliederung sind sie nicht nur die brillianteste natürlich aussehende, menschengemachte (inzwischen digital konstruierte) Form ästhetischer Restaurationen, sondern sie helfen dem Zahnarzt auch dabei, die Kaufunktion des Patienten zu verbessern.

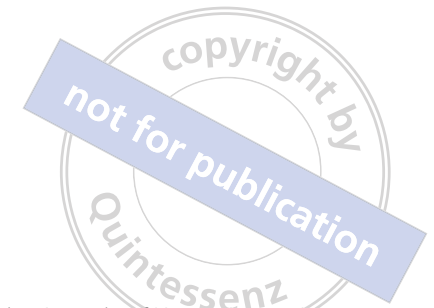Für die Mehrzahl der heute praktizierenden Zahnärzte hat sich der Wissensstand auf dem umfangreichen Gebiet der ästhetischen Zahnmedizin dramatisch verändert bzw. waren während ihrer zahnärztlichen Ausbildung noch keine Informationen verfügbar. Die Vielzahl der Alternativen bei den Techniken und Materialien kann anfangs überwältigend sein. Dabei ist das gesamte Wissen, wenn es übersichtlich geordnet wird, leicht erschließbar. Die Herausforderung für Dr. Koubi bei der Arbeit an diesem Buch lag deshalb darin, eine einzelne, definitive, umfassende Informationsquelle in praxisrelevanter, „anwenderfreundlicher“ Form zu schaffen. Dieses Buch wurde geschrieben, um dem Ästhetiker bei der Behandlung unästhetischer Zahnstellungen, Verfärbungen und Zahnformen oder, mit anderen Worten, bei der Verschönerung des Lächelns und der Verbesserung der Funktion und Okklusion zu helfen.

Die Lösung ästhetischer Probleme erfordert vom Zahnarzt die Erstellung einer Diagnose und eines Behandlungsplans sowie die Wahl geeigneter Instrumente und Materialien. Die anschließende Behandlung muss sachge-

mäß ausgeführt werden, basierend auf Kenntnissen einer korrekten klinischen Technik und sinnvollen Verwendung der Materialien. Der souveräne Zahnarzt geht jedes ästhetische Problem auf diese Weise an.

Dr. Stefen Koubi, den ich persönlich seit 20 Jahren kenne, ist einer der führenden Köpfe auf diesem Gebiet. Im vorliegenden Buch, das seinen Hintergrund als Hochschullehrer mit seiner praktischen Erfahrung verbindet, dokumentiert er sein umfassendes Wissen und die klinische Realität von Keramikveneers mit all ihren Vor- und Nachteilen. Im Lauf der Jahre konnte er viele neue Materialien und Techniken untersuchen, und ich habe großen Respekt vor seinem klinischen Urteilsvermögen. Dieses neue Buch ist ein weiterer Schritt, um Wissen zu teilen, das in vielen Jahren gesammelt wurde, und dabei zugleich viele unserer aktuellen Praktiken zu hinterfragen und neu zu bewerten. Dies macht es, wie ich glaube, so wertvoll für jeden Zahnarzt, gleichgültig ob er im Team arbeitet oder allein.

Alle wichtigen Punkte, wie die Behandlung einzelner mittlerer Schneidezähne mit Veneers, die Präparations-



technik, die Wahl des Materials, Tipps für die minimalinvasive Präparation sowie Prep-less- und No-prep-Veneers, die Befestigung und nicht zuletzt die Behandlung von Zahnverschleiß, finden sich ausführlich behandelt. Für die unterschiedlichen klinischen Probleme und ihre Lösungen werden einfache, zielführende Techniken geliefert.

Wie Dr. Koubi neuste Techniken auf dem Gebiet der Zahnmedizin einsetzt, so wurden auch bei der Publikation dieses Buches fortschrittliche Technologien einbezogen. Dank *Augmented Reality* kann der Leser über sein Mobilgerät zu vielen der gezeigten Bilder und Techniken zusätzlich Videosequenzen anschauen.

Ich bin sicher, dieses Buch bietet dem an ästhetischer Zahnmedizin und Veneers interessierten Zahnarzt alle Informationen, die nötig sind, um die modernen ästhetischen Techniken zu verstehen und in seine tägliche Arbeit zu integrieren. Zudem wird es dabei helfen, die Fähigkeiten der kritischen Beobachtung, Analyse und Entscheidungsfindung zu entwickeln, bevor man sich auf einen Behandlungsplan mit ästhetischer Zielsetzung einlässt.

Der Leser wird von der Struktur des Buches, der klaren Sprache und der Einfachheit der Kapitel ebenso begeistert sein, wie von den hervorragenden Abbildungen, welche die klinische Fertigkeit von Stefen Koubi eindrucksvoll belegen.

Schließlich möchte ich dem Autor meinen tiefen Respekt und meine Bewunderung dafür aussprechen, dass er neben seiner äußerst betriebsamen Praxis die Zeit gefunden hat, seine Arbeit zu dokumentieren, zu ordnen und zu präsentieren. In kurzer Zeit hat Stefen Koubi durch seine Vision die Wahrnehmung und Vermittlung von ästhetischer Zahnmedizin nicht nur in Frankreich, sondern weltweit verbessert.

Ich wünsche Ihnen viel Freude bei der Lektüre dieses Buches,

Galip Gürel



Geleitwort

Wie die folgenden Seiten sehr erfolgreich zeigen, ermöglichen die restaurativen Therapiekonzepte von heute eine nie dagewesene ästhetische und funktionelle Perfektion. Neben der offensichtlichen Virtuosität des Autors sind diese wahrhaft erstaunlichen Ergebnisse vor allem dem vereinten Bemühen von Forschern, Wissenschaftlern und Technikern zu verdanken. Sie haben in den letzten Jahrzehnten in einem Wettstreit ihrer Kreativität und Erfindungsgabe neue Materialien ersonnen und entwickelt, welche am Beginn einer echten Revolution der geltenden Methoden restaurativer Zahnmedizin stehen. Deshalb kommt eine Einführung in das vorliegende Buch nicht ohne eine Würdigung dieser Vorarbeiten aus, an denen ich das Privileg hatte, in Praxis und Lehre mitzuwirken. Ich habe diese glückhafte Periode als aufregendes, an Kontroversen und Richtungswechseln reiches wissenschaftliches, klinisches und akademisches Abenteuer erlebt, das zu den grundlegenden Umwälzungen geführt hat, welche die moderne Zahnmedizin inzwischen prägen.

Eine Darstellung der Ursachen dieser Revolution muss zunächst die Intuition einiger besonders einflussreicher Vorkämpfer würdigen, die in den 1960er-Jahren die reale Möglichkeit der adhäsiven Befestigung am Zahnschmelz entdeckten. Sie stehen zweifelsohne am Ursprung der bahnbrechenden Idee, dass ein adhäsiver Ansatz das in der Praxis so häufig auftauchende Problem der Retention lösen würde. Im Gefühl, vor einer großen Herausforderung zu stehen, mussten die Hersteller damals ihre Teams in nie dagewesenem Maß mobilisieren, um schnellstmöglich Verfahren für eine zuverlässige Verklebung am Schmelz zu entwickeln. Während jedoch Protokolle für die Schmelzadhäsion, die ihrerseits bereits sehr gute Kompositrestaurationen ermöglichte, schnell vorgestellt werden konnten,

dauerte es nicht weniger als 15 Jahre, bis ähnliche Ergebnisse für Dentin möglich wurden.

Dieser entscheidende Fortschritt spielt eine Schlüsselrolle, da er zu einer neuen, durch die Adhäsivtechnik geprägten Sicht auf dentale Restaurationen geführt hat. Die Adhäsion in all ihren Formen – mehr denn je im Mittelpunkt der Diskussion – trägt zur Überwindung klassischer Dogmen zugunsten neuer mechanischer und biologischer Konzepte bei, während die vielfältigen durch sie angestoßenen Innovationen, wie dieses Buch zeigt, zu immer besseren klinischen Antworten auf die ästhetischen Probleme unserer Patienten führen.

Obwohl die Zahnärzte im Bewusstsein der für die mechanische Retention erforderlichen Zerstörung von Zahnhartsubstanz nach kurzem Zögern adhäsive Restaurationen mit weniger invasivem Präparationsbedarf in ihre Behandlungspraxis übernahmen, war die neue Adhäsivtechnik für Traditionalisten ein Schock. Die Säureätzung von Dentin und anschließende Applikation eines Polymers ohne jeden Schutz wurde als hochgradig toxisch betrachtet und schien als Voraussetzung nicht hinnehmbar. Günstige Erkenntnisse zur Biokompatibilität haben mich jedoch ohne Zaudern in das Lager der Modernen wechseln lassen – gemeinsam mit all jenen, die der Ansicht waren, dass die Präparation natürlicher Zähne und anschließende adhäsive Behandlung zur Regel werden sollte, da die Hybridschicht sowohl die Adhäsion ermöglicht als auch biologischen Schutz bietet. Angesichts der wissenschaftlichen Beweise musste ich als Hochschullehrer in wenigen Monaten meine Lehrinhalte umstellen oder sogar 180°-Wenden bei den Erklärungen vollführen, die ich vor meinen Studenten ... oder aufgetragenen Konferenzsälen abgab: dass die Säureätzung von Dentin, die gestern noch als hochgradig aggressiv galt, nun eine anzurathende Vorbehandlung war ..., dass das als to-

xisch geltende Auftragen von Polymer auf ungeschützte Kavitätinnenwände plötzlich empfohlen wurde ... und dass sogar das vorherige Befeuchten der Kavitätinnenwände als förderlich galt, um die Leistung des Adhäsivs zu verbessern, während zuvor Trockenheit als absolute Regel vor jeder Restauration gelehrt worden war.

Die Entwicklung der Adhäsivtechnik hat auch die Entwicklung verklebter Veneers beeinflusst. Hier beginnt eine weitere schöne Geschichte mit einem inspirierten Pionier, der in den 1970er-Jahren in den Vereinigten Staaten vorgefertigte Veneers aus Methylmethacrylat ins Spiel brachte, die mit Komposit im Mund befestigt wurden. In Amerika hatte diese Technik überwältigenden Erfolg und brachte einige Zahnärzte sogar dazu, spezialisierte Praxen zu eröffnen, die (mit viel Werbung) die Verschönerung des Lächelns der Patienten in einer einzigen Sitzung versprachen. Natürlich fehlte den Ergebnissen noch viel zum heutigen Ideal einer individuellen natürlichen Harmonie. Die Regel war vielmehr ein gewisses stereotypes Aussehen zu dem noch bauchige Konturen und häufige Ablösungen der Veneers hinzukamen, da die Kunststoffe nicht miteinander kompatibel waren. Eine zweite Generation von Methacrylat-Veneers verbesserte zwar die Ästhetik, da die einzelnen Elemente im Labor auf Modellen gefertigt wurden, konnte aber die Gefahr der Veneerablösung nicht verringern. In Europa galt dieses „amerikanische Lächeln“ als zu protzig und künstlich und konnte nicht dieselbe Begeisterung wecken.

Immerhin hielten viele von uns trotz ihrer Abneigung gegen Methacrylate an der Idee einer möglichen kosmetischen Verblendung der Vestibulärflächen fest. Die geschicktesten Zahnärzte mit einer Vorliebe für Komposite versuchten – mitunter erfolgreich – auf den geätzten Schmelz mit einem Pinsel Kompositsschichten in sorgfältig ausgewählten Farbtönen zu applizieren, während andere,




denen diese direkte Technik zu unsicher war, es vorzogen, hauchdünne Restaurationen, die im Labor anhand von Abformungen tiefenkontrollierter Präparationen mit klaren Präparationsgrenzen hergestellt wurden, am Schmelz zu verkleben. Schließlich schlugen einige von ihnen, die mit sehr fähigen Dentalkeramikern zusammenarbeiteten, vor, dünne Veneers aus Feldspatkeramik zu verwenden, die auf Platinfolien (kurze Zeit später durch feuerfeste Stümpfe ersetzt) gebrannt wurden. Das Aufkommen der Schmelz-Dentin-Adhäsivsysteme in den 1990er-Jahren stellt einen Einschnitt dar, da unter erheblicher Verringerung biologischer Risiken Präparationsformen möglich wurden, die auf den ersten Blick besser mit den Anforderungen an mechanische Festigkeit vereinbar waren. Beispielsweise wurden die Einbeziehung der Inzisalkanten, eine Verschiebung der interdentalen Ränder in Richtung Gaumen sowie Veneerformen empfohlen, die durch eine größere Keramikdicke die Möglichkeit der Formveränderung und der Keramikschichtung zur Verbesserung der ästhetischen Eigenschaften boten.

Aber das Beste stand noch bevor ... In dem Maß, wie ein wahrer Kult um das Aussehen entstand und sich verfestigte, der in immer höheren ästhetischen Ansprüchen seinen Niederschlag fand, sind im 21. Jahrhundert, nachdem die adhäsiven und biologischen Aspekte gemeistert waren, neue Gruppen von Keramiken auf den Plan getreten. Dank adhäsiver Befestigung vereinen sie große mechanische Zuverlässigkeit und hervorragende optische Eigenschaften, die unter anderem dank guter Lichtdurchlässigkeit ein natürliches Erscheinungsbild ermöglichen. Diese bemerkenswerten Materialien markieren zugleich das endgültige Verschwinden von Metall und versprechen erhebliche technische und klinische Vorteile, die im vorliegenden Buch aufgezeigt und im Detail vorgestellt werden.

Dieses Buch, geschrieben von einem der Großen seines Fachs, führt den Leser ohne Kompromisse durch eine außergewöhnliche klinische Erfahrungswelt mit Behandlungsbeispielen von wachsender Komplexität, die herausragend bebildert sind und sich auf höchstem fachlichen Niveau bewegen.

Über Stefen Koubis Werdegang zu sprechen, heißt, die Reise eines begabten Menschen mit einer frühen, leidenschaftlichen Berufung zu beschreiben. Schon als Student charismatisch, eloquent und begeistert, fiel er schnell durch seine Erfolge in der klinischen Ausbildung auf, wo er hohe manuelle Fähigkeiten zeigte und bald mit schwierigen Fällen betraut wurde. Seinen Lehrern nahestehend, entdeckte er eine Schule in Marseille, die sich in den wissenschaftlichen und klinischen Debatten im Zusammenhang mit der Einführung der Adhäsivtechnik engagierte und neue, stärker an der Natur orientierte Techniken (wenig später als „Biomimetik“ bezeichnet) vertrat. Das Bewusstsein für diese vielversprechenden Ideen, verbunden mit eindeutig ästhetischen Ambitionen und dem erworbenen Respekt für bestehende Grenzen, war zweifellos der Ausgangspunkt für die Leidenschaft, die ihn nicht wieder losgelassen hat.

Drei bereichernde Jahre als Assistenzarzt in Paris ließen ihn reifen. Vor allem aber entdeckte er das Vergnügen zu lehren und Schüler durch Schwung und Leidenschaft zu überzeugen – an einem Ort, wo man ihm bereits die Studierenden im letzten Studienjahr anvertraute. Sie erinnern sich noch heute daran! Während sich selbst von den Begabtesten nicht wenige am Ende ihrer Lehrjahre in ein geruhsames Berufsleben zurückzogen, begann unser Held, immer noch voller Eifer, eine neue Karriere zwischen Marseille und Paris, die eine Niederlassung in eigener Praxis mit den Funktionen eines Assistenten und bald darauf



eines Dozenten an der Universität verband. Dank seiner Begabung und Motivation entwickelte er sich kontinuierlich weiter und wurde nicht zuletzt durch bemerkenswerte Publikationen zu einem der Besten. Im Jahr 2012 gründete er sein eigenes Weiterbildungsinstitut für ästhetische Zahnmedizin, wo er jedes Jahr nicht weniger als sechs dreitägige bis einwöchige, teils in englischer Sprache abgehaltene Hands-on-Kurse und Live-Demonstrationen mit Leben erfüllt. Heute ist er als stets begeisterter und unermüdlicher Lehrer und meisterhafter Redner ein gesuchter und weltweit geschätzter Referent. Seine fordernde und anstrengende Vortragstätigkeit verbindet er sehr gelassen mit den Weiterbildungskursen und den strengen Anforderungen seiner Praxis, die, wie man vermuten darf, auf komplexe Fälle spezialisiert ist.


Ich wünsche Ihnen eine vergnügliche Lektüre dieses bemerkenswerten Buches.

Jean-Louis Brouillet

Meine Vorbilder



Gilles Koubi
Der Schöpfer




Jean-Louis Brouillet
Mentor



André-Jean Faucher
Der Perfektionist



Galip Gürel
Das Charisma



Gérald Ubassy
Der Wissenschaftler als Künstler



Hilal Kuday
Der Diamant



Francesca Vailati
Die Brillante




Patrice Margossian
Absolute Strenge

copyright by
not for publication
Quintessenz




Éric VanDooren
Der Visionär



Angelo Putignano
Der Professor




Walter Devoto
Der Ideengeber



Nitzan Bichacho
Intelligenz in Reinform



Richard Massihi
Brainstorming



André Krief
Der Trainer



Jean-Francois Lasserre
Der Künstler

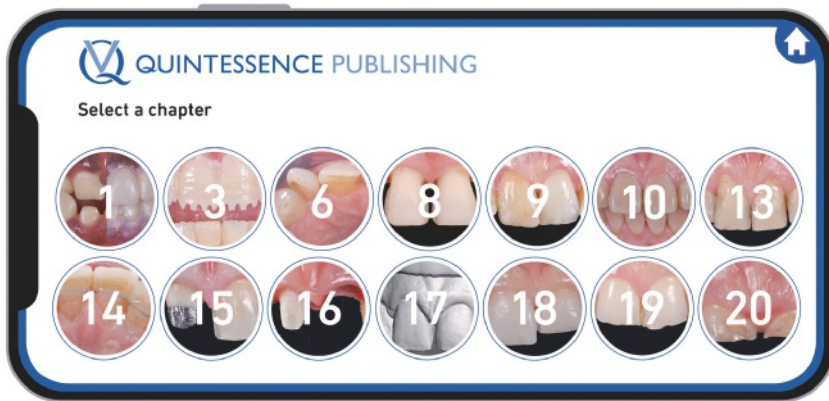

Gil Tirlet
Mr. Bio



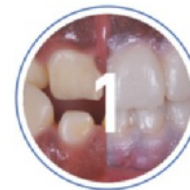Augmented Reality in diesem Buch!

Zum Umfang dieses Buches gehören ergänzende Augmented-Reality-Videos, die über Tablet oder Smartphone zugänglich sind: einfach, zuverlässig, schnell und kostenfrei, vom Autor ausgewählt, um den Inhalt zu veranschaulichen und die Leseerfahrung zu bereichern. So funktioniert's:



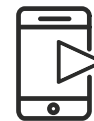Download

App „Quintessence Koubi“ im Appstore (iOS) oder bei Google Play (Android) laden (anschließend offline verwendbar)



Select

Kapitel mit Augmented-Reality-Inhalten auswählen



Locate

Abbildungen mit dem Augmented-Reality-Piktogramm suchen



Fly over

Smartphone oder Tablet mit geöffneter App über die Abbildungen halten, um das zugehörige Video wiederzugeben



Die Videos sind auch ohne App über diesen QR-Code bzw. unter <https://video.qvnet.de/b22290/> aufrufbar.



Technik 1

Systematisierung des ästhetischen Ansatzes

Videos auf den Seiten 12, 15, 22 und 23

Technik 3

Keramikveneers Grundprinzipien

Videos auf den Seiten 79, 85, 94, 95, 96, 98, 99, 100, 101 und 105

Technik 6

Zahnfehlstellung Labialstand

Videos auf den Seiten 176 und 181

Technik 8

Schwarze Dreiecke und Diastema

Video auf Seite 232

Technik 9

Keramikveneers Verfärbter Einzelzahn

Video auf Seite 263

Technik 10

Keramikveneers Multiple Zahnverfärbungen

Video auf Seite 282

Technik 13

Keramikveneers und Gingivarezessionen

Video auf Seite 379

Technik 14

Veneers und Kieferorthopädie

Video auf Seite 416

Technik 15

Veneers und andere Restaurationen

Video auf Seite 444

Technik 16

Veneers und Implantate

Videos auf den Seiten 469, 470, 474, 486 und 487

Technik 17

Veneers und digitaler Workflow

Videos auf den Seiten 512, 513, 520, 521, 522, 523, 524, 525, 528 und 532

Technik 18

Veneers und Zahnverschleiß Prep-less-Ansatz

Videos auf den Seiten 563, 572, 573, 575, 583, 591, 592 und 593

Technik 19

Veneers und Verschleiß No-prep-Ansatz

Videos auf den Seiten 616, 619, 621, 622, 625, 626, 627, 632 und 633

Technik 20

Extremer Verschleiß Prep-Ansatz

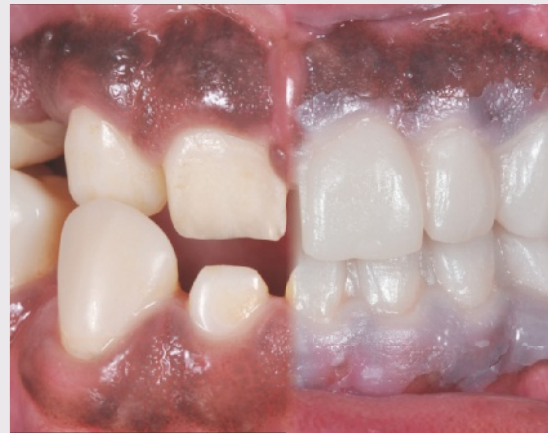Videos auf den Seiten 650, 653, 655, 656, 661, 663, 665, 669, 670 und 674



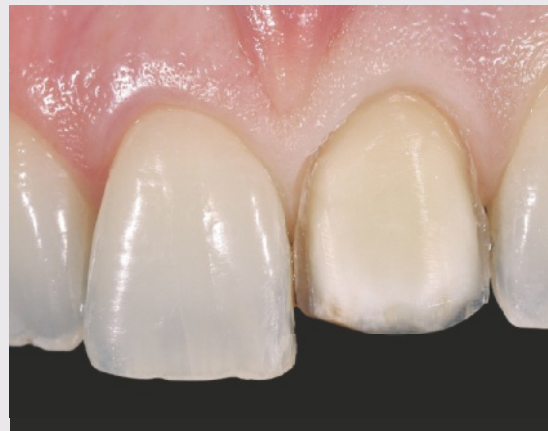Inhalt

Vorwort: Stefen Koubi V
Geleitwort: Galip Gürel VIII
Geleitwort: Jean-Louis Brouillet X
Meine Vorbilder XII
Augmented Reality in diesem Buch! XIV

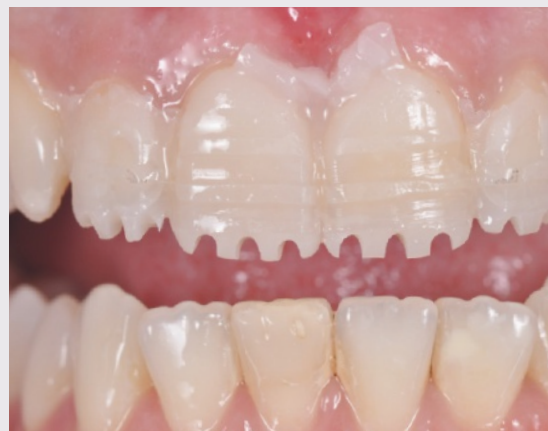GRUNDLAGEN



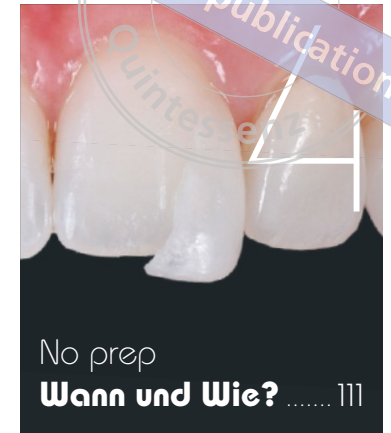1
Systematisierung
**des ästhetischen
Ansatzes** 1



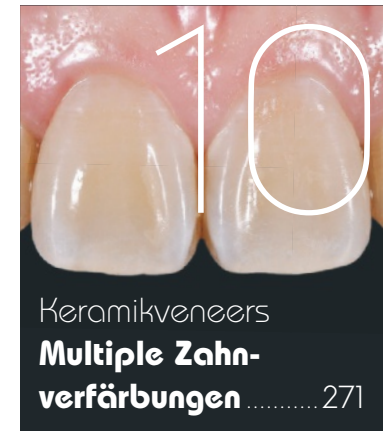2
Material
**Wahl des
Rohlings** 37



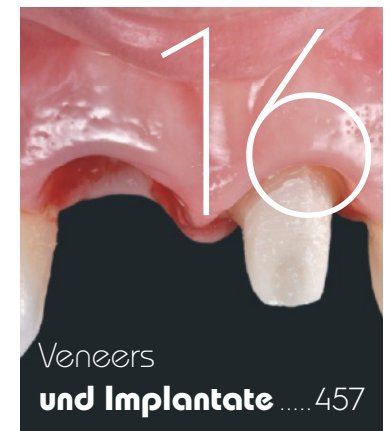3
Keramikveneers
Grundprinzipien 67



111
No prep
Wann und Wie? 111



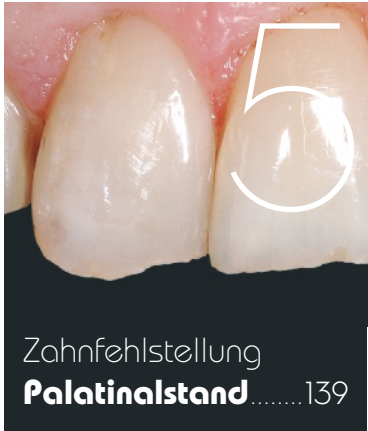10
Keramikveneers
**Multiple Zahn-
verfärbungen** 271



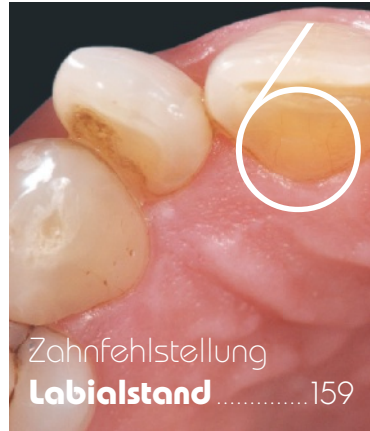16
Veneers
und Implantate 457

copyright by
not for publication

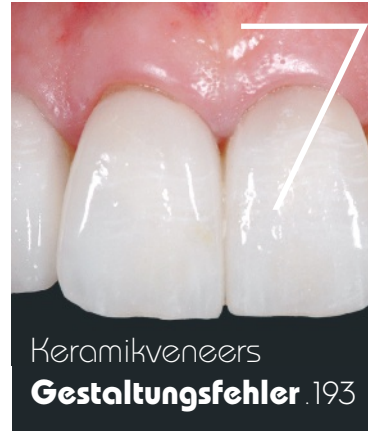copyright by
not for publication
Quintessenz



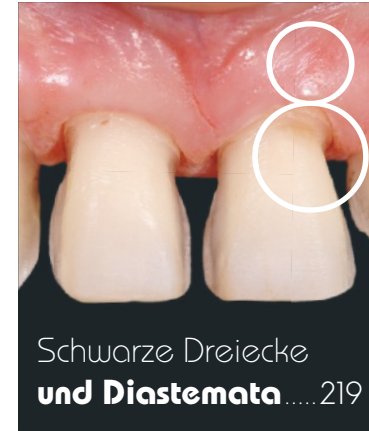Zahnfehlstellung
Palatalstand.....139



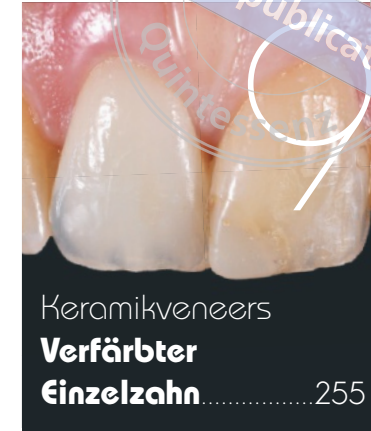Zahnfehlstellung
Labialstand.....159



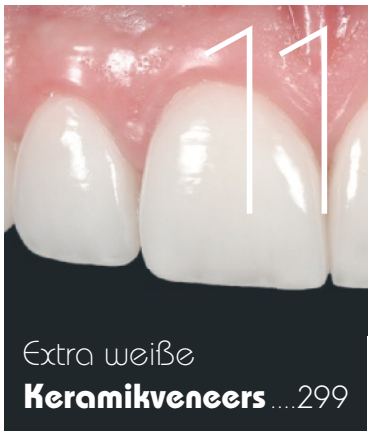Keramikveneers
Gestaltungsfehler 193



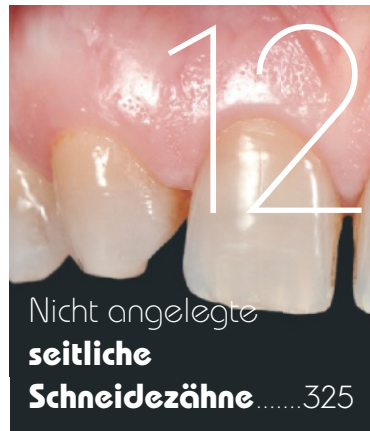Schwarze Dreiecke
und Diastemata.....219



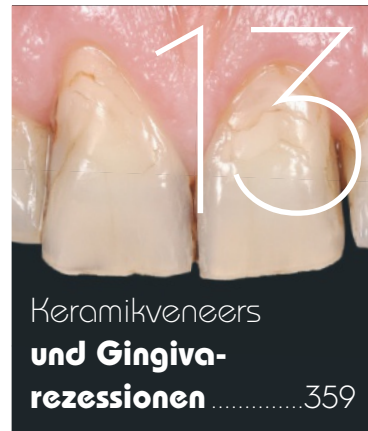Keramikveneers
Verfärbter Einzelzahn.....255



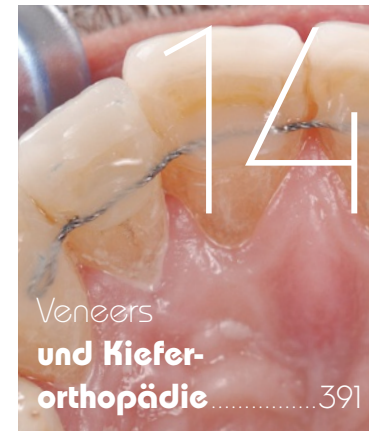Extra weiße
Keramikveneers.....299



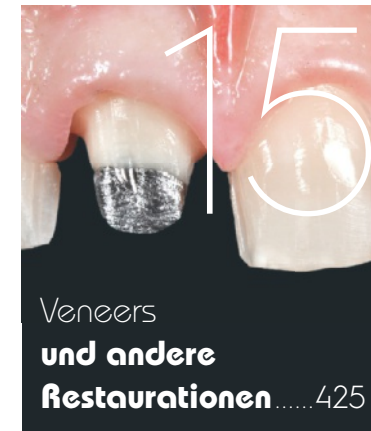Nicht angelegte
seitliche Schneidezähne.....325



Keramikveneers
und Gingiva-rezessionen.....359



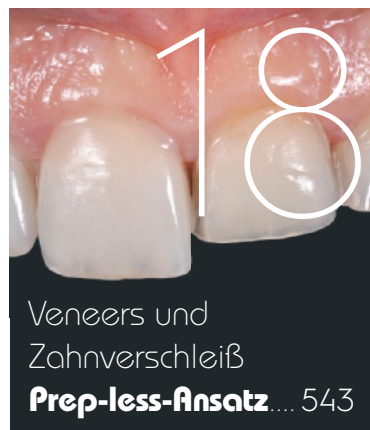Veneers
und Kiefer-orthopädie.....391



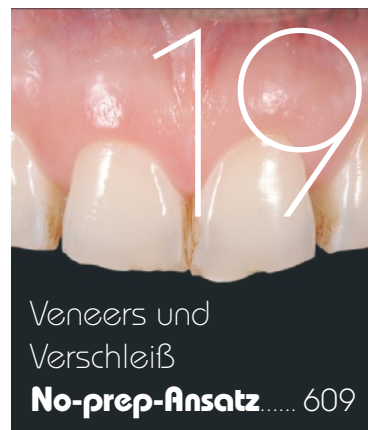Veneers
und andere Restaurationen.....425



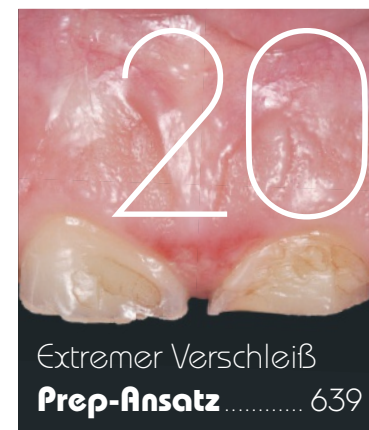Veneers
und digitaler Workflow.....495



Veneers und
Zahnverschleiß
Prep-less-Ansatz... 543



Veneers und
Verschleiß
No-prep-Ansatz..... 609



Extremer Verschleiß
Prep-Ansatz..... 639

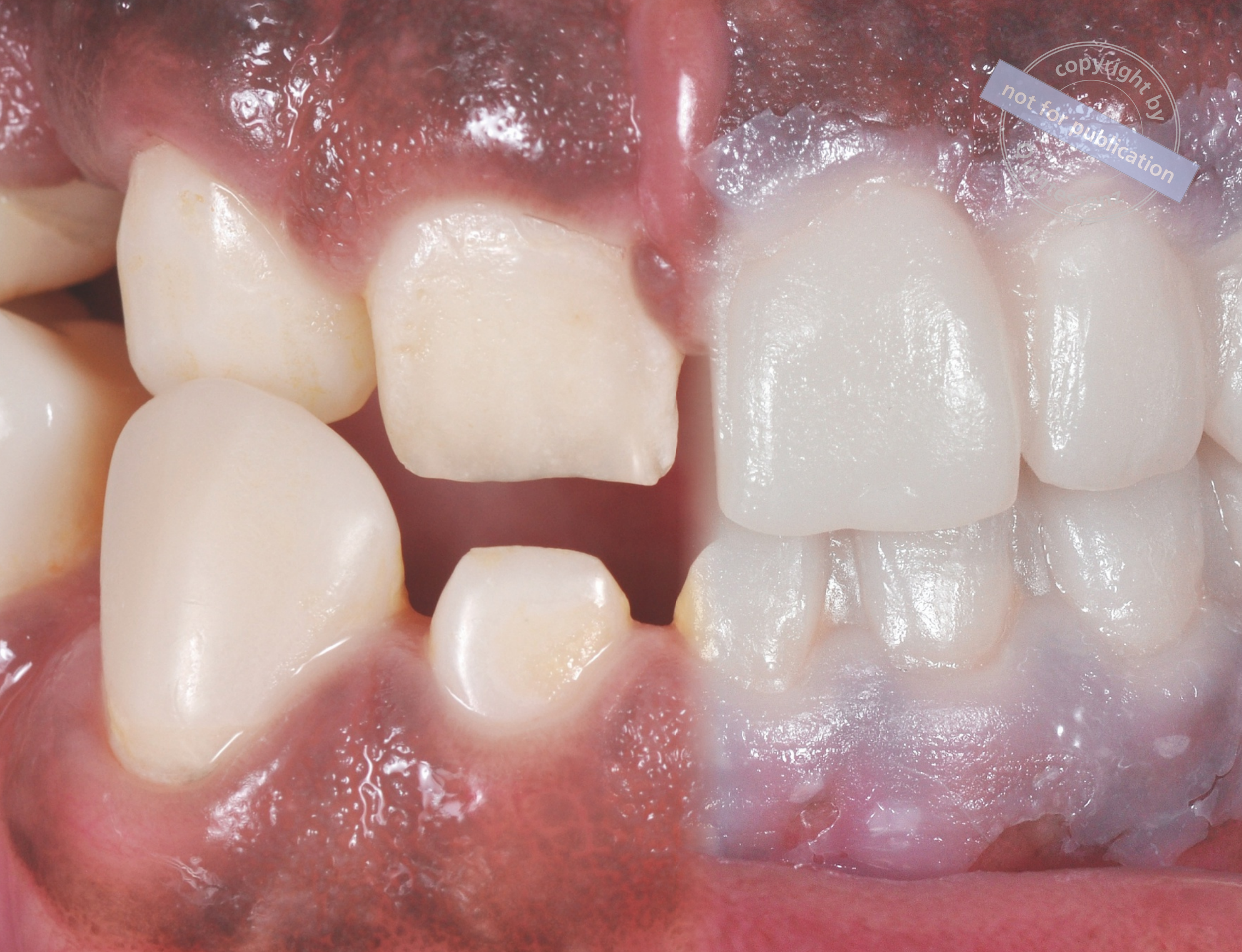Literatur.....679

Das Institut de la facette .682

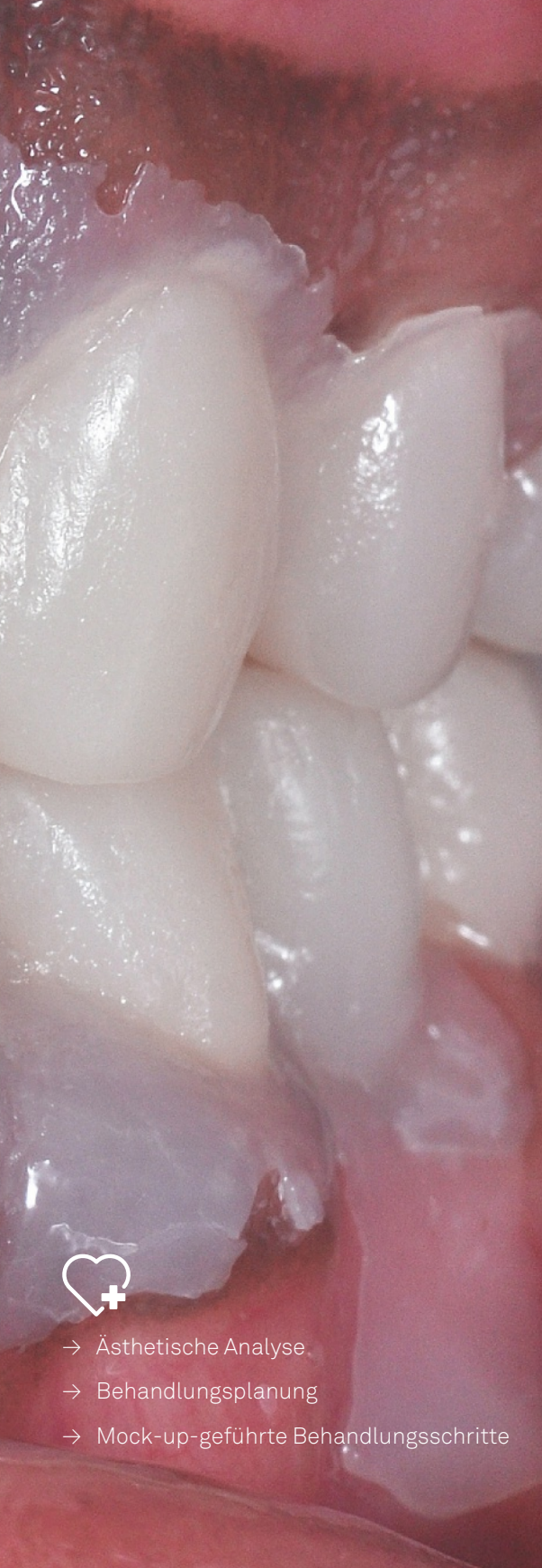

Interaktive Videos

Dieses Buch enthält über
Ihr Mobilgerät kostenlos zugäng-
liche Augmented-Reality-Videos.

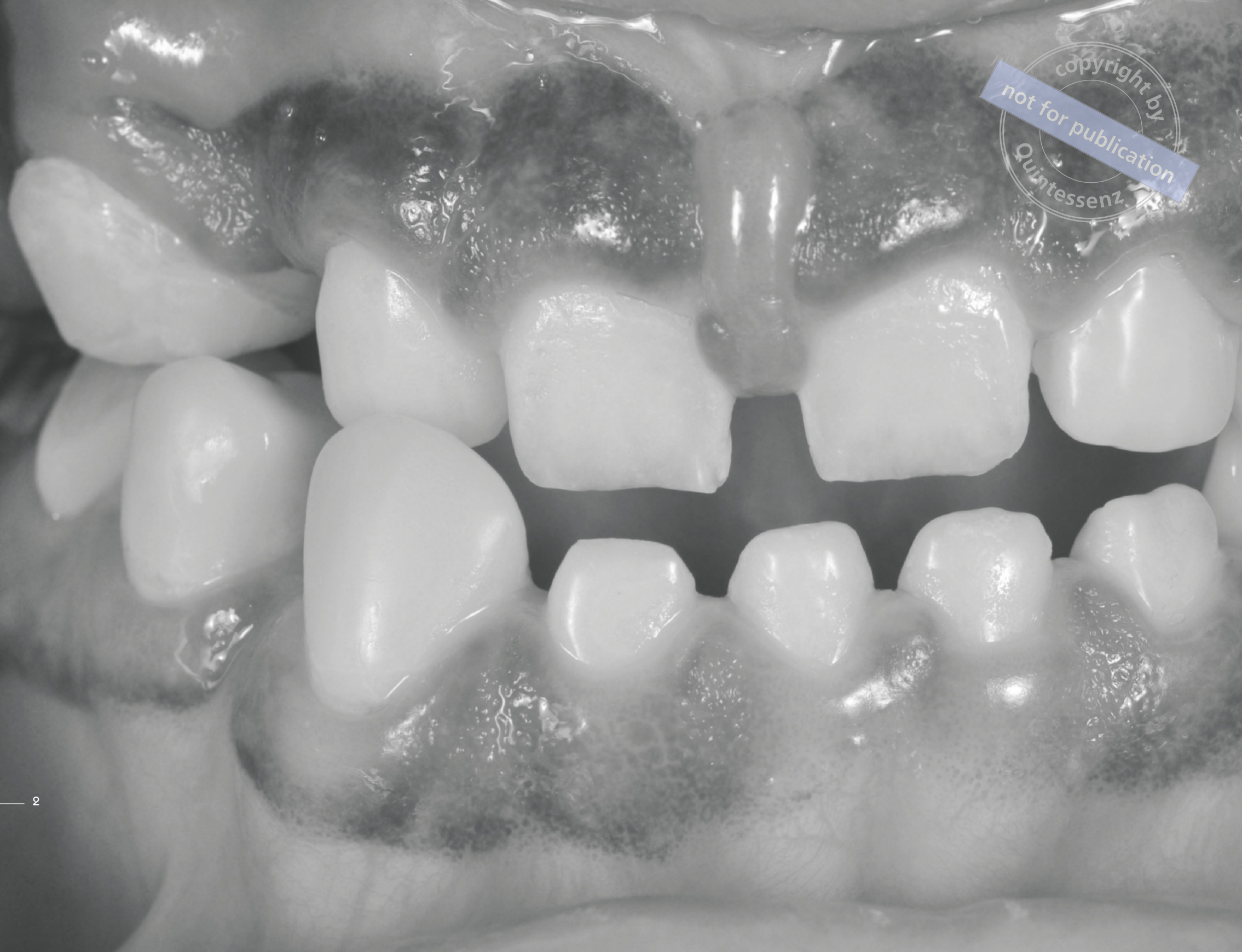

copyright by
not for publication



- Ästhetische Analyse
- Behandlungsplanung
- Mock-up-geführte Behandlungsschritte

Systematisierung des ästhetischen Ansatzes



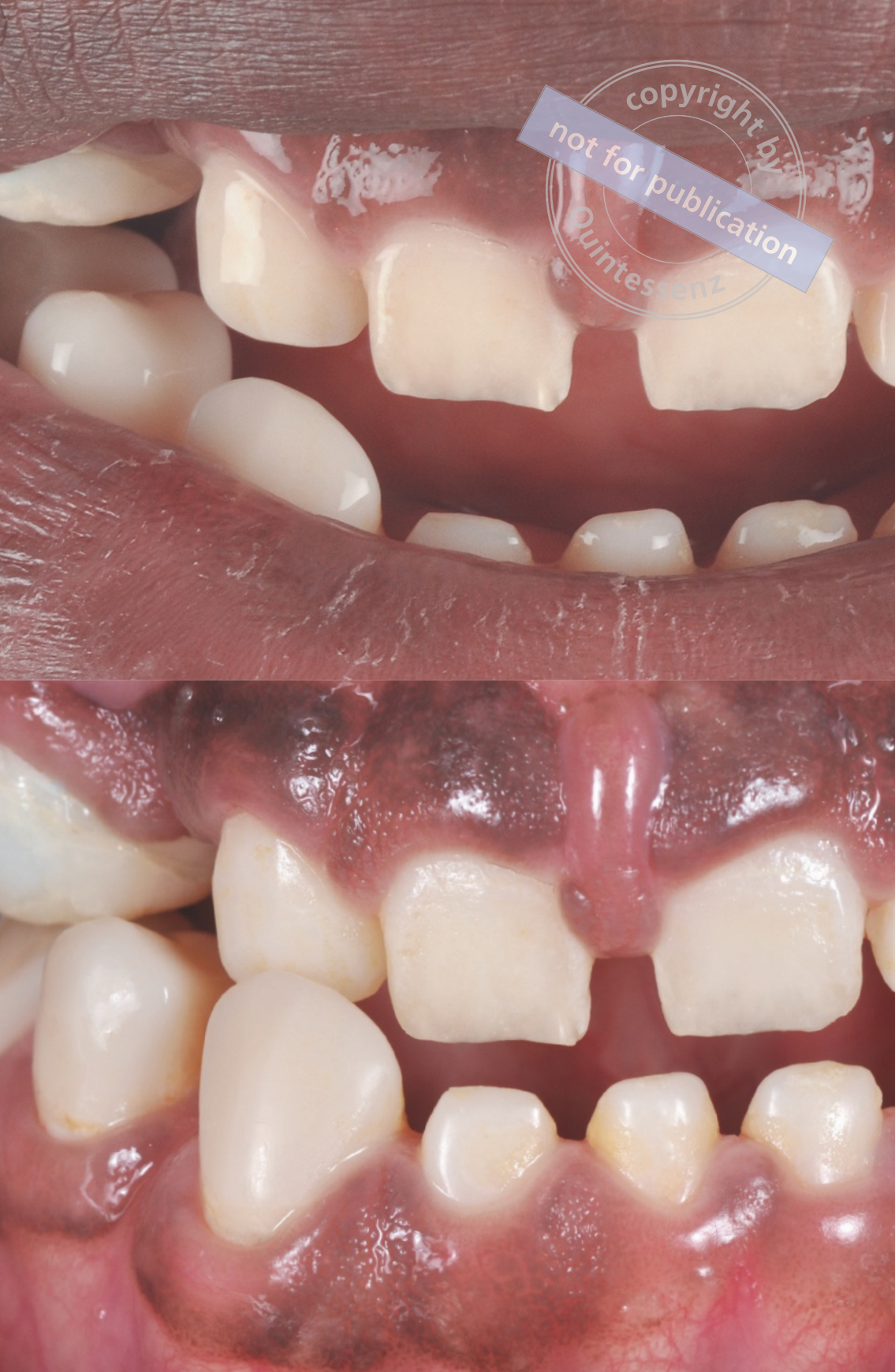copyright by
not for publication
Quintessenz

Einleitung

Das Lächeln hat in den letzten 20 Jahren für die Patienten stark an Bedeutung gewonnen, da es mit vielen positiven Dingen wie Gesundheit, Erfolg, Kraft und Schönheit assoziiert ist. Daher wurde verstärkt an einer Systematisierung des ästhetischen Behandlungskonzeptes gearbeitet, um für den Zahnarzt in der Praxis ein Grundgerüst für die Rekonstruktion des Lächelns zu schaffen. Dentale Ästhetik orientiert sich an etablierten Regeln, innerhalb deren eine breite Vielfalt des Ausdrucks möglich ist, sodass ein individualisiertes Lächeln kreiert werden kann.

In dieser ersten Technik wird eine Hierarchie innerhalb der Ästhetik vorgestellt, anhand derer der Zahnarzt und der Zahntechniker zunächst die klinische Situation relativ zum facialen Rahmen analysieren und dann einen ästhetischen Entwurf in Einklang mit den ästhetischen Bezugsparametern kreieren können.

Die Analyse des Gesichts, des Lächelns, der dentalen Komposition und der Gingiva wird schrittweise erläutert, um eine Methode für die Bewertung und Gestaltung des Lächelns unserer Patienten zu entwickeln.





Schritt 1

Beobachten

Hintergrund

- 20-jähriger Patient mit genetisch bedingter Zahnentwicklungsstörung
- Zwei kieferorthopädische Behandlungen
- Zwei MKG-chirurgische Eingriffe
- Milchzahn- und provisorische Kronen im Seitenzahnbereich

Lächeln

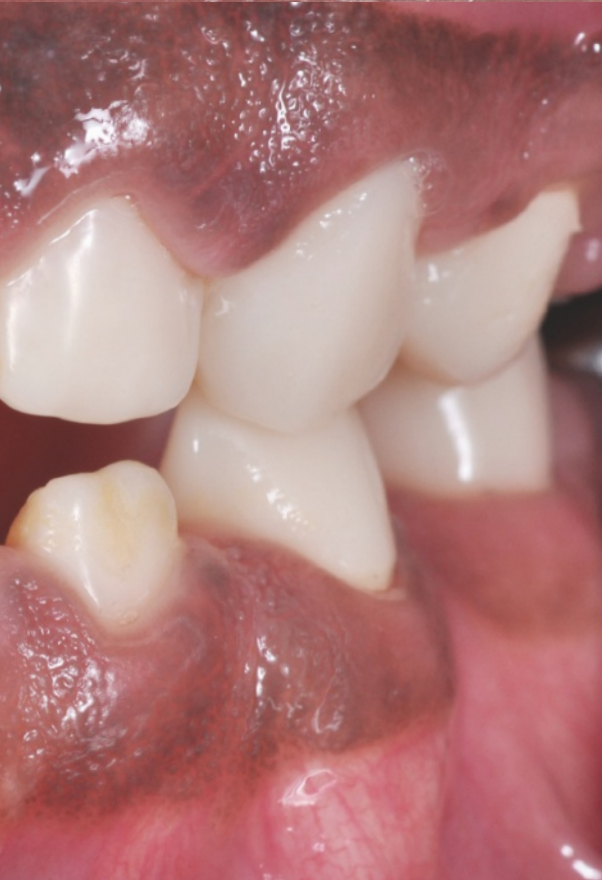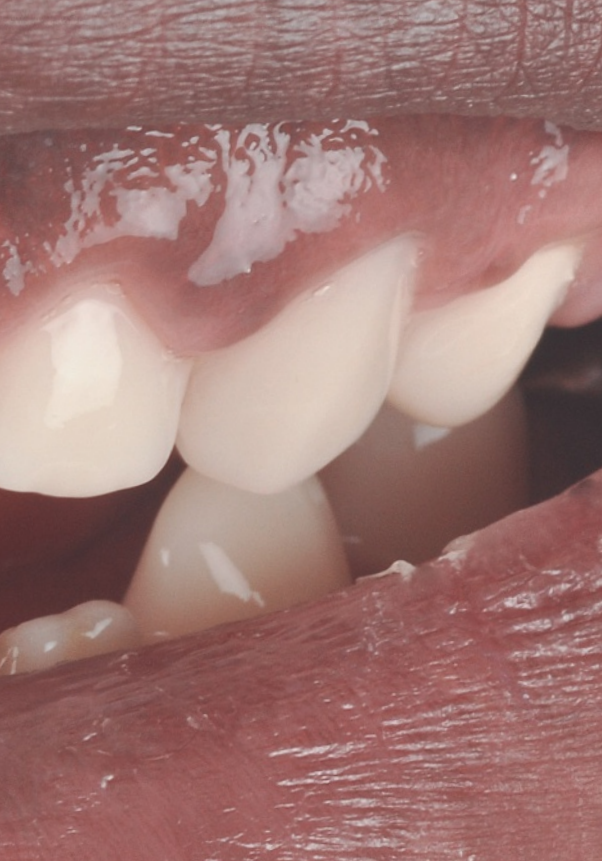- Forciertes Lächeln, entspannter Zustand
- Lippen
- Zähne

Gesicht

- Harmonie
- Symmetrie
- Haut

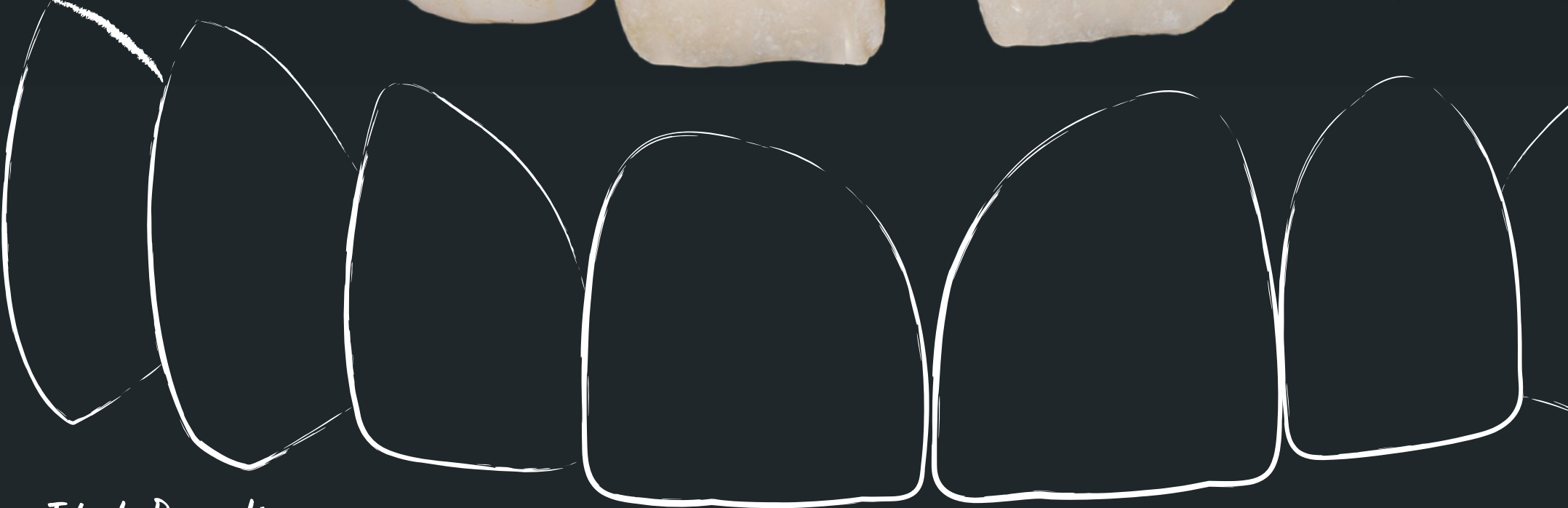Anliegen

- Wünscht sich ein schöneres Lächeln

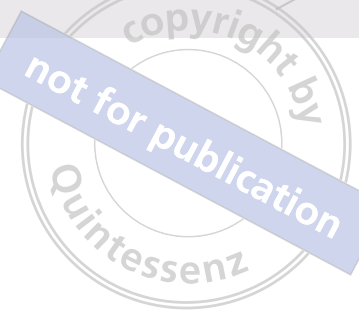

copyright by
not for publication
Quintessenz

Ausgangssituation



Ideale Proportionen



Schritt 1 Analyse

Zähne

Position, Zahnform (Mikrodontie) und Hartschubstanz (Amelogenesis imperfecta), Lücken, Verfärbungen

Okklusion

Statisch (Kreuzbiss im 1./4. Quadranten), dynamisch (Protrusion, Laterotrusion)

Parodont

Verlauf des Gingivarands, vertikale Defekte, horizontale Defekte (vestibuläre Konkavität am Zahn 13)

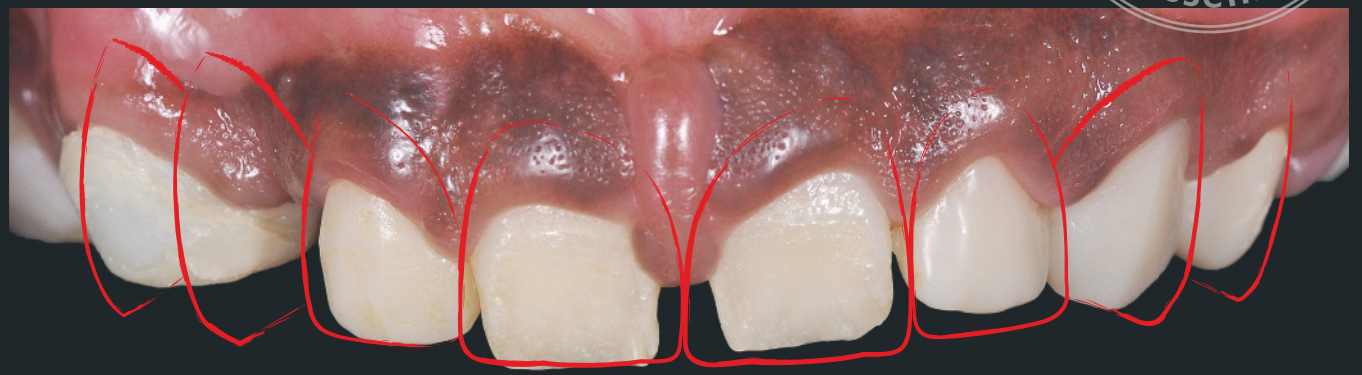

Zuerst ideale Zahnproportionen skizzieren
ohne Rücksicht auf die rosa Ästhetik

Entwickeln eines idealen „weißen Korridors“

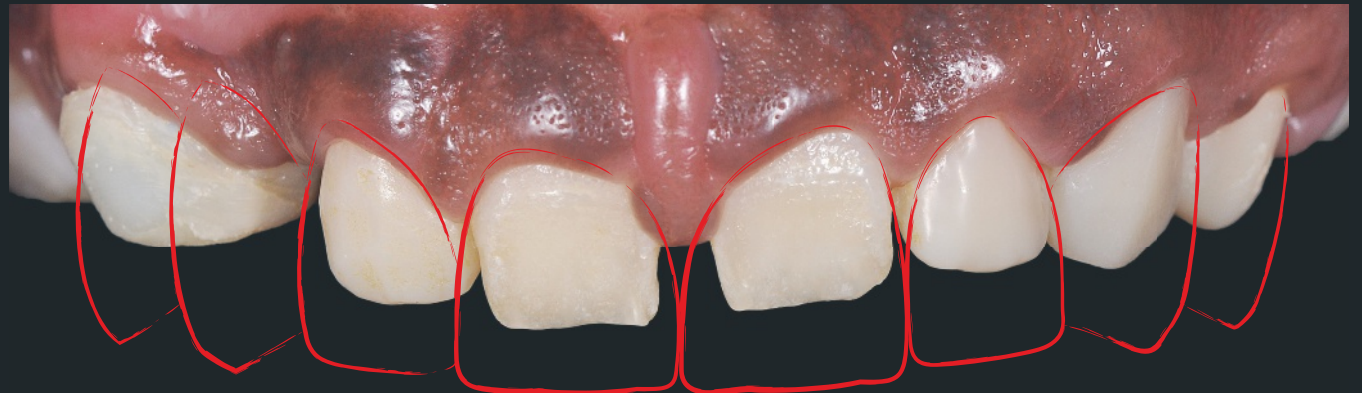Schlechter Entwurf

Inadäquat, weil nur von der rosa Ästhetik her gedacht (Lachlinie identisch mit der Ausgangssituation)



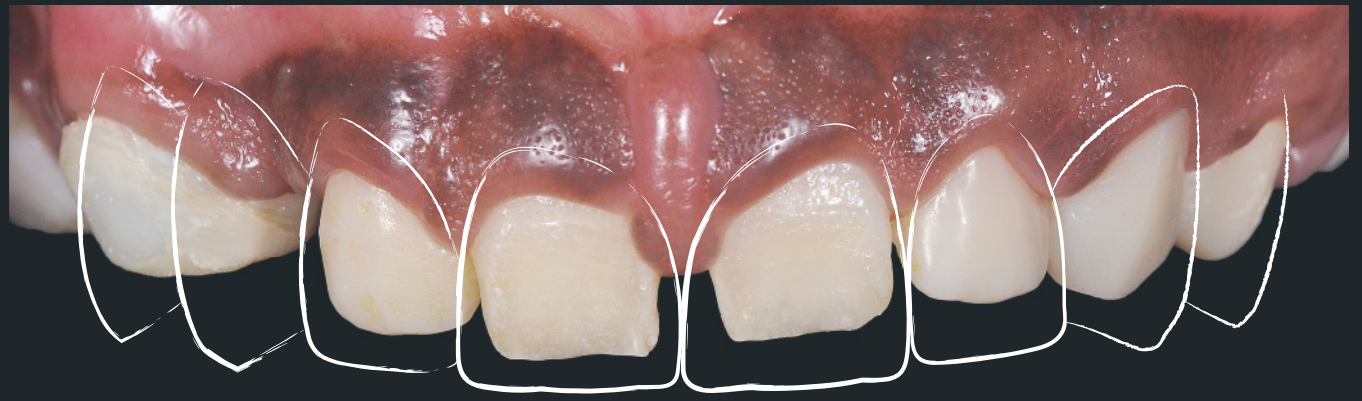Schlechter Entwurf

Inadäquat, weil nur von der weißen Ästhetik her gedacht (Lachlinie zu niedrig, ungünstige Relation zwischen Lippen und Zähnen)



Idealer Entwurf

Unter Berücksichtigung der rosa und weißen Ästhetik entwickelt: ideale Integration in die Gesichtsästhetik





Schritt 1

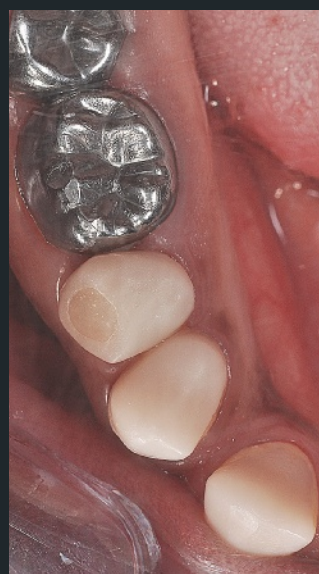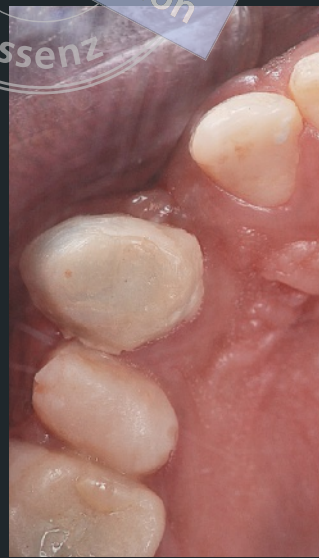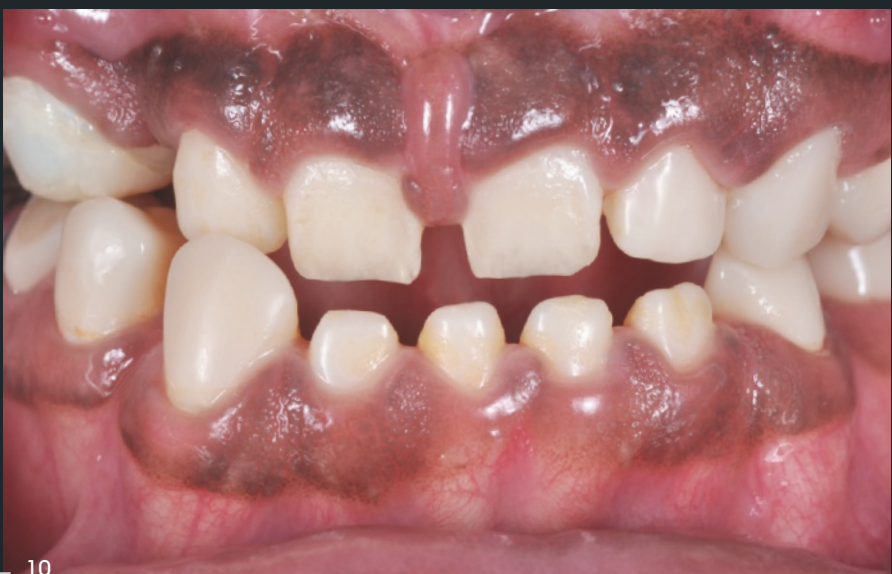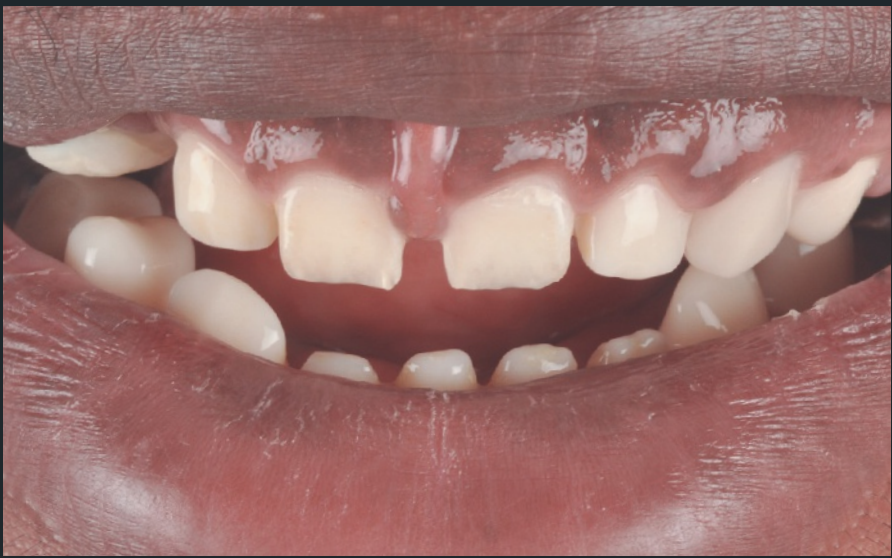Denken wie ein Architekt

Der Schlüssel zum Erfolg ist die Platzierung des berühmten „weißen Quadrates“, das hier den Proportionen der aufzuwertenden Zähne entspricht, am richtigen Ort. Wohlproportionierte Zähne entfalten nur dann eine zufriedenstellende ästhetische

Wirkung, wenn sie auch optimal positioniert sind. Tatsächlich ist es leichter, harmonische Zahnformen anhand des Goldenen Schnittes zu kreieren, als die Inzisalkanten im dreidimensionalen Raum adäquat zu platzieren.

“ Man muss wie ein Architekt denken, bevor man als Zahnarzt handeln kann! ”

copyright by
not for publication
Quintessenz





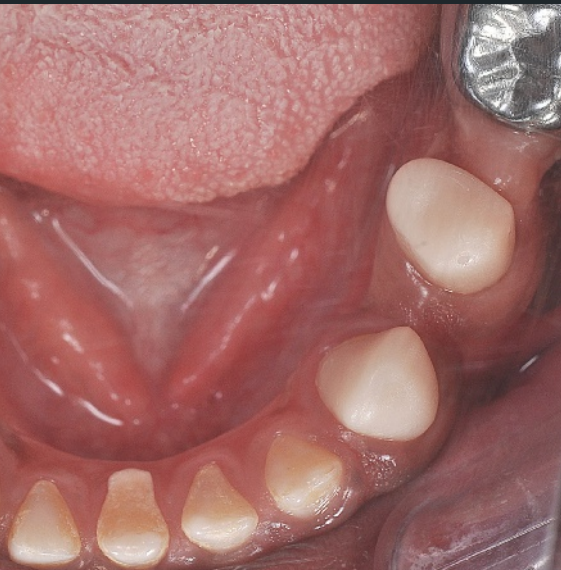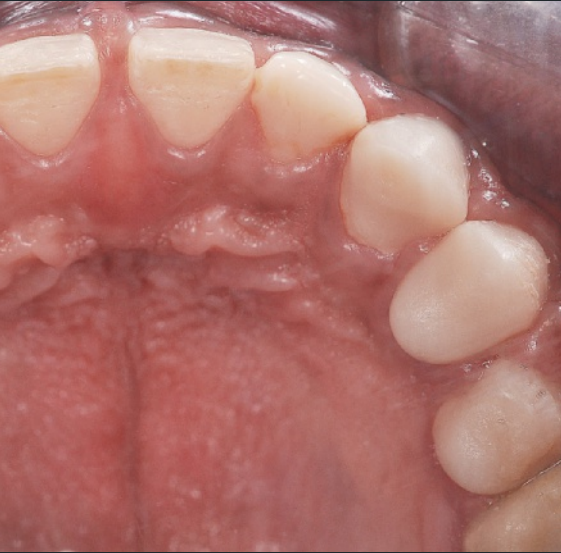Schritt 1

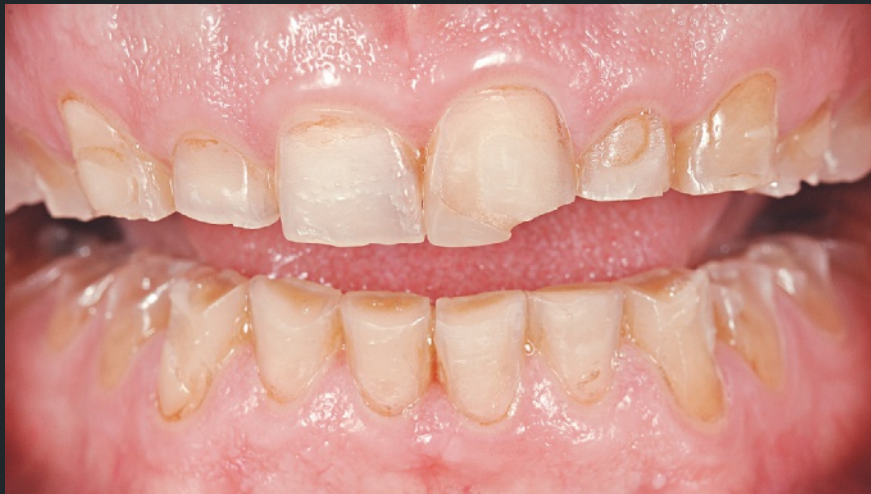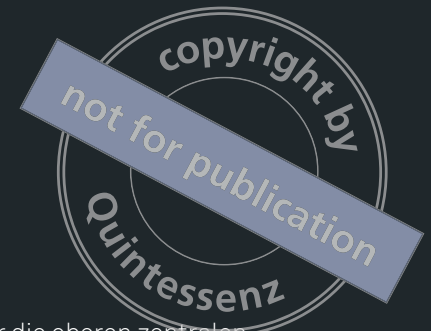Dokumentation

Wichtige Unterlagen für die Erstellung des ästhetischen und funktionellen Behandlungsplans

1. Extra- und intraorale Fotografien

- Vollporträtaufnahme des Gesichts, exakt zentriert, um Verzerrungen zu vermeiden
- Lippenbild des Lächelns
- Intraorale Frontalansicht in Okklusion, exakt zentriert
- Okklusalanalysen des Ober- und Unterkiefers

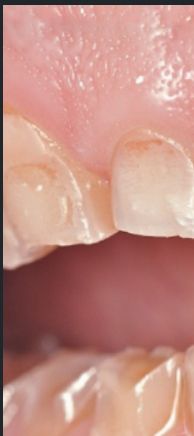
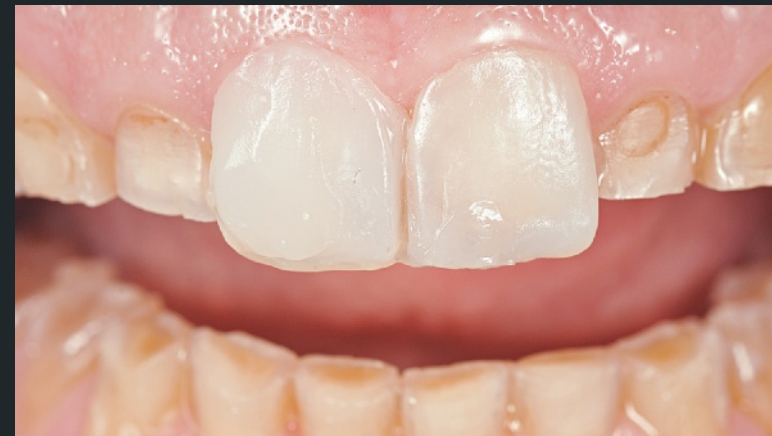
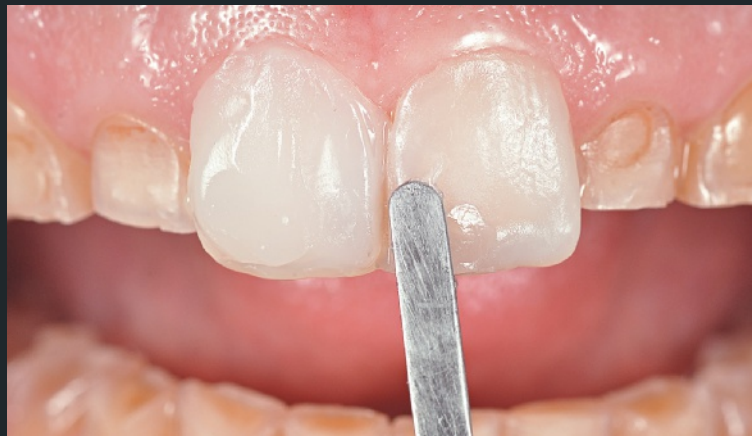

Um den Entwurf umzusetzen, müssen neue Inzisalkanten für die oberen zentralen Schneidezähne definiert werden. Dies erfolgt direkt im Mund und kann so vom Zahnarzt und auch vom Patienten beurteilt werden. In Fällen, die eine Erhöhung der Vertikaldimension erfordern, werden ebenso auch die Palatinalflächen konstruiert, um neue Führungsflächen zu erhalten. Anschließend wird die neue Okklusion in zentrischer Relation registriert.

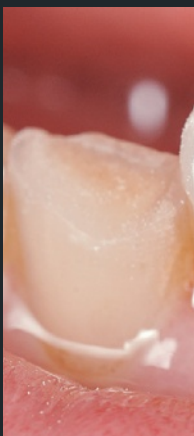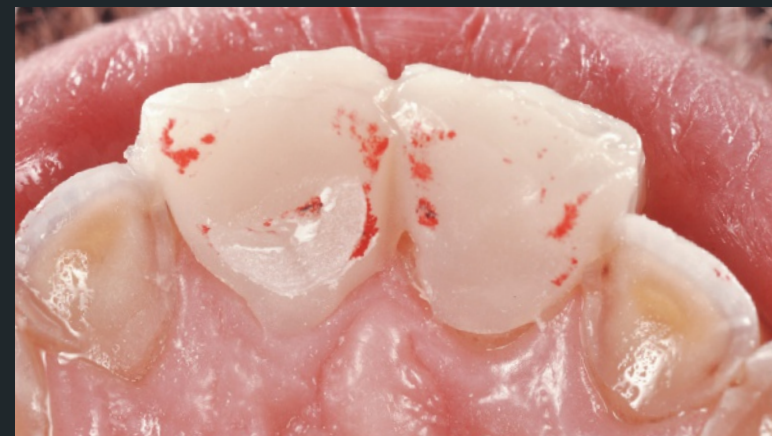
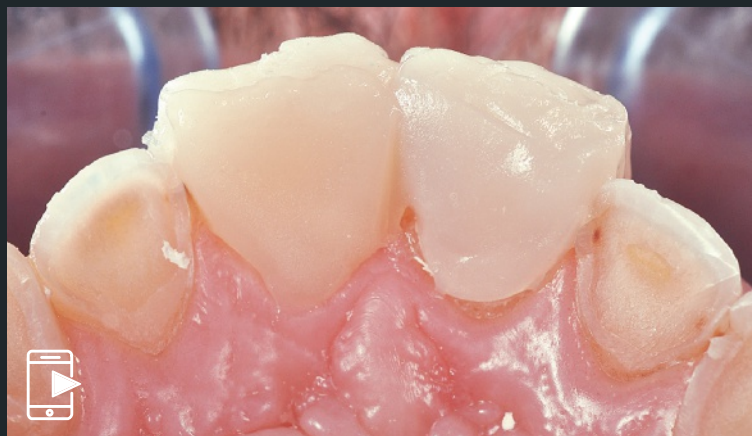Ästhetik

Die Schneidekanten werden mit Komposit verlängert und die künftigen Zahnproportionen getestet



Funktion

Die Palatinalflächen werden mit Komposit wiederaufgebaut, um eine Registrat der neuen Vertikaldimension in zentrischer Relation vornehmen zu können.



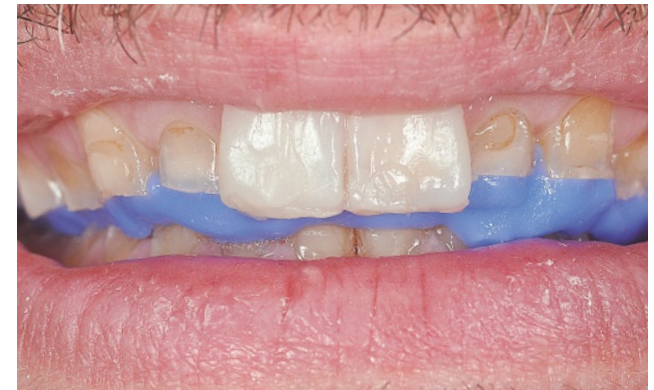
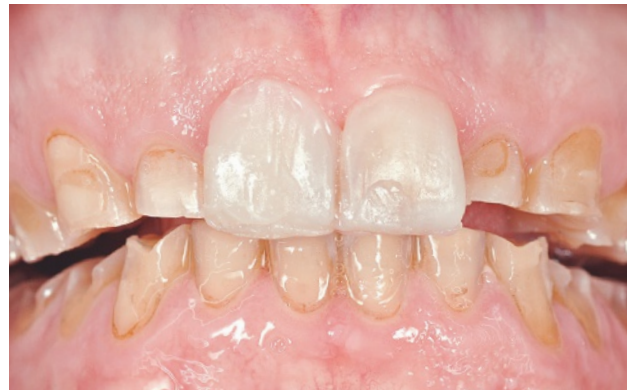
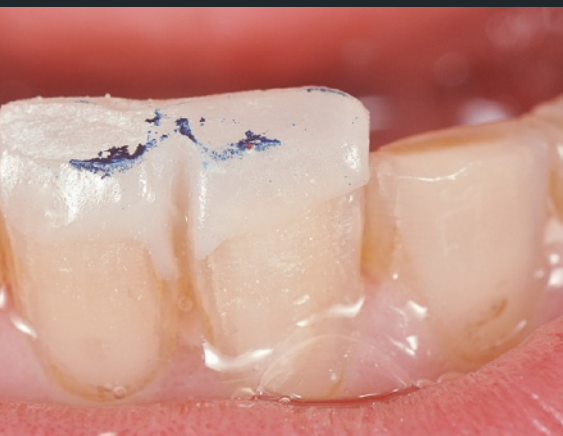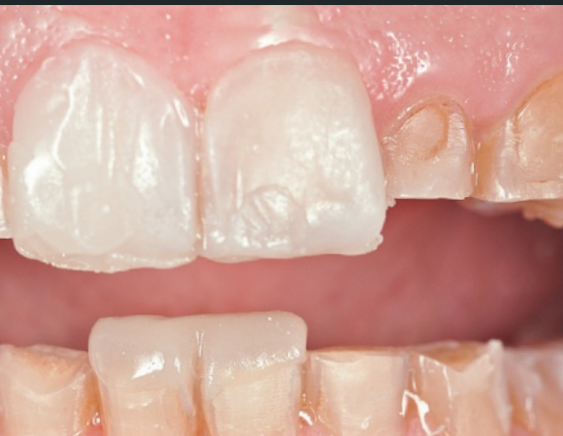Schritt 1

Registrate

Wichtige Unterlagen für die Erstellung des ästhetischen und funktionellen Behandlungsplans

2. Ästhetik und Funktion

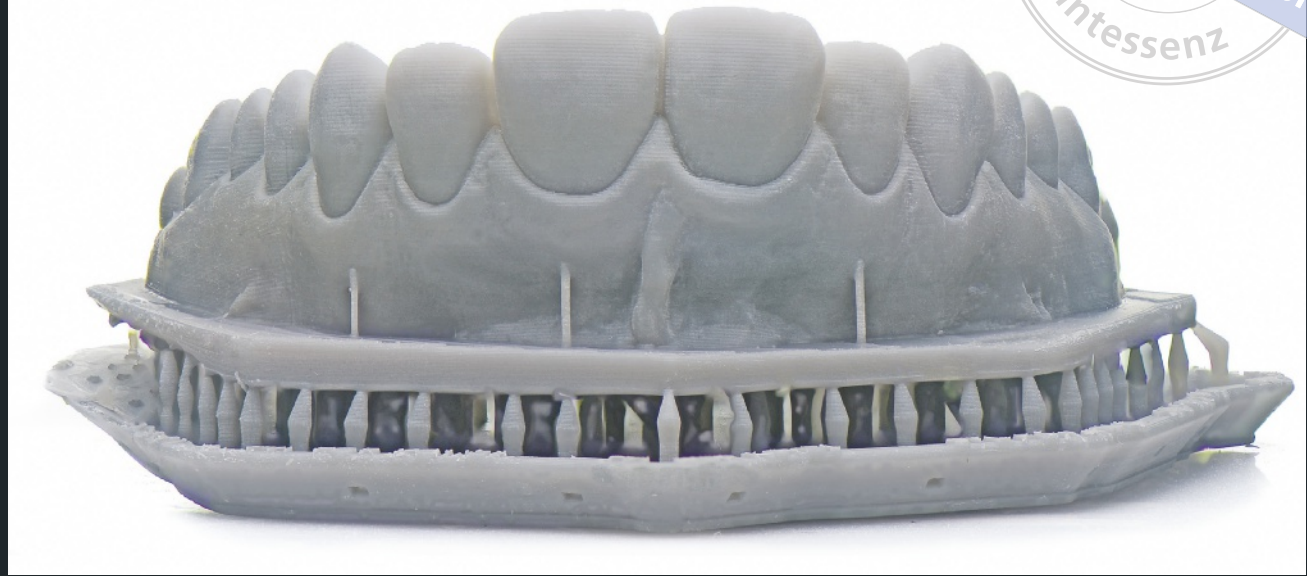

“ Die neuen zentralen Schneidezahnformen werden einprobiert, um die Konsequenzen für die Seitenzähne beurteilen zu können. ”

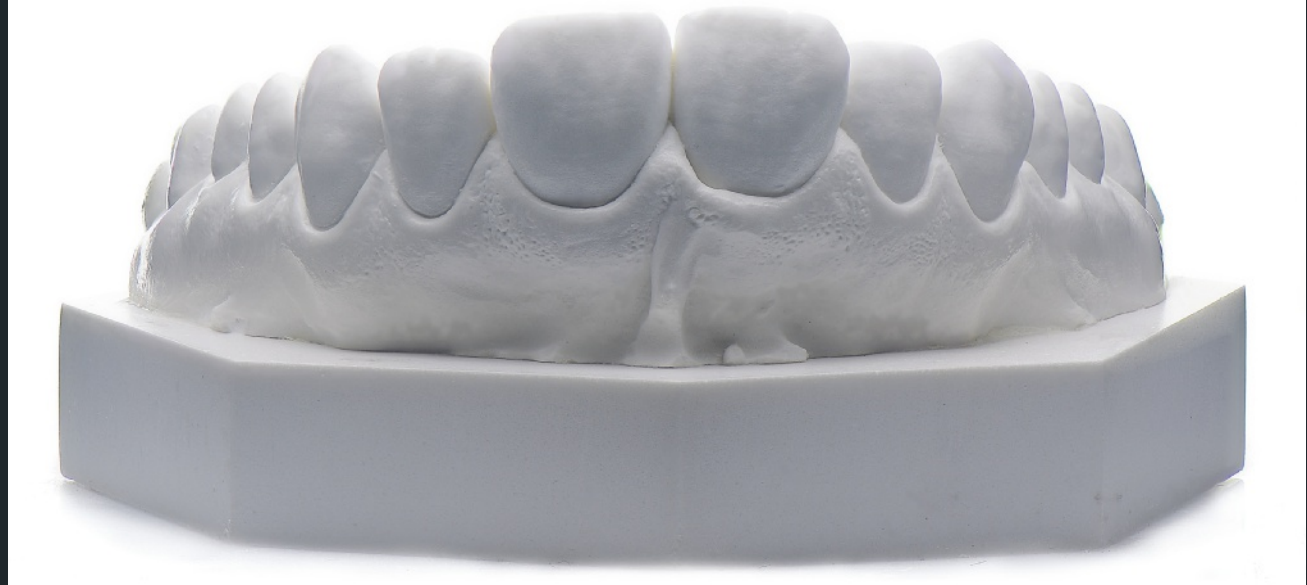3. Abformungen

Die vom Arzt direkt im Mund veränderte Situation wird abgeformt und in Gipsmodelle überführt, um exakte ästhetische Referenzen (Höhe und Breite) der beiden zentralen Schneidezähne zu gewinnen, die für das Wax-up benötigt werden.

3-D-gedrucktes Modell nach optischer Abformung.



Gipsmodell nach konventioneller Abformung.






4. Faziale Bezugspunkte


Die fazialen Bezugspunkte werden mit dem Ditrax-System registriert und präzise auf das Modell übertragen.




Bipupillarlinie.




Gesichtsmittellinie.

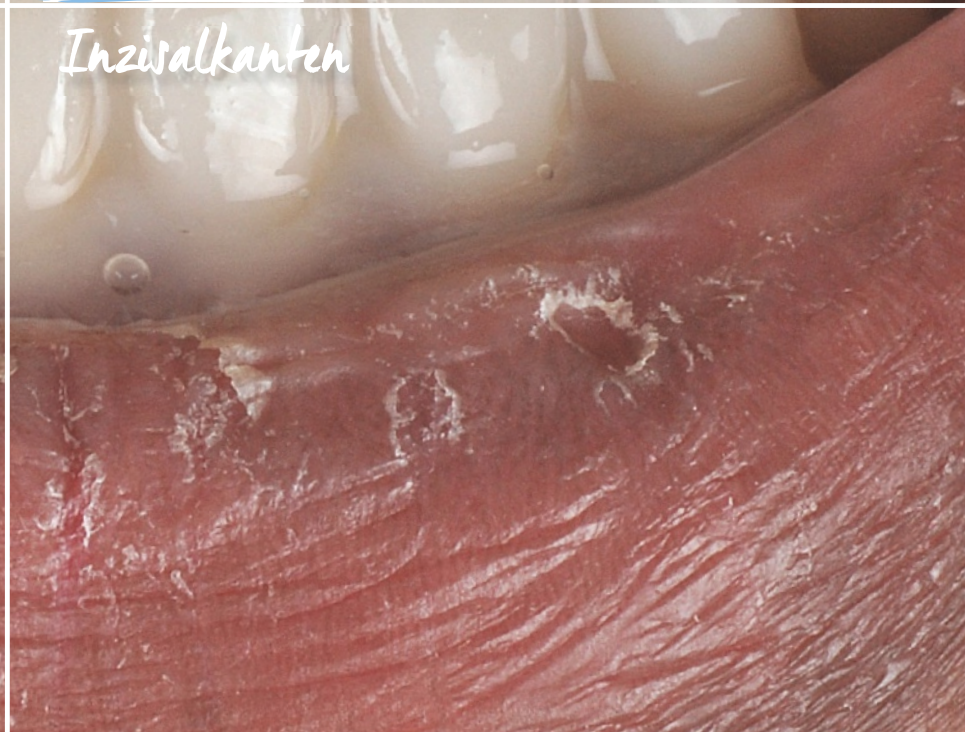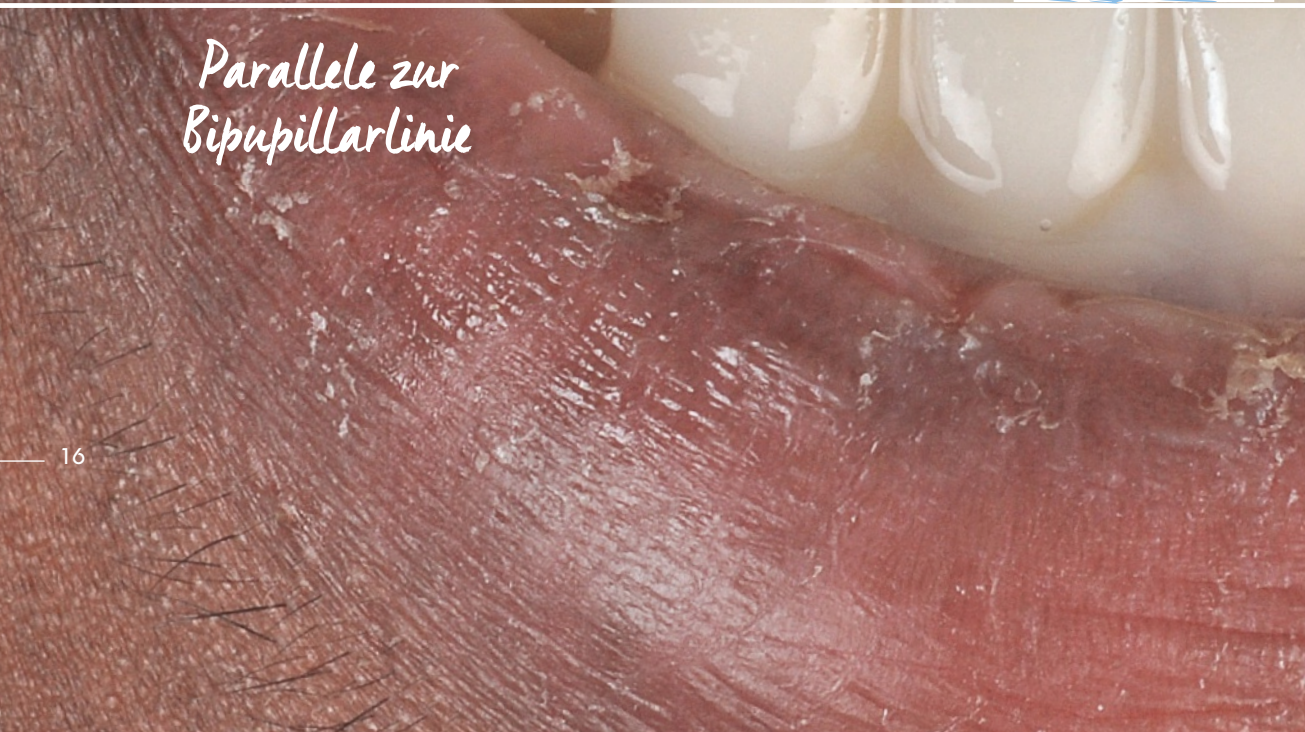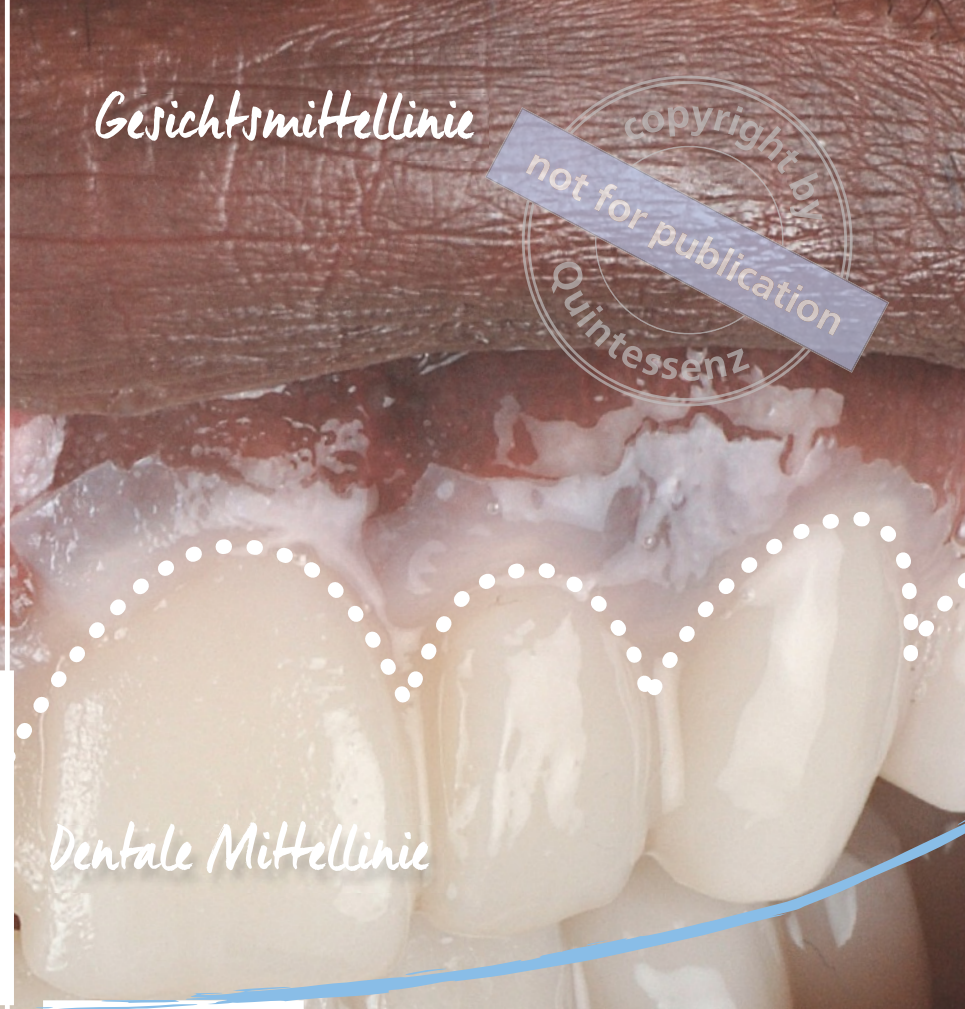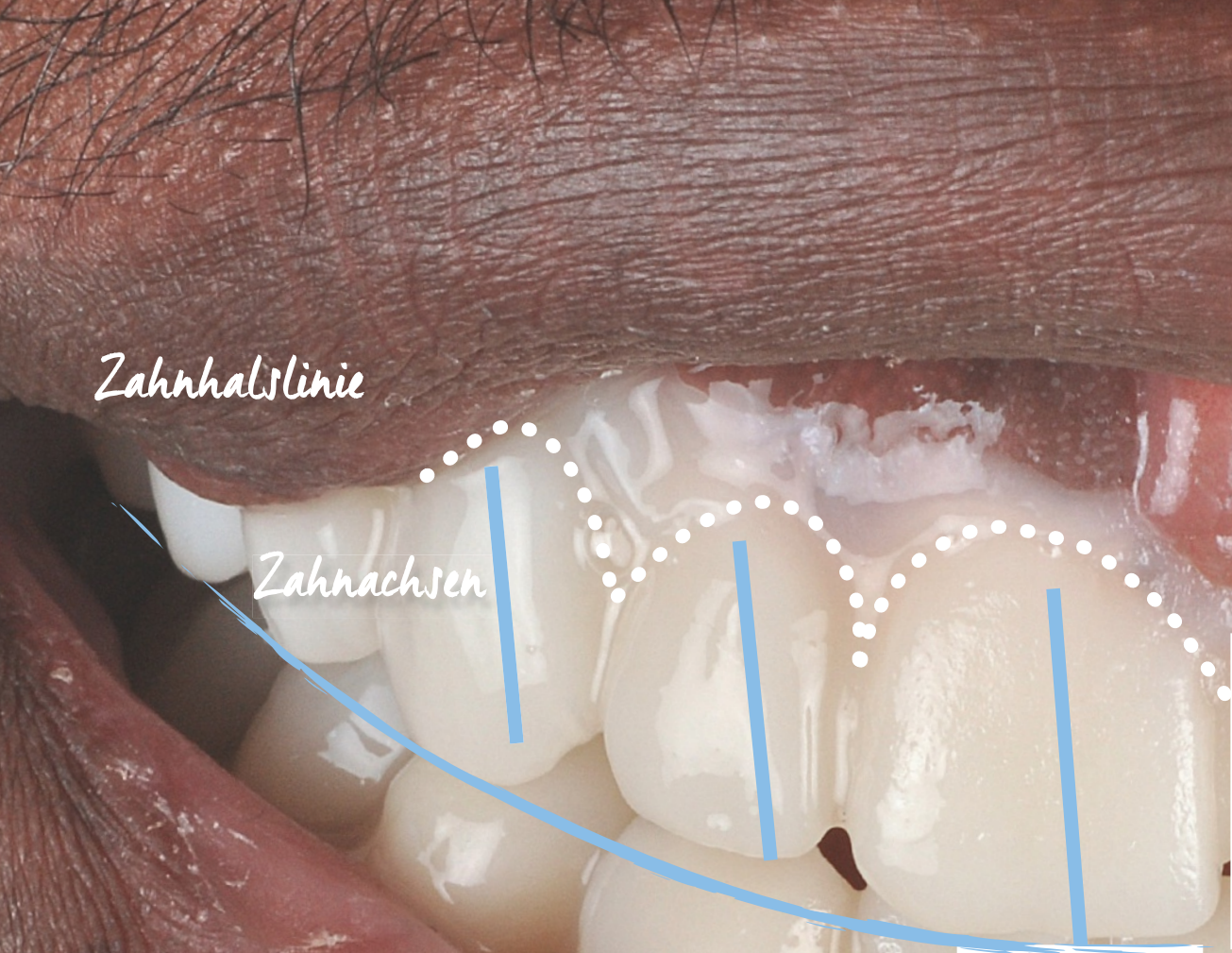


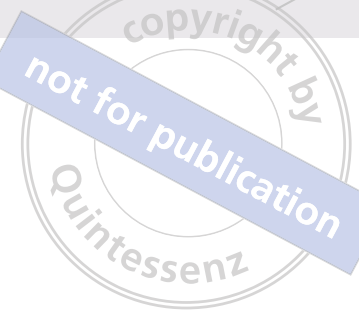Camper-Ebene.



Ditrax-Registrierat.







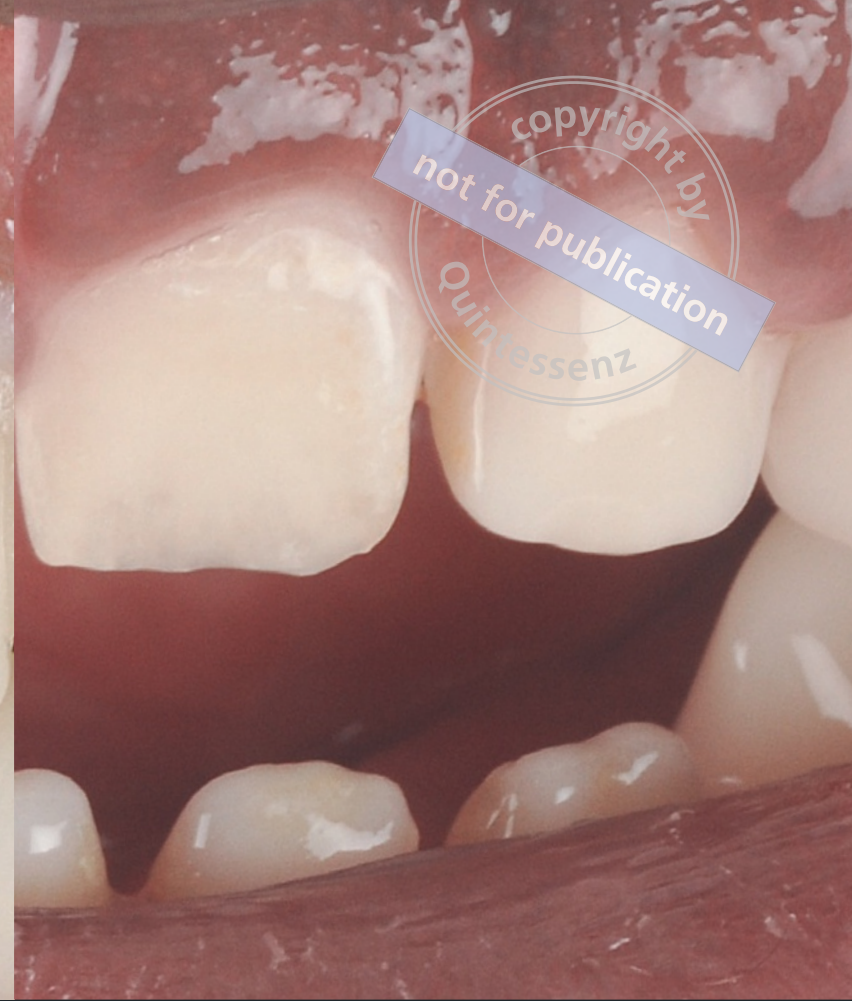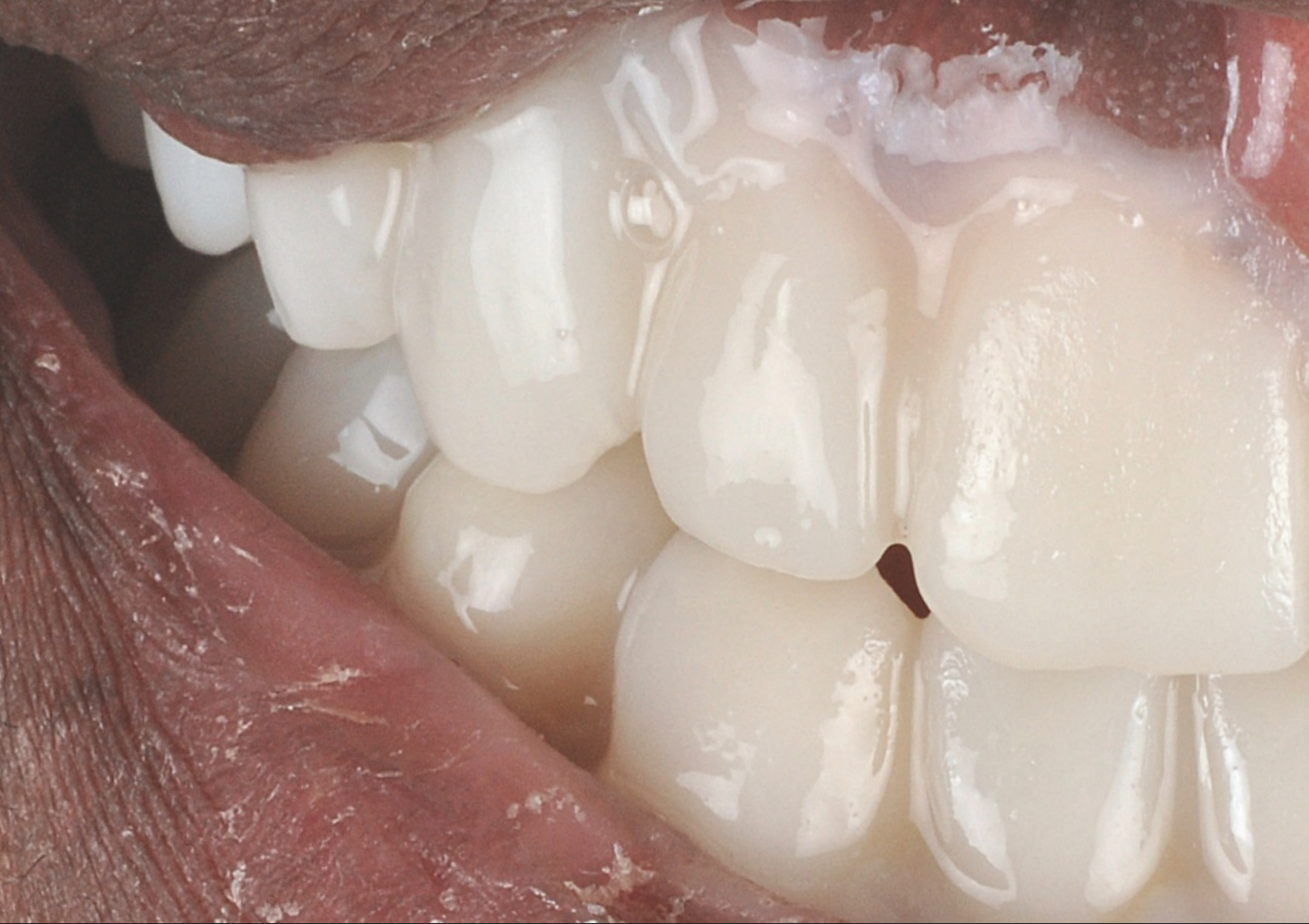Synthese

Ästhetische Ziele



- Lachlinie parallel zur Bipupillarlinie
- Positive, harmonische Lachlinie
- Dentale Mittellinie deckungsgleich mit der Gesichtsmittellinie
- Ästhetische Okklusionsebene der Seitenzähne parallel zur Camper-Ebene
- Harmonische Zahnproportionen (Schneidekanten parallel zur Bipupillarlinie, phonetisch adäquat, ideales Verhältnis von Breite und Länge)
- Symmetrie zwischen linken und rechten Gingivarändern
- Möwenflügel-Profil zwischen den Zähnen 11, 12 und 13



Lachlinie



copyright by
not for publication
Quintessenz





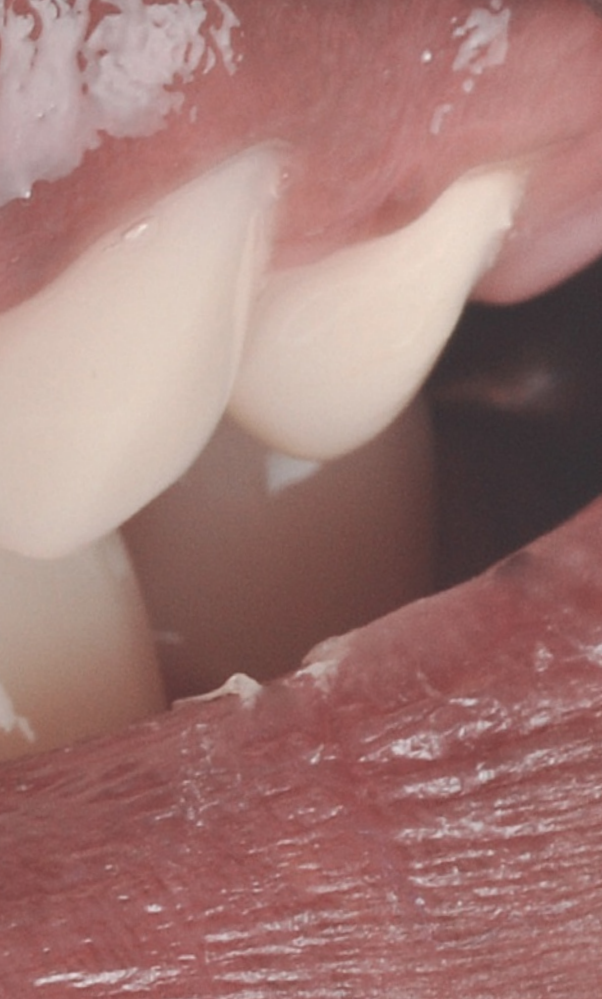Schritt 2 Mock-up

Ästhetischer Entwurf

Zu den großartigsten neuen Entwicklungen der letzten 15 Jahre in der Zahnmedizin zählt eine Technik, mit der der definitive Entwurf leicht und schnell in materielle Form überführt werden kann.

Es handelt sich um das „Mock-up“. Dieses ermöglicht es, innerhalb kürzester Zeit einen Entwurf vorschlagen zu können, der die im Geist vollzogene Planung physisch und haptisch umsetzt.

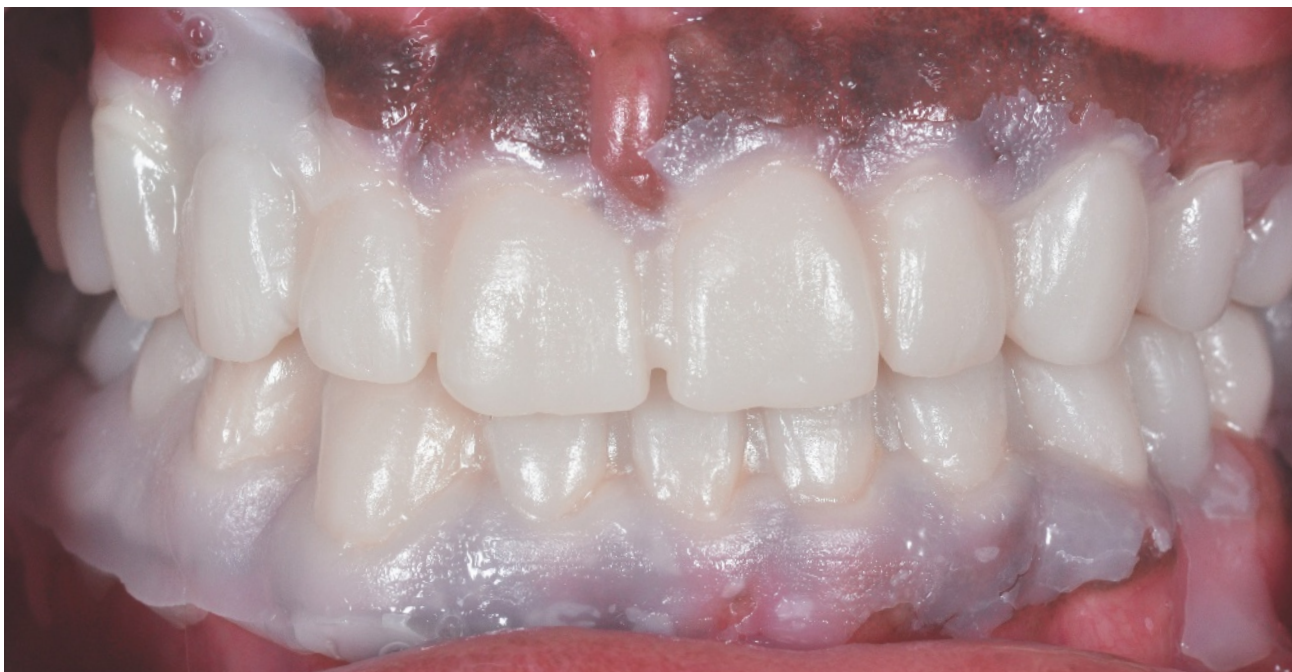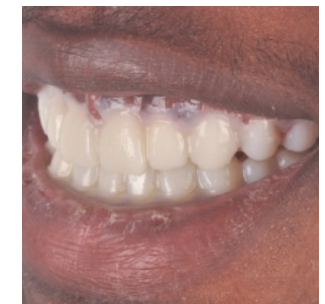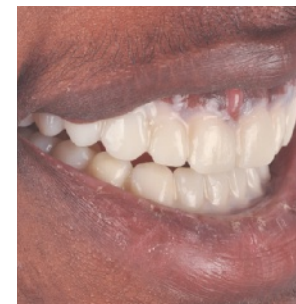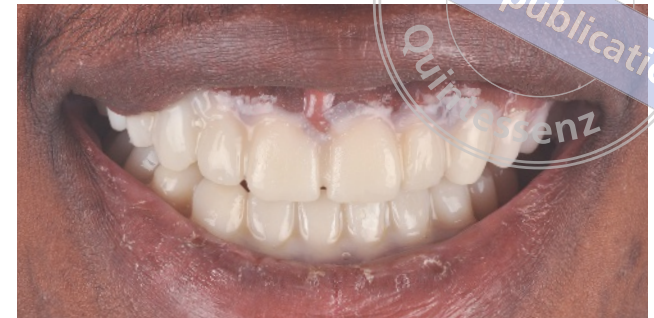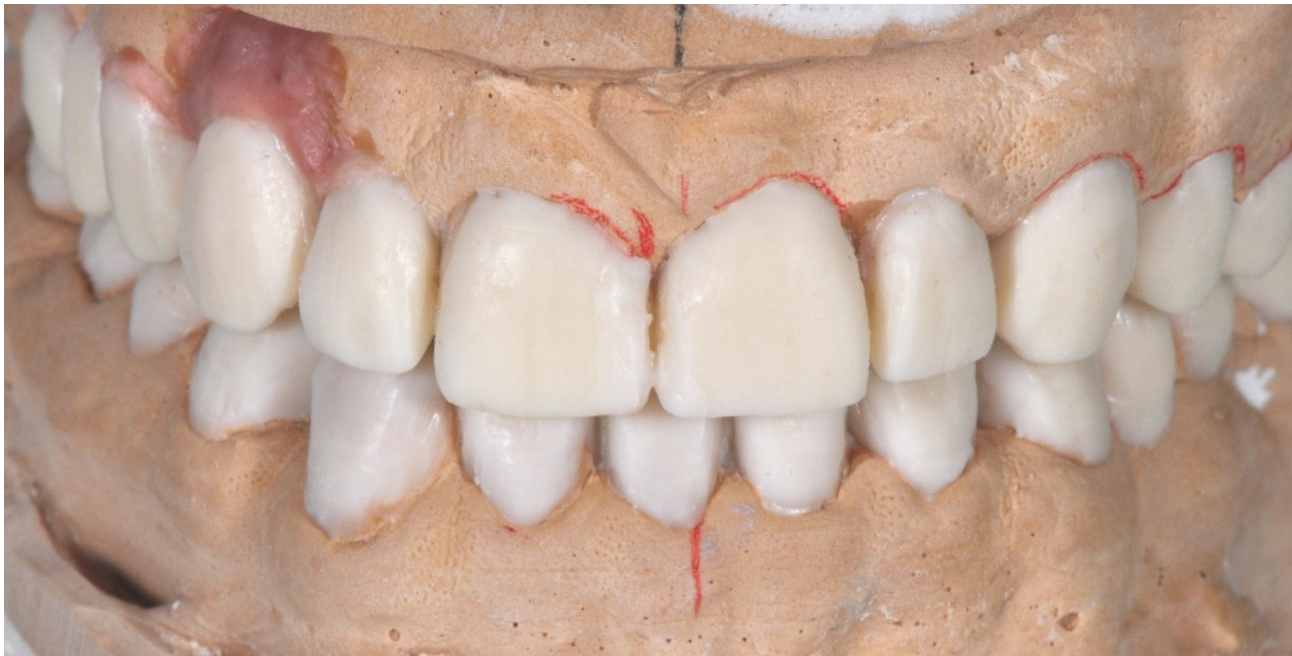“ Das Mock-up ist ein Instrument, welches dem Zahnarzt die Möglichkeit gibt, Lösungen vorzuschlagen. ”



copyright by
not for publication
Quintessen



copyright by
not for publication
Quintessenz

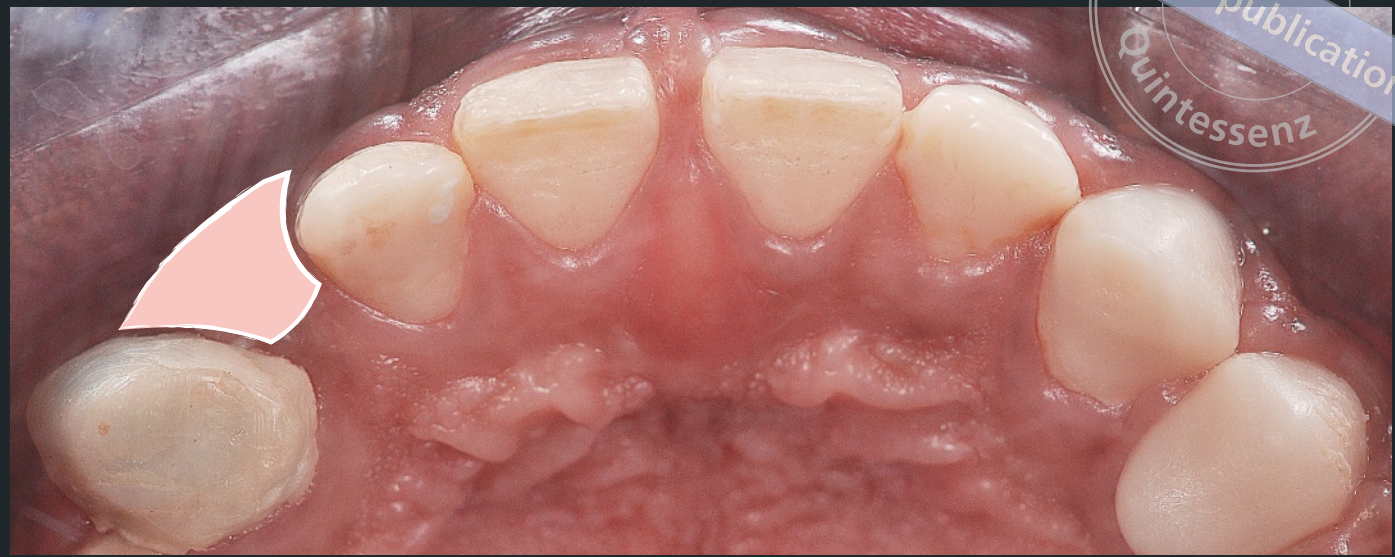

Materialien

- *Silikonschlüssel*: Honigum Putty Soft (DMG, Hamburg)
- *Mock-up*: Luxatemp Star A1 (DMG)

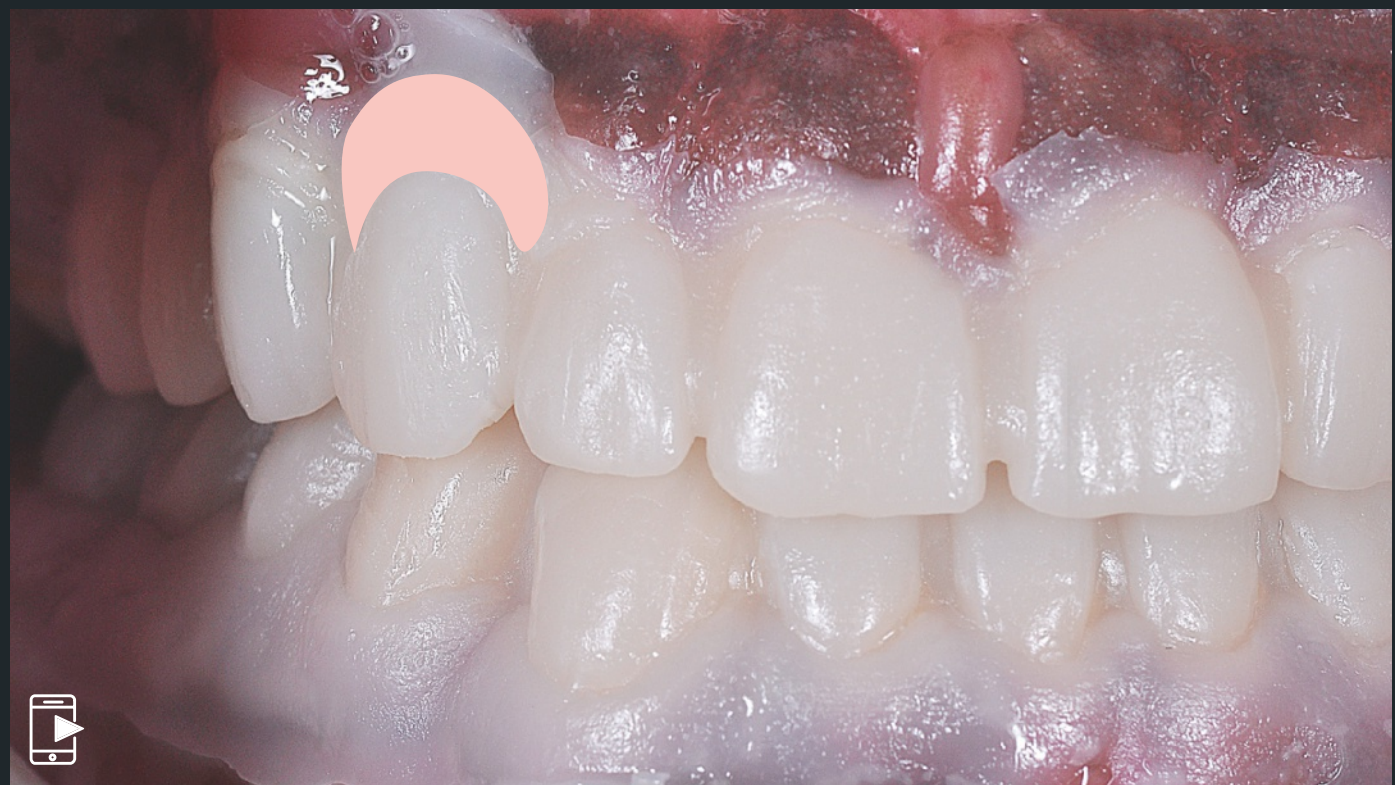Vestibuläre Kontur

Eines der Behandlungsziele liegt darin, die vestibuläre Kontur in der Region 13 zu verbessern.



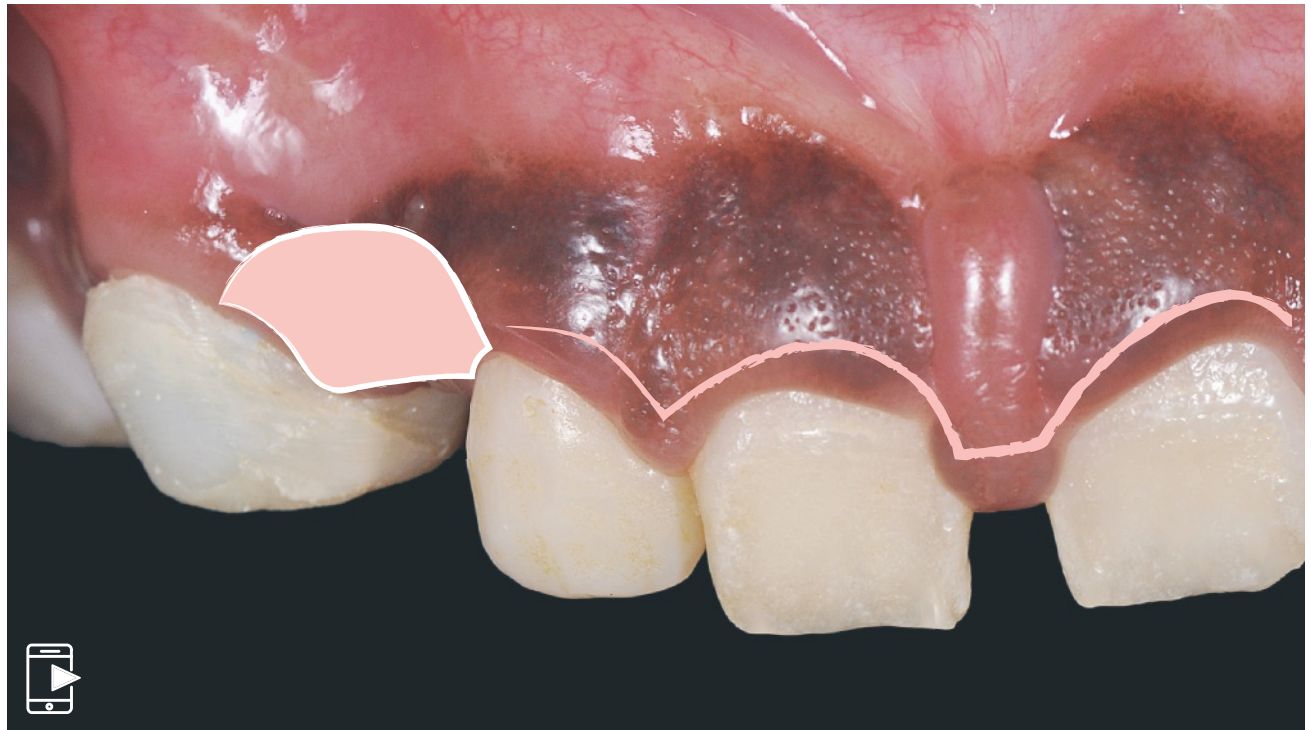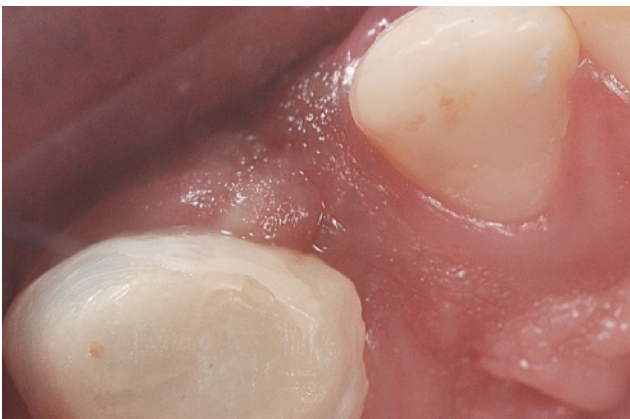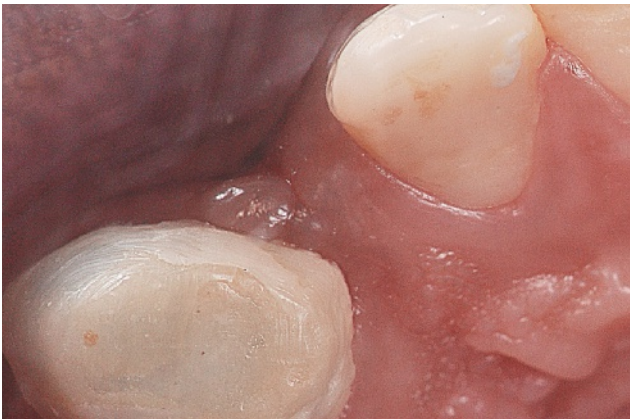Gingivaränder

Das Mock-up visualisiert das ideale Niveau der Gingivaränder ebenso wie die adäquate Gingivakontur für den Zahn 13.

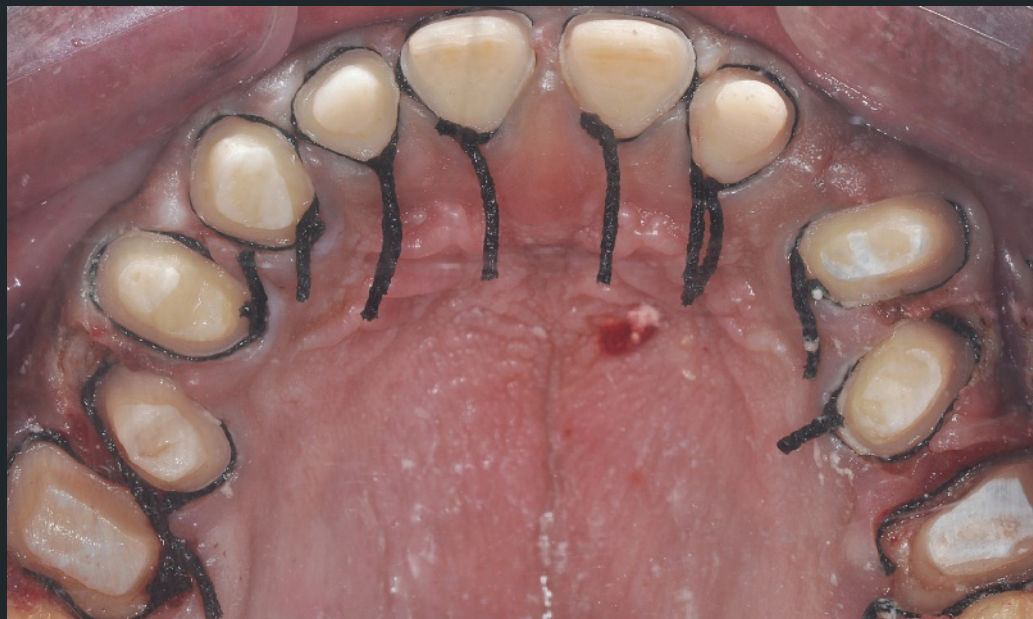
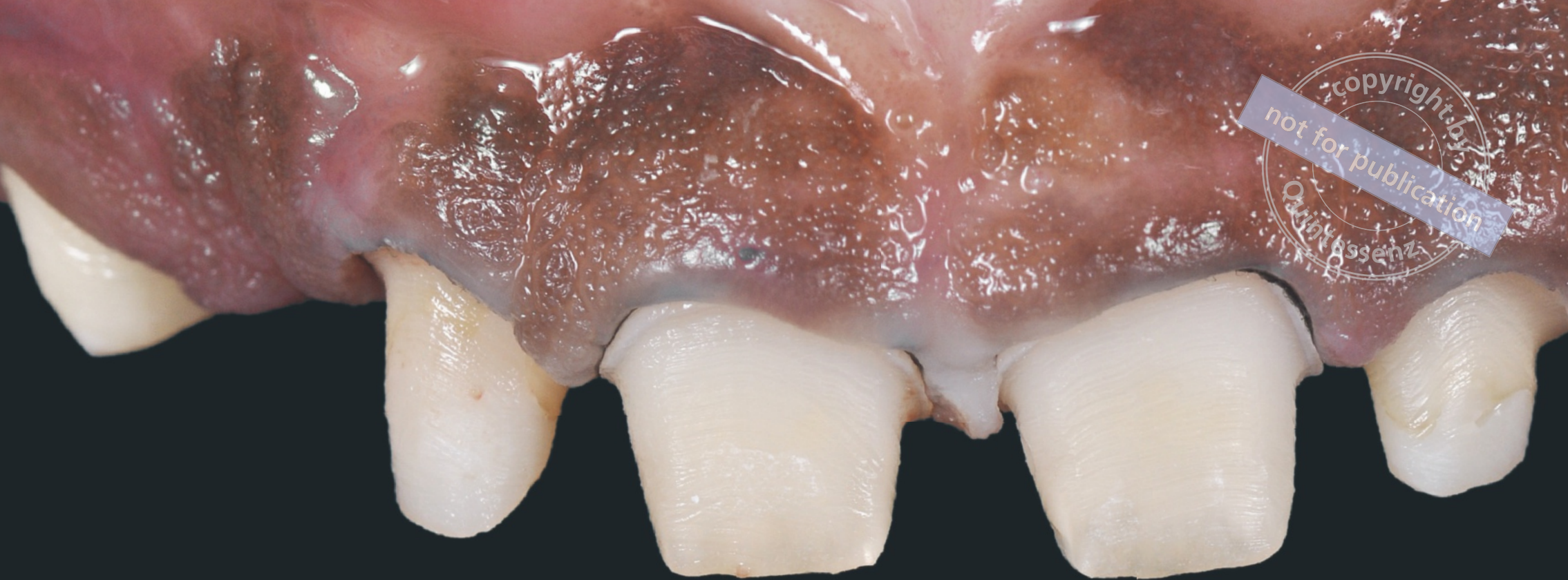

Schritt 2

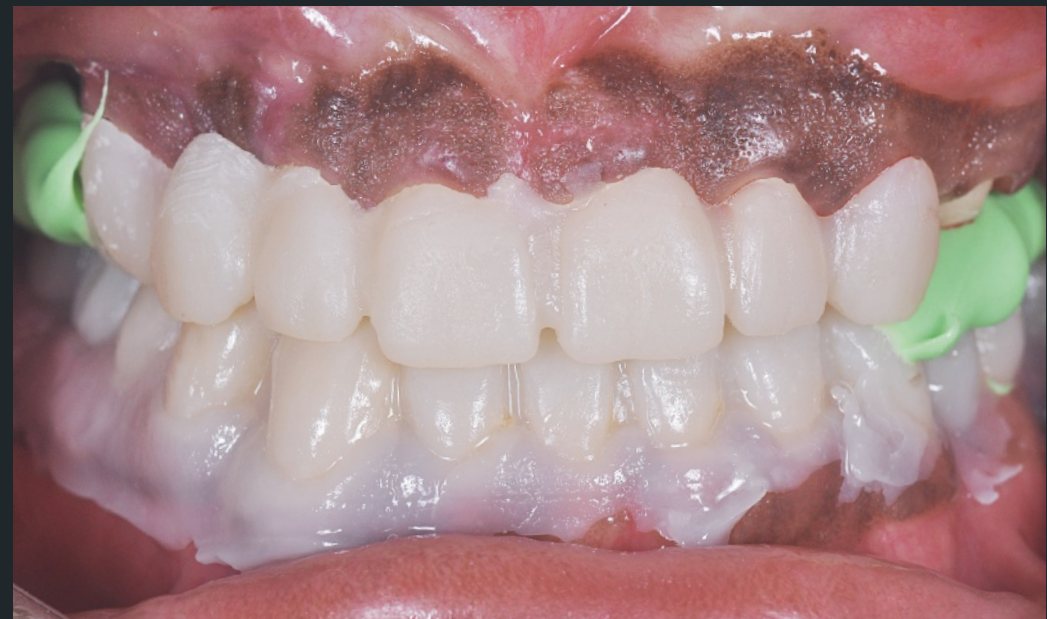Parodontalchirurgie



“ Ebenso wie die Zahnpräparationen müssen sich auch die mukogingivalchirurgischen Maßnahmen am Mock-up orientieren. ”



Zirkuläre Präparation.



Bissregisrat.



Schritt 2

Handeln wie ein Zahnarzt

Präparation

Welches dentale Mittel ist am besten geeignet, um den getesteten Entwurf zu verwirklichen?

Sobald der weiße Korridor in idealer Relation zu den ästhetischen Referenzstrukturen des Gesichtes etabliert ist, muss der Behandler als Zahnarzt handeln, d. h. genau wissen, welche Restaurationen am besten geeignet sind, und wie sie eingesetzt werden müssen, um die virtuell definierte weiße Ästhetik zu materialisieren. Wieder gibt es eine Rangfolge für die Entscheidung des Behandlers, in welcher die am wenigsten invasive Restauration stets den Vorrang vor Restaurationen hat, die mit höheren biologischen Kosten verbunden sind.

Gil Tirlet und Jean-Pierre Attal haben einen „**therapeutischen Gradienten**“ vorgeschlagen, der die Therapieoptionen von der geringsten zur höchsten biologischen Invasivität ordnet: Zahnaufhellung – Kieferorthopädie – Kompositrestauration – Veneer – Krone – Implantat. Im Lauf der Jahre haben sich Veneers aufgrund ihrer Fähigkeit, Schönheit und Biologie zu vereinen, zur effizientesten Restaurationsform entwickelt.

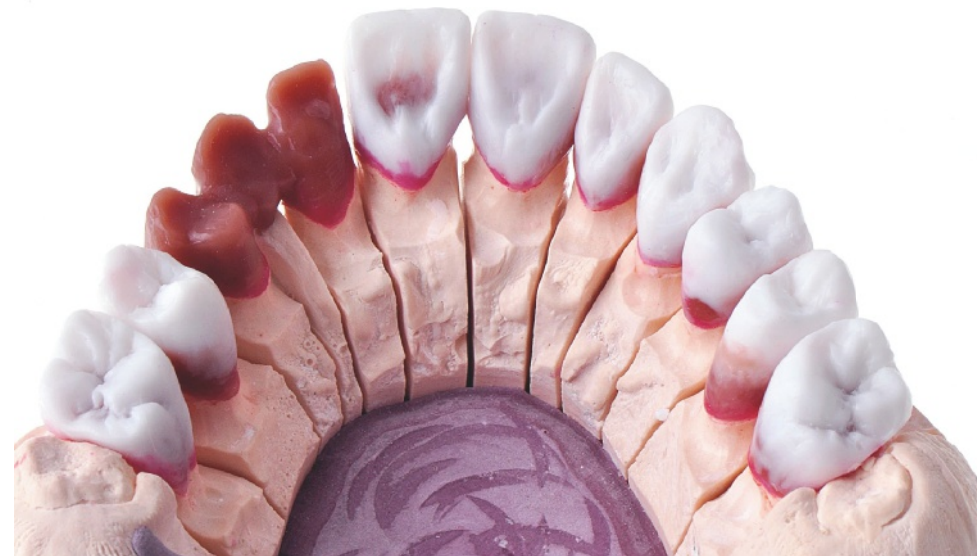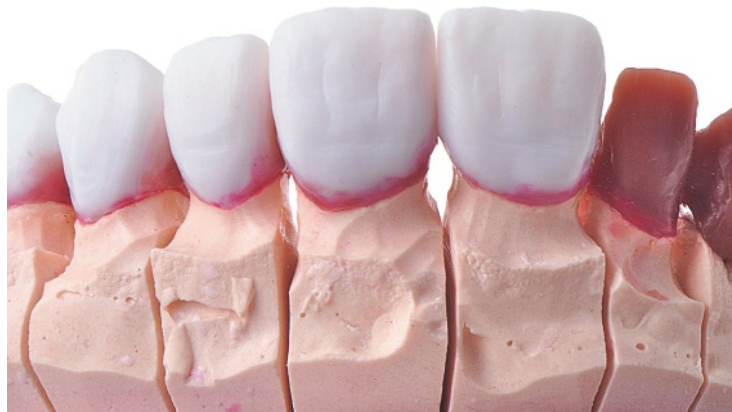Zahntechnik

Der gezeigte Fall kann statt mit Veneers auch mit zirkulären Lithiumdisilikatrestaurationen behandelt werden, die als monolithische Objekte weniger komplex sind. Die neuste Presskeramikgeneration bietet hier Rohlinge mit Farbverlauf: IPS e.max Multi (Ivoclar Vivadent; Schaan, Liechtenstein).

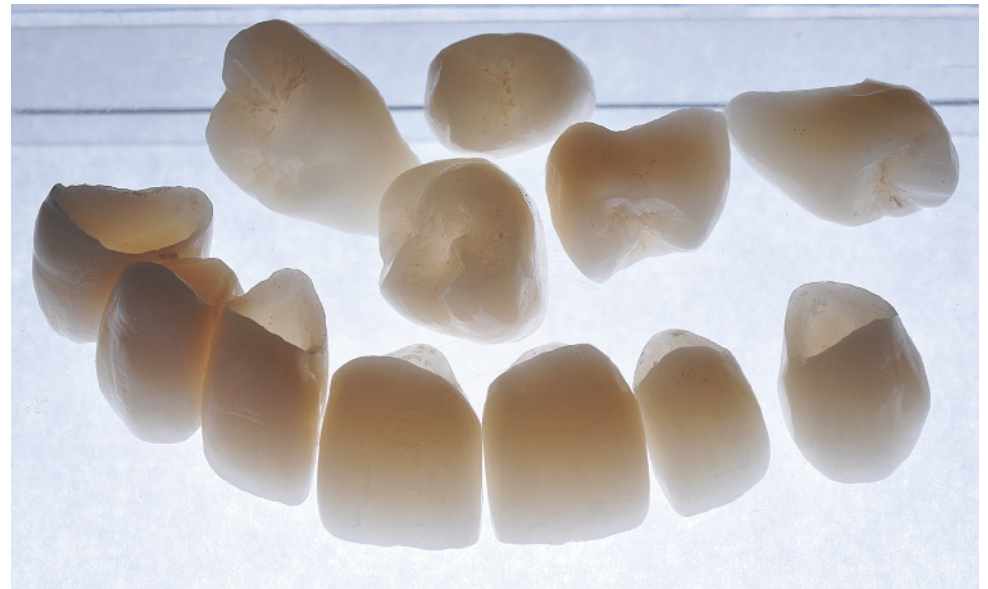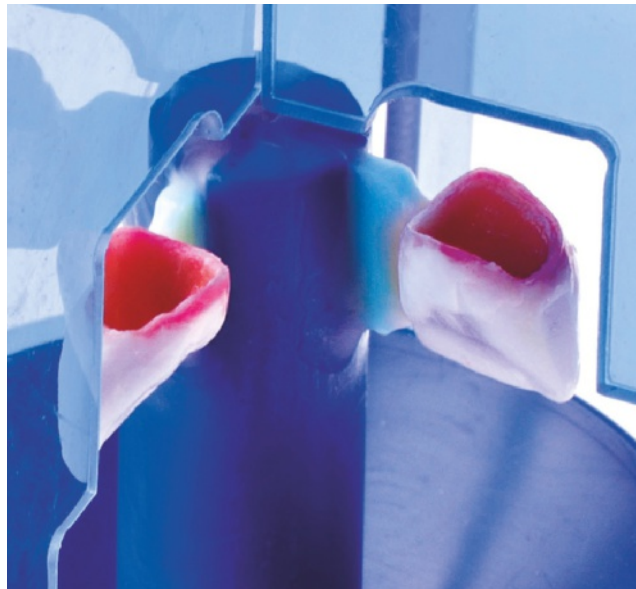
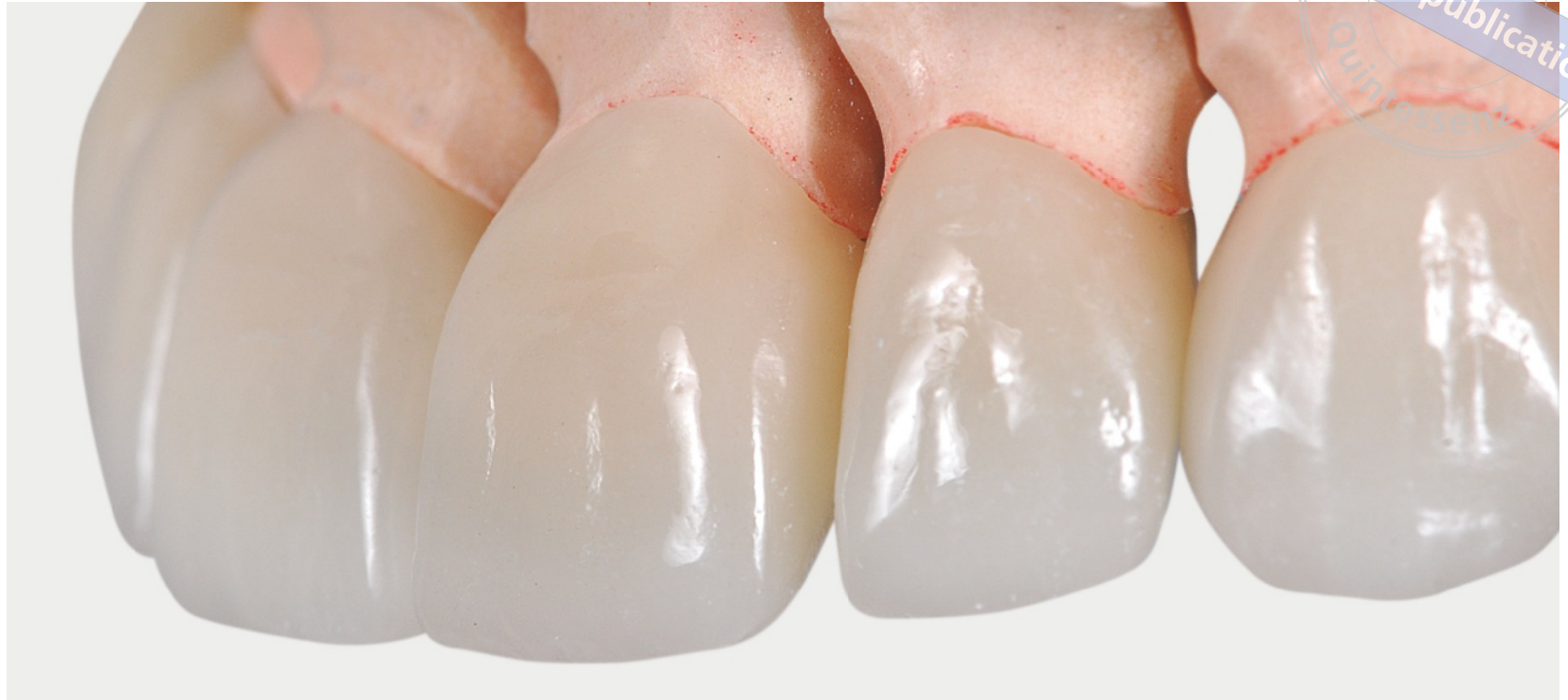In diesem Fall wird die Presstechnik verwendet.

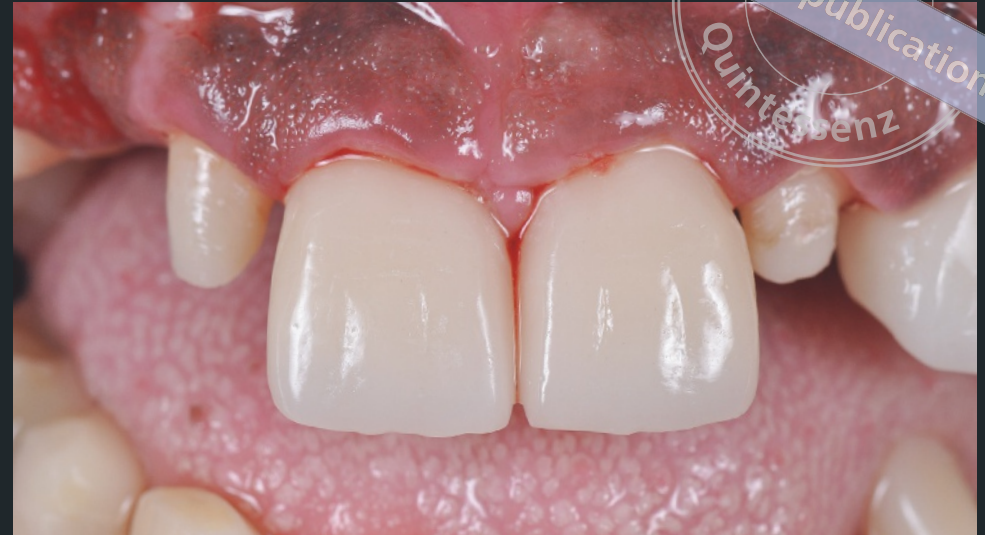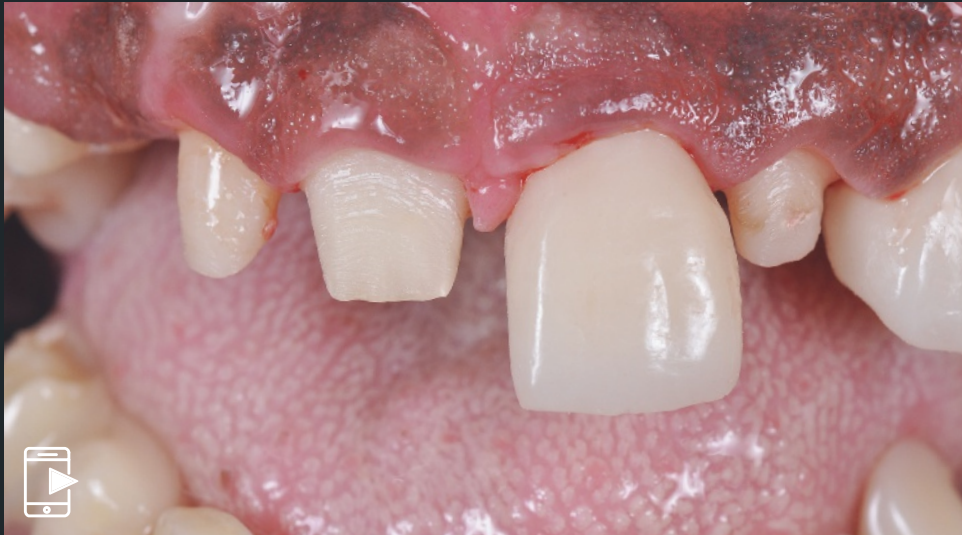Alle Restaurationen werden zunächst sorgfältig so nahe wie möglich am getesteten Entwurf in Wachs modelliert. Dann werden die Restaurationen im Wachs ausschmelzverfahren heißgepresst. Für die Brücke (12 bis 14) wird eine andere Restaurationsform verwendet, bei der nur das Gerüst in Wachs modelliert

und in Lithiumdisilikat gepresst wird. Das fehlende Volumen wird später mit Schichtkeramik ergänzt. Dieser Unterschied bei der Herstellung erklärt sich aus der für Lithiumdisilikat beobachteten größeren Bruchgefahr. Der Zahntechniker kann die einzelne Restauration dem gewünschten Maß an Transluzenz und Farbsättigung entsprechend in der Muffel platzieren und so den Farbverlauf individuell steuern, da dieser von der Position in der Muffel abhängt. Rohlinge mit Farbverlauf weisen über ihre Länge eine graduelle Entsättigung mit einem transluzenteren inzisalen Teil und einem zervikalen Drittel mit höherer Farbsättigung auf.

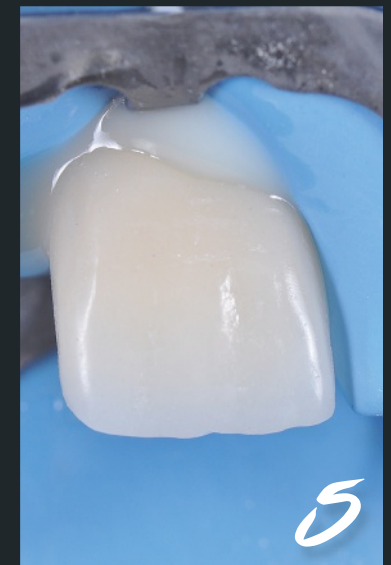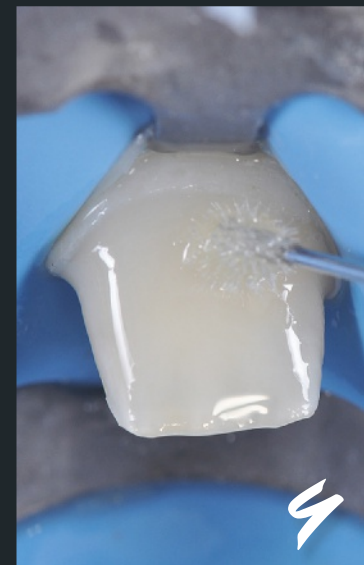
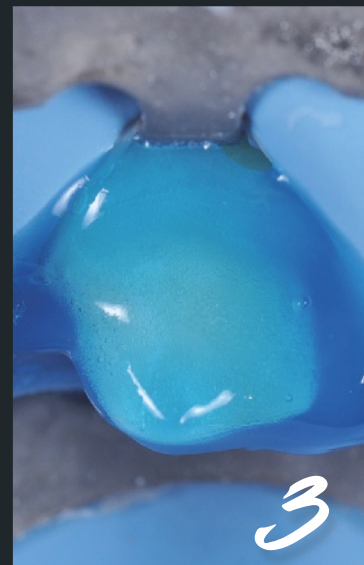

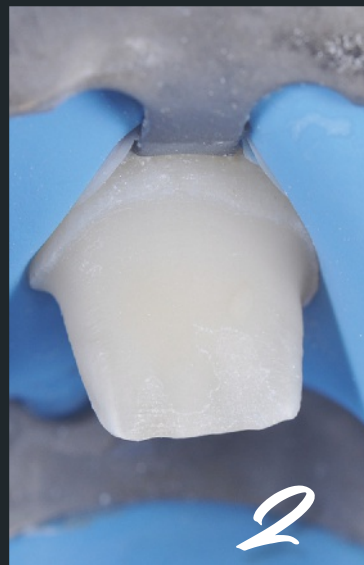
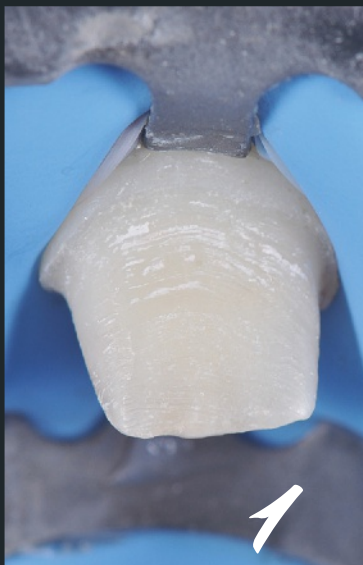copyright by
not for publication
Quintessenz





Die Restaurationen werden jeweils einzeln und unter Kofferdamm, beginnend mit den zentralen Schneidezähnen, befestigt.





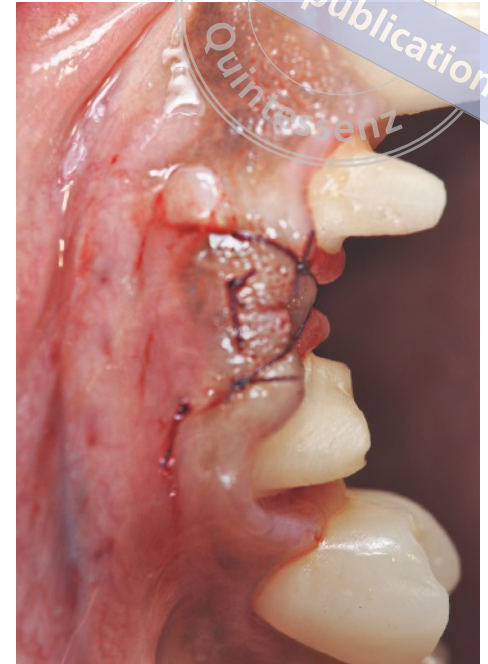
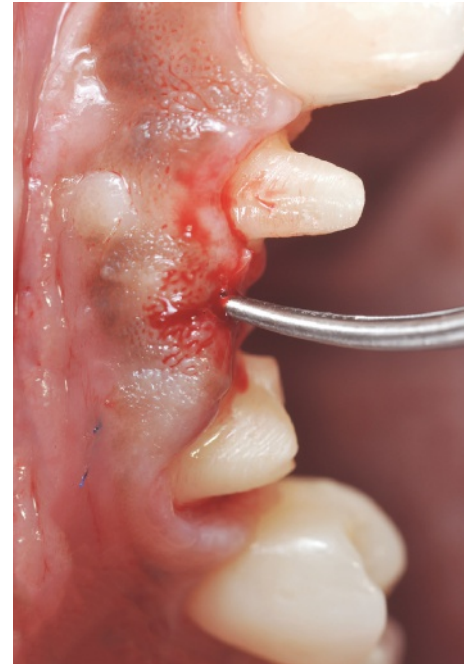
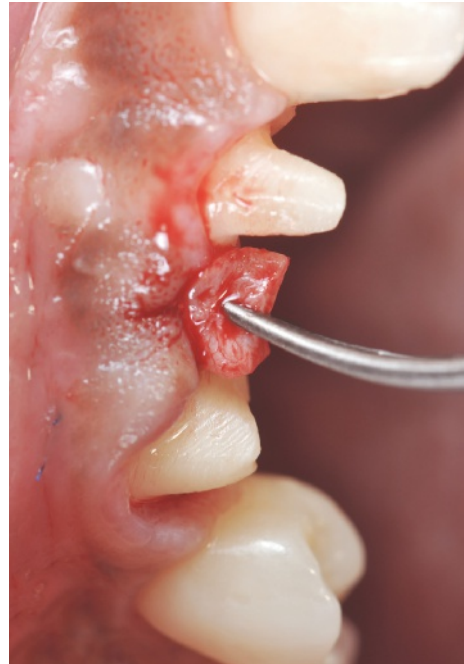
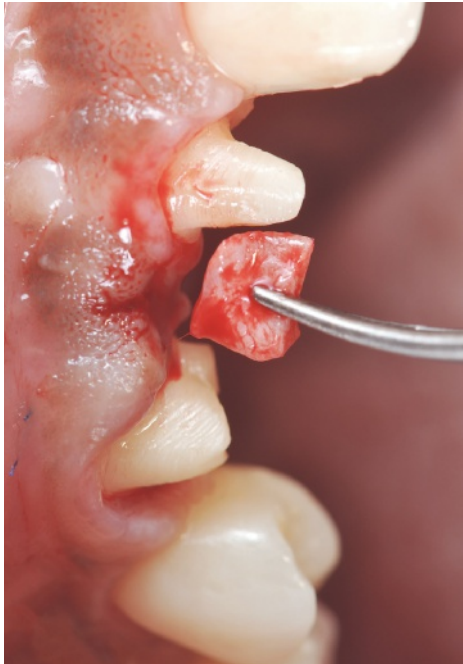
Schritt 3

Einprobe und Befestigung

Die Restaurationen werden stets einzeln verklebt. Zunächst erfolgt aus Gründen der Ästhetik die Befestigung der zentralen Schneidezähne. Nach Abschluss der Arbeiten folgt die Zementierung der Brücke. Die Befestigung wird nach einem Standard-Protokoll vorgenommen, das unabhängig vom Restaurationstyp immer gleichbleibt. Die Details dieses Protokolls werden später erläutert, aber seine Hauptpunkte sind stets die folgenden:

- Individuelle Trockenlegung des Zahns mit Kofferdam
- Sandstrahlen
- Ätzen
- Universaladhäsiv
- Befestigen mit einem lichthärtenden Befestigungskomposit

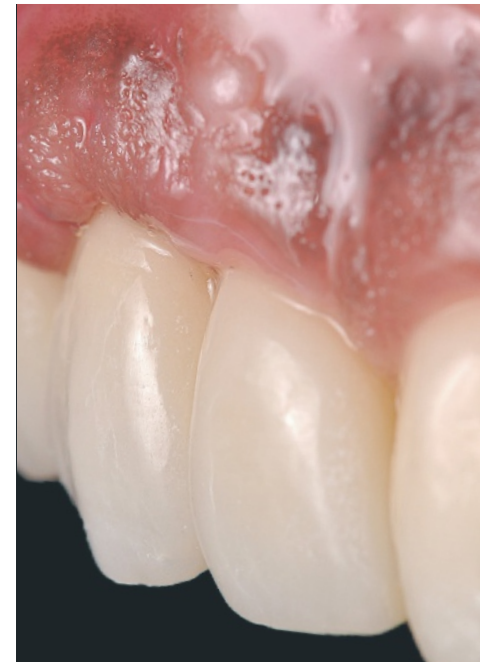“ Die zahnindividuelle Trockenlegung mit Kofferdam ist obligatorisch. Sie beginnt mit den zentralen Schneidezähnen, dann folgen die Eckzähne und schließlich die lateralen Schneidezähne. ”

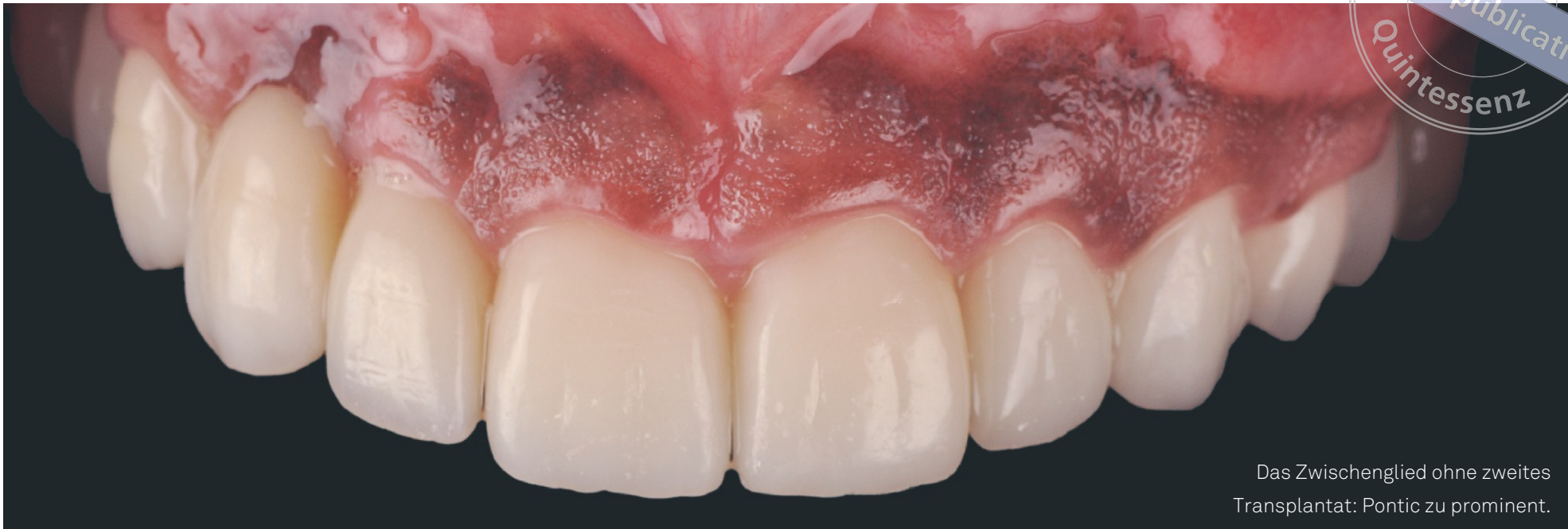

Zweiter Eingriff

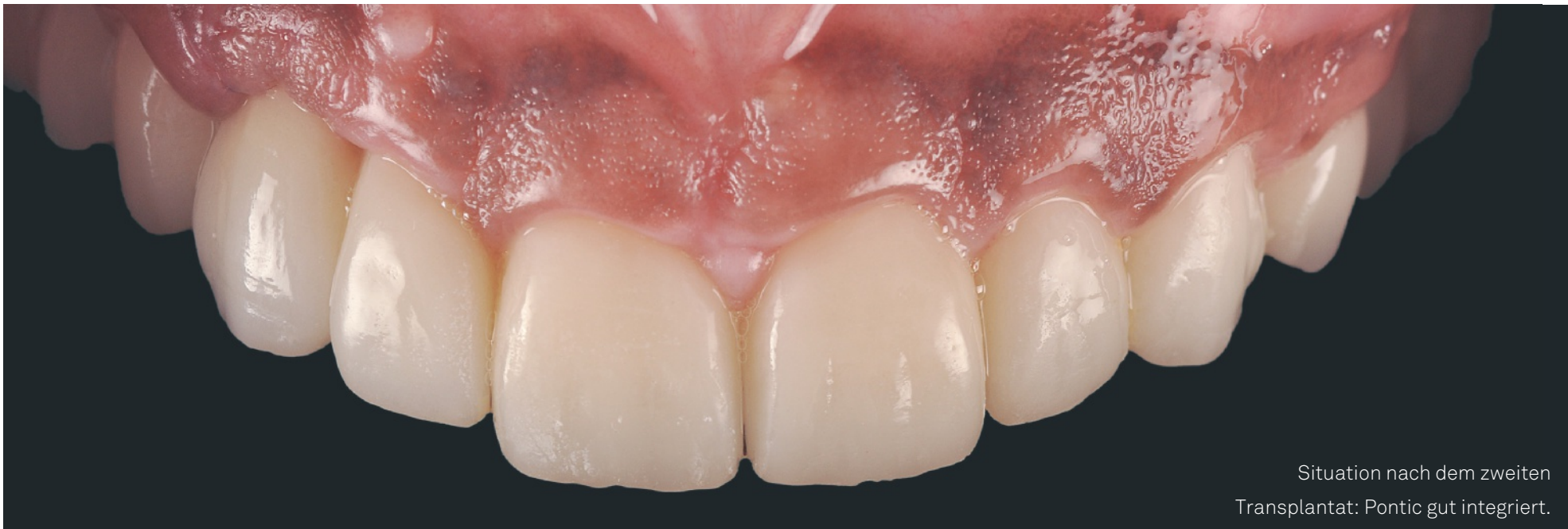“ Die mukogingival-
chirurgische Korrektur erfolgt
am Tag der Zementierung oder
Verklebung. ”

Nach Abschluss dieser Arbeitsschritte wird die Brücke befestigt. Bei der Eingliederung der Brücke wird zudem ein der Implantologie entliehenes Konzept verwendet, um die Integration des Zwischenglieds in das krestale Weichgewebe zu optimieren (obwohl bereits eine erste Weichgewebetransplantation erfolgt war): Am Tag der Befestigung wird ein erneutes Weichgewebetransplantat, dieses Mal weiter oberflächlich, platziert. Das Profil des Zwischenglieds, das am Modell durch Simulieren der idealen Gingivakontur entwickelt worden war, wird die Transplantateinheilung mittels Druck so steuern, dass eine ideale Weichgewebeform entsteht. Für den Patienten besteht zudem ein Vorteil in der Verringerung der Zahl der Behandlungstermine. Dieses Konzept (sogenanntes *Cervical Contouring Concept*, CCC) ähnelt den vor einigen Jahren von Bichacho und Landsberg entwickelten Protokollen für die Konditionierung des Emergenzprofils während der Sofortimplantation und -belastung.

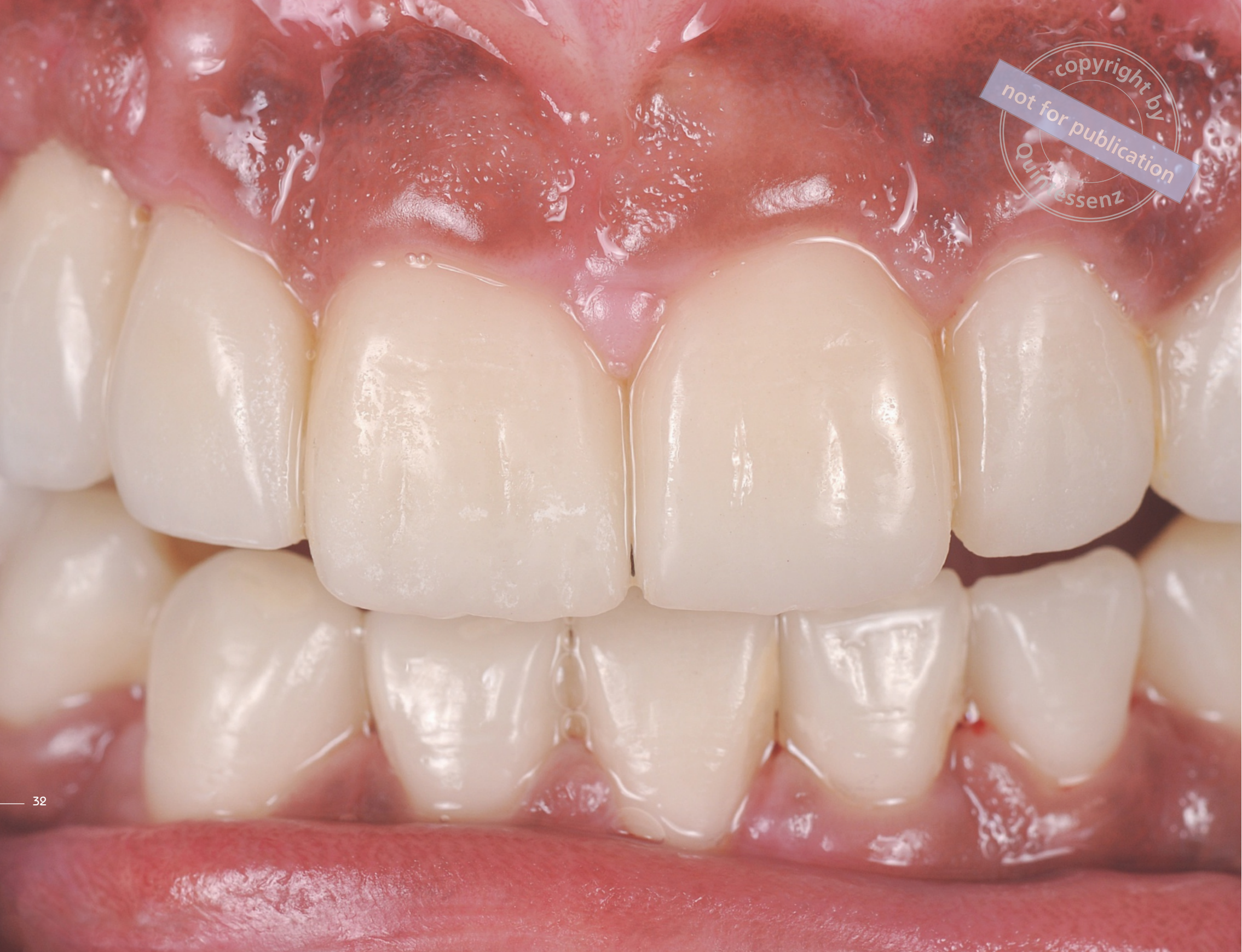



Das Zwischenglied ohne zweites Transplantat: Pontic zu prominent.



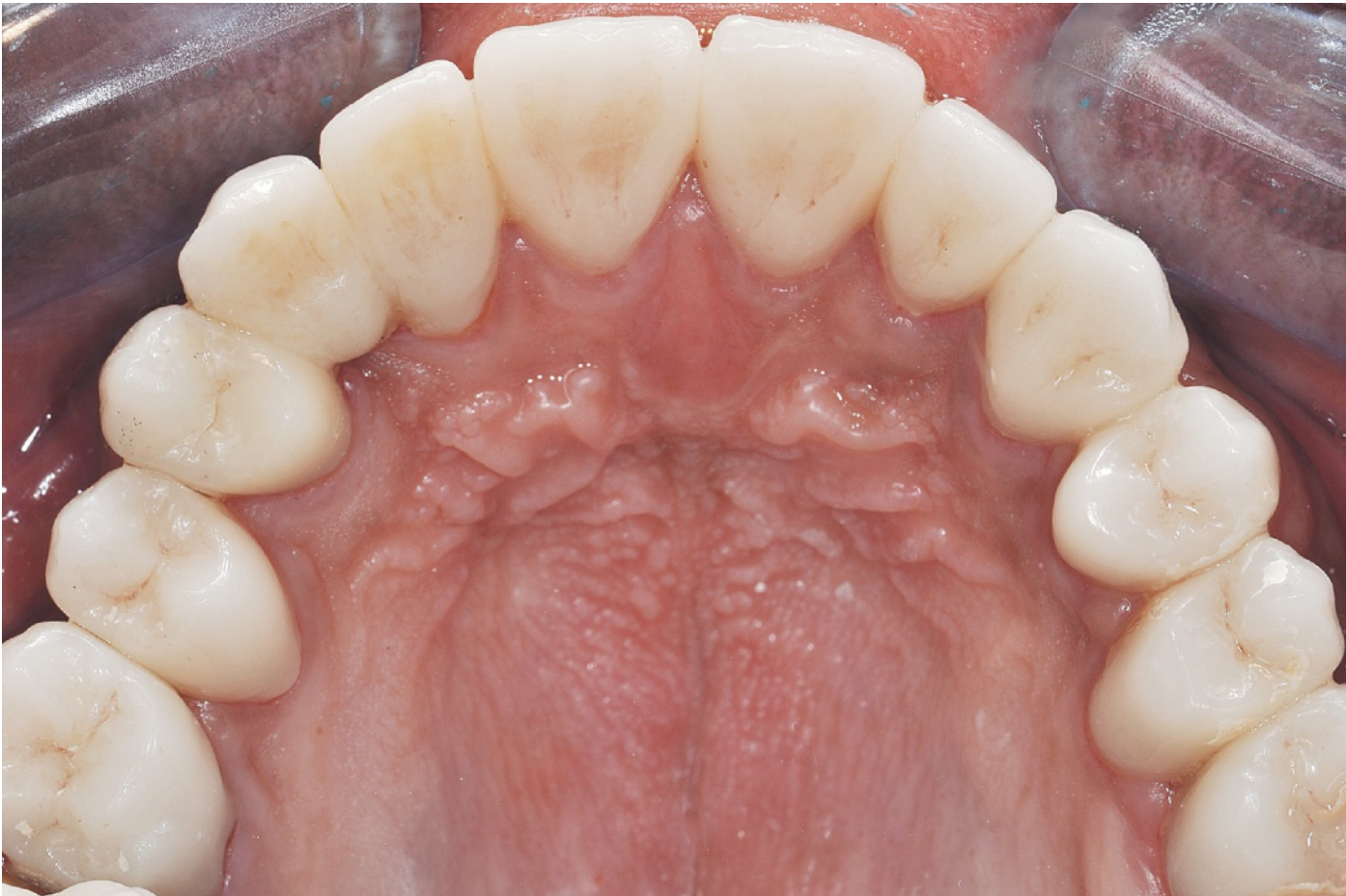Situation nach dem zweiten Transplantat: Pontic gut integriert.





Schritt 3

Postoperative Phase

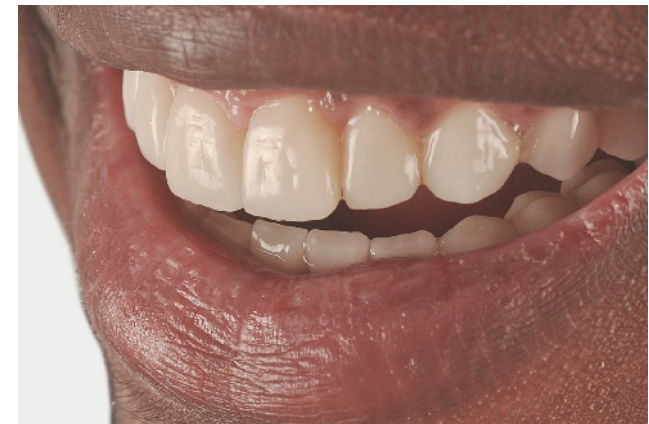
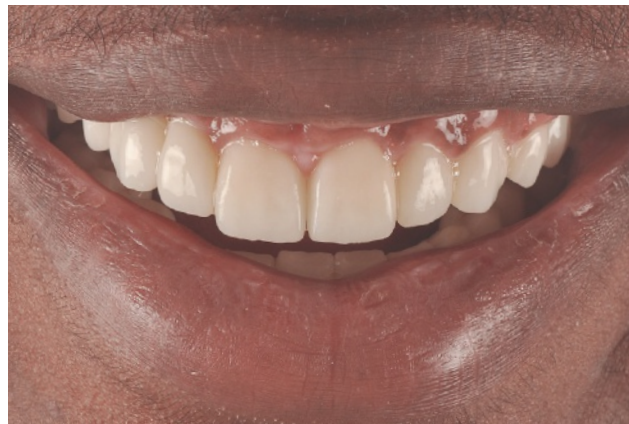
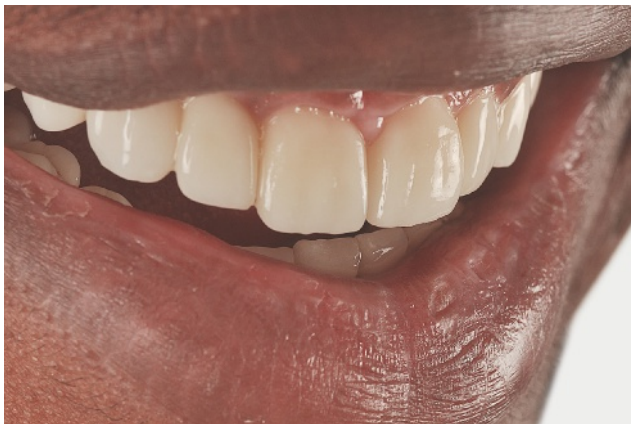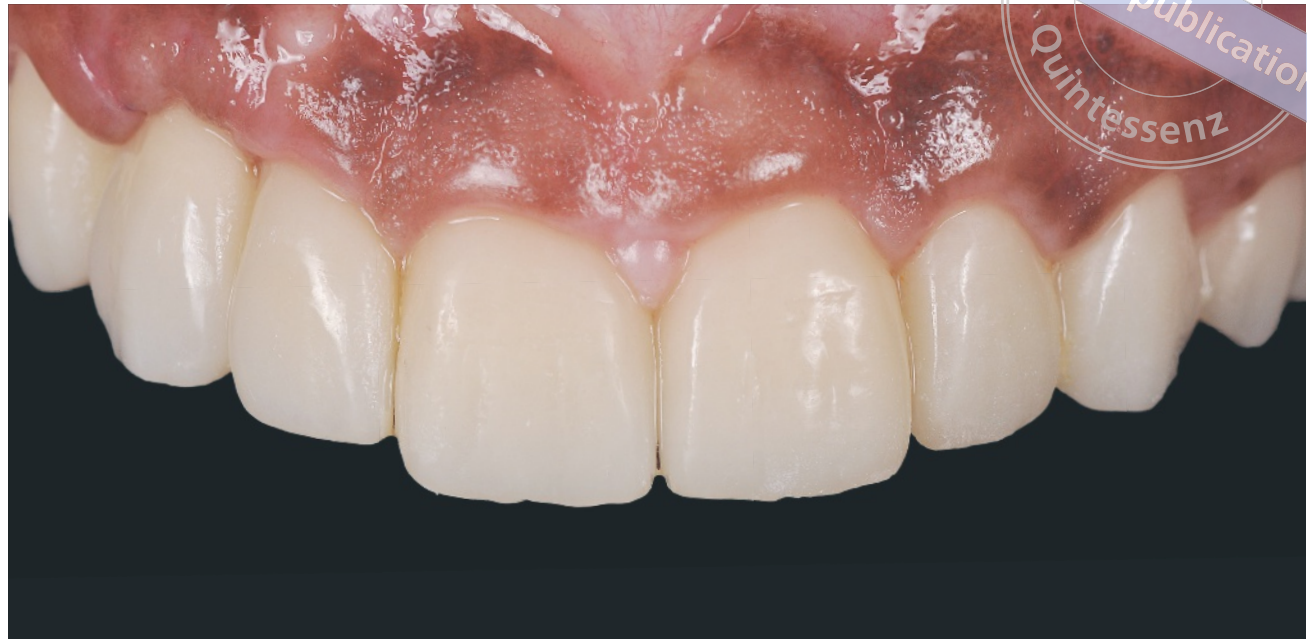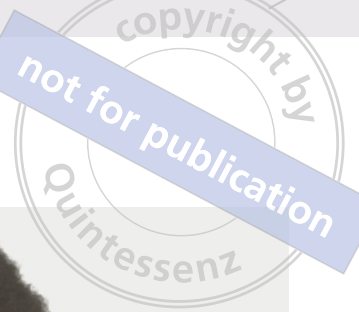Materialien

- *Kronen*: IPS e.max Press Multi (Ivoclar Vivadent)
- *Befestigungskomposit*: Variolink Esthetic Light (Ivoclar Vivadent)

Das Wichtigste

- Denken wie ein Architekt
- Die neue Ästhetik mit dem Zahntechniker anhand der klinischen Befunde präzise planen und physisch als Mock-up in den Mund bringen
- Mock-up testen und bestätigen
- Mock-up während allen Behandlungsschritten (Parodontalchirurgie, Präparation, Bissregistrat) als exakte Schablone verwenden





Technik 1 | Systematisierung des ästhetischen Ansatzes

Chiche GJ, Pinault A. Esthetics of anterior fixed prosthodontics. Chicago: Quintessence, 1994.

Coachman C, Calamita MA, Sesma N. Dynamic Documentation of the Smile and the 2D/3D Digital Smile Design Process. *Int J Periodontics Restorative Dent.* 2017;37(2):183-193.

Coachman C, Paravina RD. Digitally Enhanced Esthetic Dentistry - From Treatment Planning to Quality Control. *J Esthet Restor Dent.* 2016;28 Suppl 1:S3-4.

Fradeani M. Esthetic rehabilitation in fixed prosthodontics. Esthetic Analysis: A Systematic Approach To Prosthetic Treatment. Vol. 1. Chicago: Quintessence, 2004.

Fradeani MB, Barducci G, Esthetic rehabilitation in fixed prosthodontics. A Systematic Approach to Esthetic, Biologic and Functional Integration. Vol 2. Chicago: Quintessence, 2008.

Mahshid M, Khoshvaghti A, Varshosaz M, Vallaei N. Evaluation of «golden proportion» in individuals with an esthetic smile. *J Esthet Restor Dent.* 2004;16(3):185-92; discussion 193.

Malafaia FM, Garbossa MF, Neves AC, Silva-Concilio LR, Neisser MP. Concurrence between interpupillary line and tangent to the incisal edge of the upper central incisor teeth. *J Esthet Restor Dent.* 2009;21(5):318-22.

Margossian P, Laborde G, Koubi S, Couderc G, Mariani P. Use of the Ditramax system to communicate esthetic specifications to the laboratory. *Eur J Esthet Dent.* 2011;6(2):188-96.

Miller EL, Bodden WR Jr, Jamison HC. A study of the relationship of the dental midline to the facial median line. *J Prosthet Dent.* 1979;41(6):657-60.

Namano S, Behrend DA, Harcourt JK, Wilson PR. Angular asymmetries of the human face. *Int J Prosthodont.* 2000;13(1):41-6.

Ritter DE, Gandini LG Jr, Pinto Ados S, Ravelli DB, Locks A. Analysis of the smile photograph. *World J Orthod.* 2006;7(3):279-25.

Roach RM, Muia PJ. Communication between dentist and technician: An esthetic checklist, in Preston JD. Perspectives in Dental Ceramics. Proceedings of the Fourth International Symposium on Ceramics. Chicago: Quintessence, 1988;445.

Technik 2 | Material Wahl des Rohlings

Azer SS, Rosenstiel SF, Seghi RR, Johnston WM. Effect of substrate shades on the color of ceramic laminate veneers. *J Prosthet Dent.* 2011;106(3):179-83.

Chen XD, Hong G, Xing WZ, Wang YN. The influence of resin cements on the final color of ceramic veneers. *J Prosthodont Res.* 2015;59(3):172-7.

Griffiths CE, Bailey JR, Jarad FD, Youngson CC. An investigation into most effective method of treating stained teeth: an in vitro study. *J Dent.* 2008;36(1):54-62. Epub 2007 Dec 3.

Jarad FD, Griffiths CE, Jaffri M, Adeyemi AA, Youngson CC. The effect of bleaching, varying the shade or thickness of composite veneers on final colour: an in vitro study. *J Dent.* 2008;36(7):554-9.

Turgut S, Bagis B. Effect of resin cement and ceramic thickness on final color of laminate veneers: an in vitro study. *J Prosthet Dent.* 2013;109(3):179-86.

Technik 3 | Keramikveneers Grundprinzipien

Belser U. Changement de paradigmes en prothèse conjointe. *RéalClin.* 2010;21(2):79-85.

Edelhoff D, Sorensen JA. Tooth structure removal associated with various preparation designs for anterior teeth. *J Prost Dent.* 2002;87(5):503-9.

Gürel G. Les facettes en céramiques : de la théorie à la pratique. Quintessence Publishing 2005.

Gürel G. Predictable, precise, and repeatable tooth preparation for porcelain laminate veneers. *PractProcedAesthet Dent.* 2003;15(1):17-24.

Gürel G, Bichacho N. Permanent diagnostic provisional restorations for predictable results when redesigning the smile. *Pract Proced Aesthet Dent.* 2006;18(5):281-6.

Gürel G, Morimoto S, Calamita MA, Coachman C, Sesma N. Clinical performance of porcelaine laminate veneers: outcomes of the aesthetic pre-evaluative temporary (APT) technique. *Int J Periodontics Restaurative Dent.* 2012;32(6):625-35.

Magne P, Belser UC. Novel porcelain laminate preparation approach driven by a diagnostic mock-up. *J Esthet Restor Dent.* 2004;16(1):7-16.

Magne P, Douglas WH. Porcelain veneers: dentin bonding optimization and biomimetic recovery of the crown. *Int J Prosthodont.* 1999;12:111-21.

Magne P, Magne M. Use of additive wax-up and direct intraoral mock-up for enamel preservation with porcelain laminate veneers. *Eur J Esthet Dent.* 2008;1(1):10-19.

Touati B, Bersay L. Émaillage des dents au moyen de facettes en vitrocéramique. *Les cahiers de prothèse.* 1987 Dec;15(60):167-89.

Touati B, Pissis P, Miara P. Restaurations unitaires collées et concepts de préparations pelliculaires. *Les cahiers de prothèse.* 1985;52.

Touati B, Plissart-Vanackere A. Facettes collées en céramique, vers une prothèse a minima. *Real Clin.* 1990;1(1):51-66.

Zhang HP, Wei Y, Deng XL, Zheng G. The effect of simulate intraoral sandblasting on the bond strength between enamel and composite resin. *Beijing Da Xue Xue Bao.* 2004 Apr;36(2):207-9.

Technik 4 | No prep Wann und Wie?

D'Arcangelo C, Vadini M, D'Amario M, Chiavarelli Z, De Angelis F. Protocol for a new concept of no-prep ultrathin ceramic veneers. *J Esthet Restor Dent.* 2018;30(3):173-9.

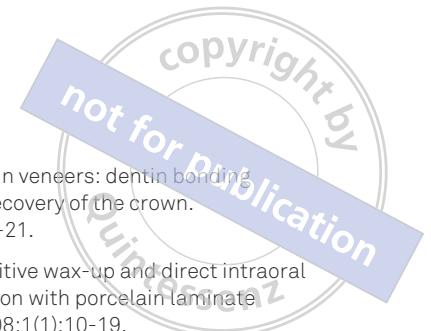Gresnigt M, Ozcan M. Esthetic rehabilitation of anterior teeth with porcelain laminates and sectional veneers. *J Can Dent Assoc.* 2011;77:143.

Magne P, Hanna J, Magne M. The case for moderate « guided prep » indirect porcelain veneers in the anterior dentition. The pendulum of porcelain veneer preparations: from almost no-prep to over-prep to no-prep. *Eur J Esthet Dent.* 2013;8(3):376-88.

Molina IC, Molina GC, Stanley K, Lago C, Xavier CF, Volpato CA. Partial-prep bonded restorations in the anterior dentition: Long-term gingival health and predictability. A case report. *Quintessence Int.* 2016;47(1):9-16.

Piwowarczyk A, Blum J, Abendroth H. Non-prep restoration of an ankylosed incisor: a case report. *Quintessence Int.* 2015;46(4):281-5.

Radz GM. Minimum thickness anterior porcelain restorations. *Dent Clin North Am.* 2011;55(2):353-70.



Technik 8 | Schwarze Dreiecke und Diastema

Katsarou T, Antoniadou M, Papazoglou E. Effectiveness of optical illusions applied on a single composite resin veneer for the diastema closure of maxillary central incisors. *Int J Esthet Dent.* 2017;12(1):42-59.

Priest G. Proximal margin modifications for all-ceramic veneers. *Pract Proced Aesthet Dent.* 2004;16(4):265-72;quiz 273.

Ricci A, Ferraris F. A minimally invasive approach to restore function and esthetics in periodontally involved teeth. *Eur J Esthet Dent.* 2011;6(1):34-49.

Viswambaran M, Londhe SM, Kumar V. Conservative and esthetic management of diastema closure using porcelain laminate veneers. *Med J Armed Forces India.* 2015;71(Suppl 2):S581-5.

Technik 9 | Keramikveneers Verfärbter Einzelzahn

Coelho CS, Biffi JC, Silva GR, Abrahão A, Campos RE, Soares CJ. Finite element analysis of weakened roots restored with composite resin and posts. *Dent Mater J.* 2009 Nov;28(6):671-8.

Del Curto F, Rocca GT, Krejci I. Restoration of discolored endodontically treated anterior teeth: a minimally invasive chemomechanical approach. *Int J Esthet Dent.* 2018;13(3):302-17.

Oskoe SS, Bahari M, Daneshpooy M, Ajami AA, Rahbar M. Effect of Different Intraorifice Barriers and Bleaching Agents on the Fracture Resistance of Endodontically Treated Anterior Teeth. *J Endod.* 2018 Nov;44(11):1731-5. doi:10.1016/j.joen.2018.07.025. Epub 2018 Sep 25.

Technik 10 | Keramikveneers Multiple Zahnverfärbungen

Coachman C, Gürel G, Calamita M, Morimoto S, Paolucci B, Sesma N. The influence of tooth color on preparation design for laminate veneers from a minimally invasive perspective: case report. *Int J Periodontics Restorative Dent.* 2014;34(4):453-9.

De Azevedo Cubas GB, Camacho GB, Demarco FF, Pereira-Cenci T. The Effect of Luting Agents and Ceramic Thickness on the Color Variation of Different Ceramics against a Chromatic Background. *Eur J Dent.* 2011;5(3):245-52.

Gürel G, Sesma N, Calamita MA, Coachman C, Morimoto S. Influence of enamel preservation on failure rates of porcelain laminate veneers. *Int J Periodontics Restorative Dent.* 2013;33(1):31-9.

Koutayas SO, Charisis D. Influence of the core material and the glass infiltration mode on the color of glass-infiltrated ceramic veneers over discolored backgrounds. A spectrophotometric evaluation. *Eur J Esthet Dent.* 2008;3(2):160-73.

Kugel G, Gerlach RW, Aboushala A, Ferreira S, Magnuson B. Long-term use of 6.5% hydrogen peroxide bleaching strips on tetracycline stain: a clinical study. *Compend Contin Educ Dent.* 2011;32(8):50-6.

Magne M, Magne I, Bazos P, Paranhos MP. The parallel stratification masking technique: an analytical approach to predictably mask discolored dental substrate. *Eur J Esthet Dent.* 2010;5(4):330-9.

Shono NN, Al Nahedh HN. Contrast ratio and masking ability of three ceramic veneering materials. *Oper Dent.* 2012;37(4):406-16.

Technik 11 | Extra weiße Keramikveneers

Maunula H, Hjerpe J, Lassila LLV, Närhi TO. Optical Properties and Failure Load of Thin CAD/CAM Ceramic Veneers. *Eur J Prosthodont Restor Dent.* 2017;25(2):86-92.

Roberts M, Shull GF Jr. Treating a young adult with bonded porcelain veneers. *J Am Dent Assoc.* 2011;142 Suppl 2:10S-3S.

Technik 12 | Nicht angelegte seitliche Schneidezähne

Al-Jewair TS, Swiderski B. Orthodontic Canine Substitution for the Management of Missing Maxillary Lateral Incisors May Have Superior Periodontal and Esthetic Outcomes Compared to an Implant- or Tooth-Supported Prosthesis. *J Evid Based Dent Pract.* 2018;18(2):153-6.

Gomes AF, Pinho T. Esthetic perception of asymmetric canines treated with space closure in maxillary lateral incisor agenesis. *Int J Esthet Dent.* 2019;14(1):30-8.

Silva G, Normandes AC, Barros Júnior E, Gatti J, Maranhão K, Reis AC, Jassé F, Moura L, Barros T. Ceramic Laminate Veneers for Reestablishment of Esthetics in Case of Lateral Incisor Agensis. *Case Rep Dent.* 2018;17;2018:4764575.

Technik 13 | Keramikveneers und Gingivarezessionen

Morris ML. The position of the margin of the gingiva. *Oral Surg Oral Med Oral Pathol.* 1958;11(9):969-84.

Su H, Gonzalez-Martin O, Weisgold A, Lee E. Considerations of implant abutment and crown contour: critical contour and subcritical contour. *Int J Periodontics Restorative Dent.* 2010;30(4):335-43.

Technik 14 | Veneers und Kieferorthopädie

Gresnigt MM, Kalk W, Özcan M. Clinical longevity of ceramic laminate veneers bonded to teeth with and without existing composite restorations up to 40 months. *Clin Oral Investig.* 2013 Apr;17(3):823-32.

Lamprea M, Perez J. Aesthetic porcelain laminate veneer restoration following orthodontic treatment: sequential technique. *Pract Proced Aesthet Dent.* 2008 Oct;20(9):545-7.

Technik 16 | Veneers und Implantate

Magne P, Magne M, Jovanovic SA. An esthetic solution for single-implant restorations – type III porcelain veneer bonded to a screw-retained custom abutment: a clinical report. *J Prosthet Dent.* 2008;99(1):2-7.

Magne P, Oderich E, Boff LL, Cardoso AC, Belser UC. Fatigue resistance and failure mode of CAD/CAM composite resin implant abutments restored with type III composite resin and porcelain veneers. *Clin Oral Implants Res.* 2011;22(11):1275-81.

Molina I, Goldberg J, Volpato CM, Magne P. Accelerated fatigue resistance of novel-design histioanatomic implant restorations made of CAD/CAM bilaminar assemblies. *Int J Esthet Dent.* 2017;12(3):336-51.

Technik 17 | Veneers und digitaler Workflow

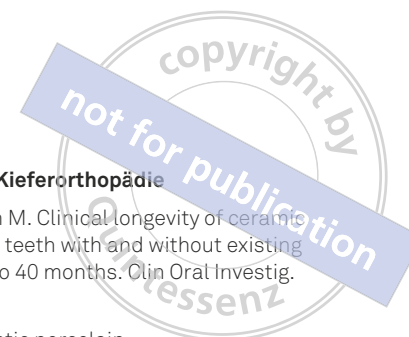Allen KL, Schenkel AB, Estafan D. An overview of the CEREC 3D CAD/CAM system. *Gen Dent.* 2004;52(3):234-5.

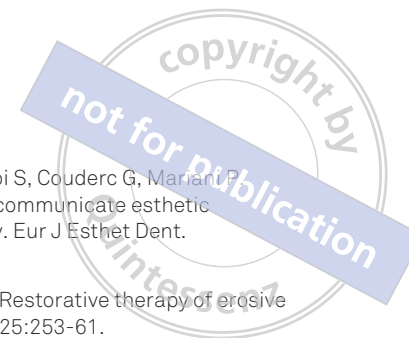Coachman C, Gürel G, Calamita M, Morimoto S, Paolucci B, Sesma N. The influence of tooth color on preparation design for laminate veneers from a minimally invasive perspective: case report. *Int J Periodontics Restorative Dent.* 2014;34(4):453-9.

Coachman C, Calamita MA, Sesma N. Dynamic Documentation of the Smile and the 2D/3D Digital Smile Design Process. *Int J Periodontics Restorative Dent.* 2017;37(2):183-93

Fasbinder DJ. CAD/CAM ceramic restorations in the operator and laboratory. *Compend Contin Educ Dent.* 2003 Aug;24(8):595-8, 600-4; quiz 605.

Gürel G. Applying foundational principles to digital technologies. Ensuring success in aesthetic dentistry. *Dent Today.* 2014 May;33(5):144,146,148.





Gürel G. Discovering the artist inside: a three-step approach to predictable aesthetic smile designs, part 1. *Dent Today*. 2013;32(5):74,76-8.

Gürel G. Discovering the artist inside: a three-step approach to predictable aesthetic smile designs, part 2. *Dent Today*. 2013;32(7):126, 128-31.

LoPresti JT, David SB. New concepts in restorative dentistry. The CEREC CAD/CAM system. *NY State Dent J*. 1994;60(9):39-42.

Omar D, Duarte C. The application of parameters for comprehensive smile esthetics by digital smile design programs: A review of literature. *Saudi Dent J*. 2018;30(1):7-12.

Rambabu T, Gayatri C, Sajjan GS, Karteek Varma PV, Srikanth V. Correlation between Dentofacial Esthetics and Mental Temperament: A Clinical Photographic Analysis Using Visagism. *Contemp Clin Dent*. 2018;9(1):83-7.

Stanley M, Paz A, Miguel I, Coachman C. Fully digital workflow, integrating dental scan, smile design and CAD-CAM: case report. *BMC Oral Health*. 2018;18(1):134.

Technik 18 | Veneers und Zahnverschleiß Prep-less-Ansatz

Abduo J. Safety of increasing vertical dimension of occlusion: a systematic review. *Quintessence Int*. 2012;43(5):369-80.

Abduo J, Lyons K. Clinical considerations for increasing occlusal vertical dimension: a review. *Aust Dent J*. 2012;57(1):2-10.

Bartlett DW, Blunt L, Smith BG. Measurement of tooth wear in patients with palatal erosion. *Br Dent J*. 1997;8:182(5):179-84.

Bartlett DW, Evans DF, Smith BG. Oral regurgitation after reflux provoking meals: a possible cause of dental erosion? *J Oral Rehabil*. 1997;24(2):102-8.

Belser U. Changement de paradigmes en prothèse conjointe. *Réal Clin*. 2010; 21(2):79-85.

Dietschi D, Argente A. A comprehensive and conservative approach for the restoration of abrasion and erosion. Part 1: concept and clinical rationale for early intervention using adhesive techniques. *Eur J Esthet Dent*. 2011;6(1):20-33.

Edelhoff D, Sorensen JA. Tooth structure removal associated with various preparation designs for anterior teeth. *J Prosthet Dent*. 2002;87(5):503-9.

Fradeani M, Barducci G, Bacherini L, Brennan M. Esthetic rehabilitation of a severely worn dentition with minimally invasive prosthetic procedures (MIPP). *Int J Periodontics Restorative Dent*. 2012;32(2):135-47.

Jaeggi T, Lussi A. Prevalence, incidence and distribution of erosion. *Monogr Oral Sci*. 2014;25:55-73. doi: 10.1159/000360973. Epub 2014 Jun 26.

Koubi S, Gürel G, Margossian P, Massihi R, Tassery H. Nouvelles perspectives dans le traitement de l'usure : les « Table Tops ». *Réalités Cliniques*. 2013;24(4):319-30.

Koubi S, Gürel G, Margossian P, Massihi R, Tassery H. A simplified approach for restoration of worn dentition using the full mock-up concept: clinical case report. *Int J Periodontics Restorative Dent*. 2018;38(2):189-97.

Koubi S, Gürel G, Margossian P, Massihi R, Tassery H. Traitement de l'usure : rôle fondamental du projet esthétique et fonctionnel. *Inf Dent* 2014;96(31):66-80.

Koubi S, Gürel G, Margossian P, Massihi R, Tassery H. Préparations postérieures à minima guidées par le mock-up dans les traitements de l'usure. *Rev Odont Stomat* 2014;43(3):231-249.

Koubi S, Gürel G, Margossian P, Massihi R, Tassery H. Aspects cliniques et biomécaniques des restaurations partielles collées dans le traitement de l'usure: les table top. *Réal Clin* 2014;25(4):327-36.

Koubi S, Gürel G, Margossian P, Massihi R, Tassery H. Le projet esthétique et fonctionnel: nouveau « GPS » de la dentisterie moderne. *Rev Int de Proth Dent* 2014;4:257-72.

Koubi S, Gürel G, Margossian P, Massihi R, Tassery H. La dentisterie guidée au service de l'usure. *Information Dentaire*. 2015;27-28(97).

Lussi A, Schaffner M, Jaeggi T. [Diagnosis of dental erosions]. *Swiss Dent J*. 2016;126(5):466-7.

Lambrechts P, Braem M, Vuylsteke-Wauters M, Vanherle G. Quantitative in vivo wear of human enamel. *J Dent Res*. 1989;68(12):1752-4.

Lussi A, Strub M, Schürch E, Schaffner M, Bürgin W, Jaeggi T. Erosive tooth wear and wedge-shaped defects in 1996 and 2006: cross-sectional surveys of Swiss army recruits. *Swiss Dent J*. 2015;125(1):13-27

Lussi A, Jaeggi T, Schaffner M. Prevention and minimally invasive treatment of erosions. *Oral Health Prev Dent*. 2004;2 Suppl 1:321-5.

Margossian P, Laborde G, Koubi S, et coll. Communication des données esthétiques faciales au laboratoire : le système Ditramax®. *Réal Clin* 2010;21(3):149-155.

Margossian P, Laborde G, Koubi S, Couderc G, Mariani P. Use of the ditramax system to communicate esthetic specifications to the laboratory. *Eur J Esthet Dent*. 2011;6(2):188-96.

Peutzfeldt A, Jaeggi T, Lussi A. Restorative therapy of erosive lesions. *Monogr Oral Sci*. 2014;25:253-61.

Smith BG, Bartlett DW, Robb ND. The prevalence, etiology and management of tooth wear in the United Kingdom. *J Prosthet Dent*. 1997;78(4):367-72.

Spreafico R. Composite resin rehabilitation of eroded dentition in a bulimic patient: a case report. *Eur J Esthet Dent*. 2010;5(1):28-48.

Vailati F, Belser U. Full month adhesive rehabilitation of a severely eroded dentition: the three-step technique. Part 1. *Eur J Esthet Dent*. 2008;3(1):30-44.

Vailati F, Belser U. Full month adhesive rehabilitation of a severely eroded dentition: the three step technique. Part 2. *Eur J Esthet Dent*. 2008;3(2):128-46.

Vailati F, Belser U. Full month adhesive rehabilitation of a severely eroded dentition: the three step technique. Part 3. *Eur J Esthet Dent*. 2008;3(3):236-57.

Vailati F, Belser U. Classification and treatment of anterior maxillary dentition affected by dental erosion: the ACE classification. *Int J Periodontics Restorative Dent*. 2010;30(6):559-71.

Wazani BE, Dodd MN, Milosevic A. The signs and symptoms of tooth wear in a referred group of patients. *Br Dent J*. 2012;213(6):E10.

Das Institut de la Facette

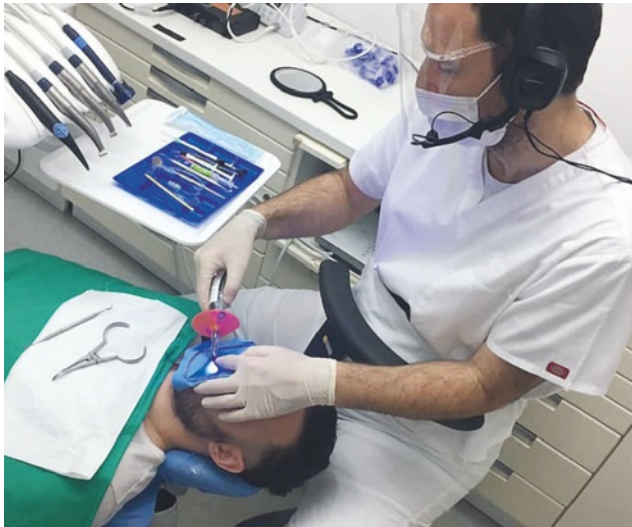IF L'Institut de la FACETTE

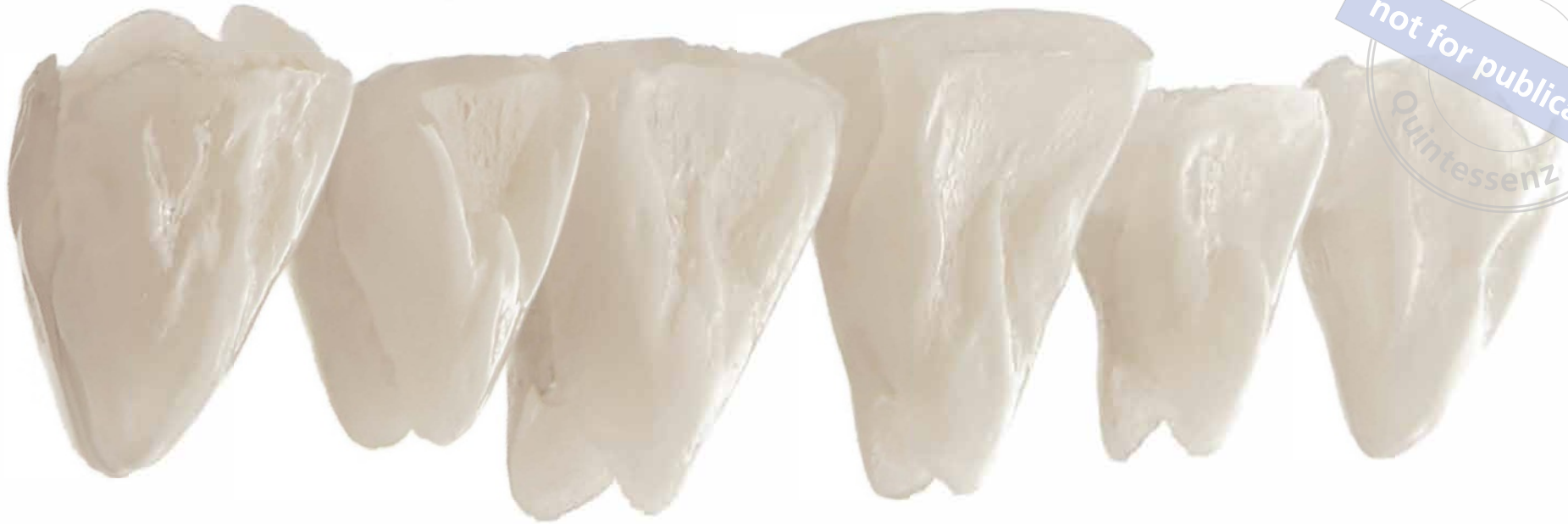Das Institut de la Facette wurde 2012 eingerichtet, um eine einzigartige Lernumgebung für Keramikveneer-Techniken anbieten zu können. Das Konzept besteht darin, durch eine Trias aus Live-Demonstration, praktischem Training und theoretischen Kursen die erforderlichen Kenntnisse und Fähigkeiten zu verankern. Behandlungen werden live durchgeführt, um die Teilnehmer voll einzubeziehen. Das Angebot umfasst drei Hauptthemen: Veneers von A bis Z im analogen Workflow, Veneers von A bis Z im digitalen Workflow und Veneers bei der Rehabilitation im Verschleißgebiss mit Anwendung des Konzept der geführten Zahnmedizin auf funktionelle Probleme.



Badra (meine „linke Hand“), Wilfrid (mein Dentalkeramiker „ohne Grenzen“) und Ghislaine (meine „rechte Hand“).







Veneers stellen heute eine vielseitige hochästhetische Versorgungsform dar und werden dem Leser in diesem Buch auf einzigartige Weise erlebbar gemacht: Neben den Grundlagen der ästhetischen und adhäsiven Zahnmedizin werden vor allem spezielle klinische Problemstellungen behandelt und Techniken vorgestellt, die unter Verwendung von Veneers zu beeindruckenden Ergebnissen führen. Jede Technik wird Schritt für Schritt beschrieben, exzellent illustriert und durch zahlreiche klinische Videos, die einfach per App oder online aufgerufen werden können, ergänzt.

Dieses Buch, geschrieben von einem der Großen seines Faches, führt den Leser ohne Kompromisse durch eine außergewöhnliche klinische Erfahrungswelt mit Behandlungsbeispielen von unterschiedlicher Komplexität, alle herausragend bebildert und auf fachlich höchstem Niveau.

ISBN: 978-3-86867-510-8



9 783868 675108

www.quintessenz.de