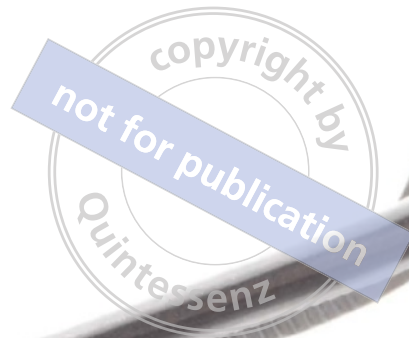



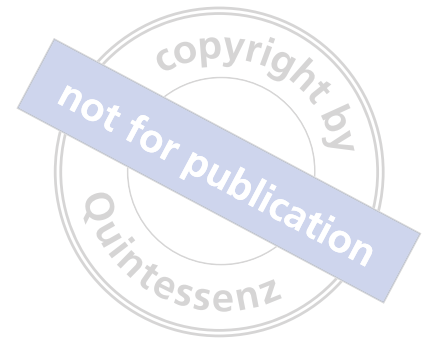Z E R O   B O N E   L O S S

Knochenerhaltende Behandlungskonzepte

TOMAS LINKEVIČIUS



ZERO BONE LOSS  
Knochenerhaltende Behandlungskonzepte



copyright by  
not for publication  
Quintessenz





copyright by  
not for publication  
Quintessen

# ZERO BONE LOSS

## Knochenerhaltende Behandlungskonzepte

**Tomas Linkevičius, DDS, Dip Pros, PhD**

Professor  
Institut für Odontologie  
Universität Vilnius  
Geschäftsführer und Gründer  
Vilnius Research Group  
Private Praxis  
Vilnius, Litauen

Mit Beiträgen von  
Algirdas Puišys, DDS, Spec Perio, PhD und Rolandas Andrijauskas, CDT, MDT

 **QUINTESSENCE PUBLISHING**

Berlin | Chicago | Tokio  
Barcelona | London | Mailand | Mexiko Stadt | Moskau | Paris | Prag | Seoul | Warschau  
*Istanbul | Peking | Sao Paulo | Zagreb*

*Für meinen Vater.*



Titel der Originalausgabe:  
Zero Bone Loss Concepts / Linkevičius  
Copyright © 2019 Quintessence Publishing Co, Inc.

**Bibliografische Informationen der Deutschen Nationalbibliothek**

Die Deutsche Nationalbibliothek verzeichnet diese Publikation in der Deutschen Nationalbibliografie; detaillierte bibliografische Daten sind im Internet über <http://dnb.ddb.de> abrufbar.



Quintessenz Verlags-GmbH  
Ifenpfad 2–4  
12107 Berlin  
[www.quintessenz.de](http://www.quintessenz.de)  
© 2021 Quintessenz Verlags-GmbH, Berlin

Dieses Werk ist urheberrechtlich geschützt. Jede Verwertung außerhalb der engen Grenzen des Urheberrechts ist ohne Zustimmung des Verlages unzulässig und strafbar. Dies gilt insbesondere für Vervielfältigungen, Übersetzungen, Mikroverfilmungen und die Einspeicherung und Verarbeitung in elektronischen Systemen.

Übersetzung: Dr. Sibylle Tönjes, Kiel  
Lektorat: Ursula Tanneberger, Berlin  
Herstellung und Reproduktionen: Quintessenz Verlags-GmbH, Berlin

ISBN: 978-3-86867-509-2  
Printed in Croatia

# INHALT



Vorwort VIII

Danksagungen X

Autoren XI

Einführung in die knochenerhaltenden Behandlungskonzepte XII

## TEIL I: Chirurgische Konzepte

1 Chirurgische Faktoren zur Stabilisierung des krestalen Knochens 3

2 Mit dem Implantatdesign zusammenhängende Faktoren 17


3 Insertionstiefe 33

4 Vertikale Weichgewebebedicke 43

5 Subkrestale Implantation 67

6 Abflachen des Alveolarkamms 83

7 Die Tentpole-Technik 91

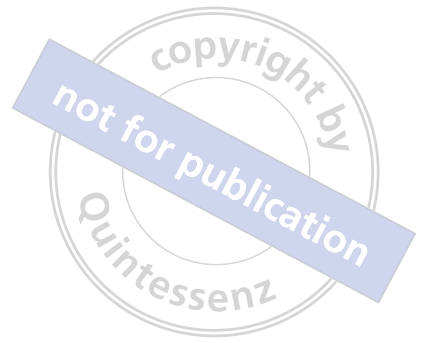



- 8 Vertikale Weichgewebeaugmentation 99
- 9 Befestigte Gewebe an dentalen Implantaten 117
- 10 Praktische Empfehlungen für das Setzen von Implantaten 127

## TEIL II: Prothetische Konzepte

- 11 Prothetische Faktoren zum Erhalt der krestalen Knochenstabilität 137
- 12 Überlegungen zu zementierten Restaurationen 141
- 13 Zementierte/verschraubte Restaurationen 165
- 14 Lösungen mit Titanbasis für festsitzende Teilrestaurationen 183



15 Abutmentoptionen 199

16 Bedeutung des Emergenzprofils 211

17 Prothetische Materialien 223

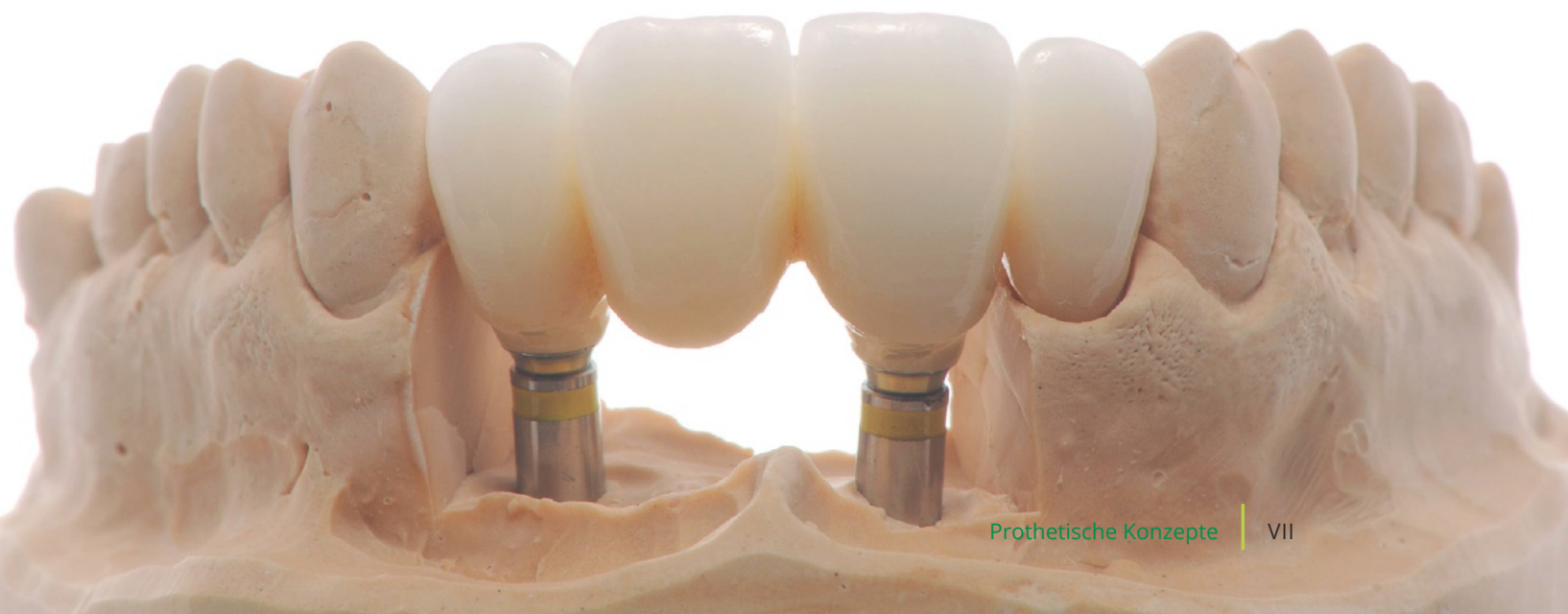18 Subgingivale Materialien 227

19 Vermeiden von „Zirkonoxidrestaurationen ohne Zirkonoxid“ 251

20 Supragingivale Materialien für implantatgetragene Restaurationen 263

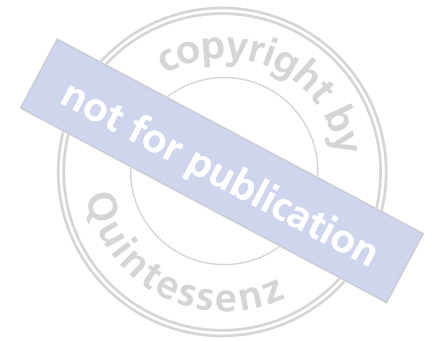Epilog 281

Stichwortverzeichnis 282





# VORWORT



Als Kind war es mein größter Traum, ein Buch zu schreiben, das auf der ganzen Welt gelesen wird. Als mir Christian Haase von Quintessence Publishing genau diese Möglichkeit eröffnete, stimmte ich deshalb ohne zu zögern zu. Natürlich wusste ich als Kind noch nicht, dass ich ein Buch über dentale Implantologie schreiben würde und keinen Abenteuerroman, aber auch das ist ein guter Einstieg. :-)

Im Rahmen dieser Veröffentlichung wurde mir wieder bewusst, wie vielseitig der Beruf des Zahnarztes ist, da er zahlreiche Gebiete in sich vereint: In zahnärztlicher Tätigkeit behandelt man Patienten, man kann ein Wissenschaftler sein, der klinische und In-vitro-Studien durchführt, ein Akademiker, der Studenten unterrichtet und ihnen bei den ersten Schritten in der Zahnheilkunde hilft, ein Referent, der auf internationalen Bühnen auftritt, oder ein Autor, der all seine Erfahrung mit diesen Aktivitäten zu Papier bringt.

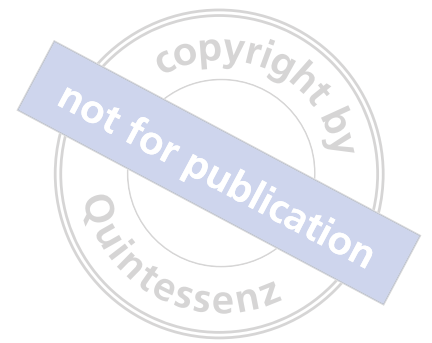Ich hatte von Anfang an eine bestimmte Vorstellung davon, wie dieses Buch werden sollte. Denn ich wollte nicht nur evidenzbasiertes Wissen aus hochwertigen Veröffentlichungen präsentieren, sondern diese Erkenntnisse auch ästhetisch ansprechend gestalten, da wissenschaftliche Fakten und Daten nicht zwangsläufig langweilig oder trocken sein müssen. Stattdessen sollten sie zum Nachlesen einladen, genau wie es hier erfolgt ist. Darüber bin ich sehr glücklich.

Vielleicht fragen Sie sich, wer dieses Buch lesen soll und ob es sich an Fachzahnärzte, Allgemeinzahnärzte oder gar Anfänger richtet, die erst einmal das Grundwissen benötigen. Diese Frage erinnert mich an ein Gespräch, das ich mit einem meiner Kursteilnehmer hatte. Er war zwar ein Fachzahnarzt und führte erfolgreich umfangreiche Knochen- und Weichgewebeaugmentationen durch, wusste aber nicht, dass die Position eines Implantats von dessen Design abhängt, was mei-

ner Ansicht nach Grundlagenwissen ist. Dieser Chirurg beobachtete bei seinen Patienten ständig einen Verlust an wertvollem periimplantärem Knochen und betrieb einen großen Aufwand, um ihn wiederherzustellen. Letztlich half ihm eine einfache Modifikation der Implantatposition, um das Problem vollständig zu lösen. Somit richtet sich dieses Buch an alle Zahnärzte, die die Stabilität des krestalen Knochens an den von ihnen gesetzten und restaurierten Implantaten verbessern wollen. Denn dieselbe Information kann – abhängig von der Person, die sie liest – als grundlegendes oder fortgeschrittenes Wissen eingestuft werden.

Dieses Buch ist insofern einzigartig, als es chirurgische und prothetische Ratschläge kombiniert: Zunächst wird darauf eingegangen, wie der krestale Knochen stabilisiert werden kann, und anschließend darauf, wie seine Stabilität aufrechterhalten wird. Damit spiegelt es mein professionelles Vorgehen wider. Ich bin von Haus aus Prothetiker und habe in den ersten 5 Jahren in meiner Praxis nur prothetische Versorgungungen angefertigt. Allerdings wurde mir recht bald klar, dass ich ohne ausreichendes chirurgisches Wissen und entsprechende Operationsfertigkeiten nicht die Ergebnisse erreichen konnte, die meine Patientinnen und Patienten verdienen.

Grundsätzlich geht es mir darum, für komplexe Probleme einfache Lösungen zu finden. Bei meiner wissenschaftlichen Tätigkeit versuche ich immer, eine einzige Frage klar zu beantworten. Beispielsweise: Wo muss der Zementrand verlaufen, damit alle Zementreste komplett entfernt werden können? Meine Studie kam zu dem Ergebnis: supragingival. Bei Forschungsarbeiten sollte immer die Zielgruppe bedacht werden: Die Ärzte, die diese Studie lesen und die Ergebnisse umsetzen werden, sollten die Forschung verstehen können. Darum enthält dieses Buch am Ende des chirurgischen Teils eine kurze Zusammenfassung und am



Ende jedes Kapitels eine Liste von Merksätzen, ähnlich denjenigen, die ich auch zum Abschluss meiner Vorlesungen gebe, um die Schlüsselpunkte des Themas zusammenzufassen.

Beim Schreiben dieses Buchs wurde mit immer deutlicherer Bewusstheit, dass sich die Behandlungskonzepte und Informationen ständig verändern und dieser Prozess niemals zu Ende ist. Die aktuellste Forschung bei Drucklegung dieses Buchs konnte natürlich nicht mehr mit aufgenommen werden. Dies lässt jedoch Raum für weitere Auflagen und bestätigt die Aussage, dass die Definition der besten Behandlung nicht für immer gültig bleibt.

Ich schließe mit einer meiner Lieblingsweisheiten, die sich schon in unzähligen Lebensbereichen bewährt hat: „Nichts ist unmöglich.“ Wenn Sie diese Konzepte umsetzen und sehen, dass sich das Knochen-niveau an den von Ihnen gesetzten Implantaten verbessert, werden auch Sie genau dasselbe sagen.

Liebe Kolleginnen und Kollegen, ich danke Ihnen dafür, dass Sie dieses Buch in Händen halten und lesen!

A handwritten signature in black ink, consisting of a large, stylized initial 'A' followed by a smaller signature.



# DANKSAGUNGEN



**E**in Buch wie dieses entsteht nicht aus dem Nichts. Seine Erstellung erfordert eine Art Reise, auf der man immer wieder viele Menschen trifft, denen man Dank schuldet.

Allen voran möchte ich meiner Frau Laura für ihre Liebe und Unterstützung danken, ebenso unseren drei Kindern, Ula, Aloyzas und Antanas. Ich bin gesegnet mit meiner Familie, die mein Leben so glücklich und erfüllend macht.

Während meines beruflichen Werdegangs hatte ich das große Glück, mit außergewöhnlichen Experten in ihren Fachgebieten zu arbeiten, die großartige Freunde und Koautoren dieses Buchs sind. Zunächst danke ich meinem Freund und Partner Dr. Algirdas Puišys, einem talentierten Parodontologen und Spezialisten der dentalen Implantologie. Algirdas und ich arbeiten seit 15 Jahren gemeinsam und nur ihm ist es zu verdanken, dass die in diesem Buch vorgestellten Operationsverfahren zur vertikalen Weichgewebeaugmentation entwickelt werden konnten. Algirdas ist es auch, der die meisten der klinischen Fälle behandelt hat. Und ich danke Rolandas Andrijauskas, einem der besten zertifizierten Zahntechniker, mit denen ich die Ehre hatte zusammenzuarbeiten. Er hat nicht nur die meisten der wunderschönen Keramikrestorationen und bewundernswerten Bilder in großem Format für dieses Buch angefertigt, sondern auch das Polierverfahren für Zirkonoxid perfektioniert, einen der zentralen prothetischen Aspekte der knochenerhaltenden Behandlungskonzepte.

Im Laufe meines Lebens hatte ich viele ausgezeichnete Lehrer, von denen ich Professor Peter Apse aus Riga, Lettland, hervorheben möchte. Er war mein Doktorvater bei meiner Promotion über die vertikale Weichgewebebedicke, die ich 2009 an der Rīga Stradiņš University, Lettland, verteidigte. Ich danke Prof. Apse dafür, dass er mich als jungen Weiterbildungsassistenten der zahnmedizinischen Prothetik unter seine Fittiche genommen und mir geholfen hat, zu dem wissenschaftlich orientierten Zahnarzt zu werden, der ich heute bin.

Außerdem danke ich Dr. Marius Steigmann aus Heidelberg, den ich später in meiner Karriere kennengelernt habe, für all seine Ratschläge, vor allem aber für den Vorschlag, meine gesamte Forschung zusammenzutragen. Daraus entstand schlussendlich der erste praxisnahe Kurs der knochenerhaltenden Behandlungskonzepte und nun dieses Buch.

Dr. Stephen Chu aus New York spielte bei der Entwicklung meiner Konzepte eine wichtige Rolle, die ihm vermutlich gar nicht bewusst ist. Er war einer der ersten international bekannten Referenten, der meine Arbeit anerkannt und mich gerade dann unterstützt hat, als ich Zweifel an der Zuverlässigkeit meiner Untersuchungen hatte.

Schließlich möchte ich allen jungen Wissenschaftskollegen der Vilnius Research Group danken, dem privaten Forschungszentrum, das ich inzwischen betreue und das mit Sicherheit auch weiterhin bahnbrechende Daten hervorbringen wird.

# AUTOREN



Algirdas Puišys, DDS, Spec Perio, PhD

Vilnius Implantology Center  
Vilnius Research Group  
Vilnius, Lithuania

Rolandas Andrijauskas, CDT, MDT

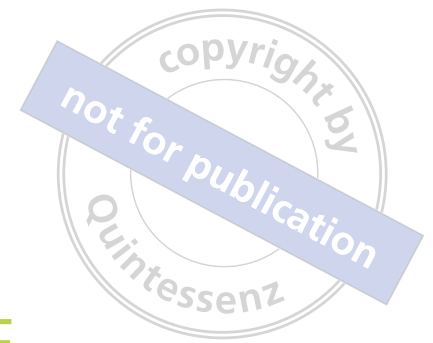Founder  
MasterLab Dental Innovation and Research Center  
Vilnius, Lithuania



Algirdas Puišys (*links*), Tomas Linkevičius (*Mitte*) und Rolandas Andrijauskas (*rechts*).



# EINFÜHRUNG IN DIE KNOCHENERHALTENDEN BEHANDLUNGSKONZEPTE



Ich beginne mit den ersten Fragen, die ich auch in meinen Kursen und Vorträgen stelle: Stellen Sie an den Implantaten, die Sie setzen und restaurieren, einen krestalen Knochenverlust fest? Sind Sie hier, weil Sie verstehen wollen, warum das manchmal passiert? Die meisten Kolleginnen und Kollegen, mit denen ich spreche, bejahen diese Fragen: An vielen der von ihnen gesetzten Implantate zeigt sich ein gewisser Knochenverlust. Es handelt sich einfach um ein wichtiges Problem, das in jeder Praxis beobachtet werden kann. Allerdings muss ein krestaler Knochenverlust nicht zwangsläufig auftreten. Aus diesem Gedanken heraus entwickelte ich knochenerhaltende Behandlungskonzepte, also Protokolle, die den Status „kein Knochenverlust“ erreichen.

Kein Knochenverlust. Das ist möglich, und zwar nicht nur Monate nach der prothetischen Versorgung, sondern auch Jahre nach Abschluss der Behandlung. Abbildung 1 zeigt einen außergewöhnlichen Fall mit genau den Ergebnissen, die wir immer anstreben. Die Fragen dazu sind klar: Warum war die Behandlung in diesem Fall so erfolgreich? Was können wir tun, um solche herausragenden Ergebnisse zu erzielen?

Letztere Frage möchte ich mit diesem Buch beantworten, und zwar mithilfe von Konzepten aus zwei Bereichen: der klinischen Praxis und der wissenschaftlichen Forschung, die allerdings für sich genommen jeweils gewissen Einschränkungen unterliegen.

## Klinische Praxis

In vielen Büchern werden sehr erfolgreiche klinische Ergebnisse präsentiert, die aber oft nur auf den Erfahrungen der Autorinnen oder Autoren beruhen. Die Ergebnisse sind zwar großartig, wenn aber nur ein einzelner Praktiker sie beschreibt, heißt das nicht, dass

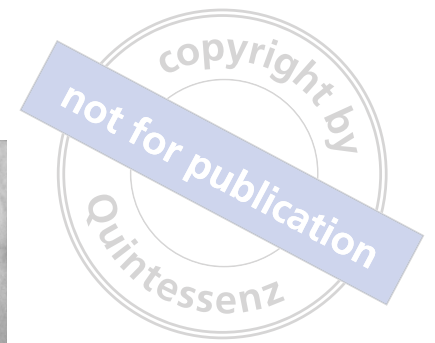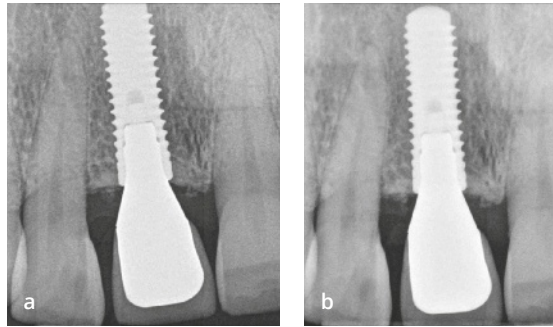
die Leser ähnliche Ergebnisse erreichen werden. Als Erklärung hört man dann meist nur: „Bei mir funktioniert es.“ Die Leser versuchen den Ergebnissen nachzueifern, und lassen sich von suboptimalen Ergebnissen entmutigen. Meistens geben sich die Leser oder Kursteilnehmer selbst die Schuld und zweifeln an ihrer Fähigkeit, moderne Behandlungsverfahren durchzuführen. Unter Referenten gibt es dafür den Begriff *geschönte Forschung*. Dabei schaffen es nur die guten Ergebnisse in den Vortrag, Komplikationen und andere Erfahrungen kommen in der Darstellung des Gesamtbilds nicht mehr vor.

## Wissenschaftliche Forschung

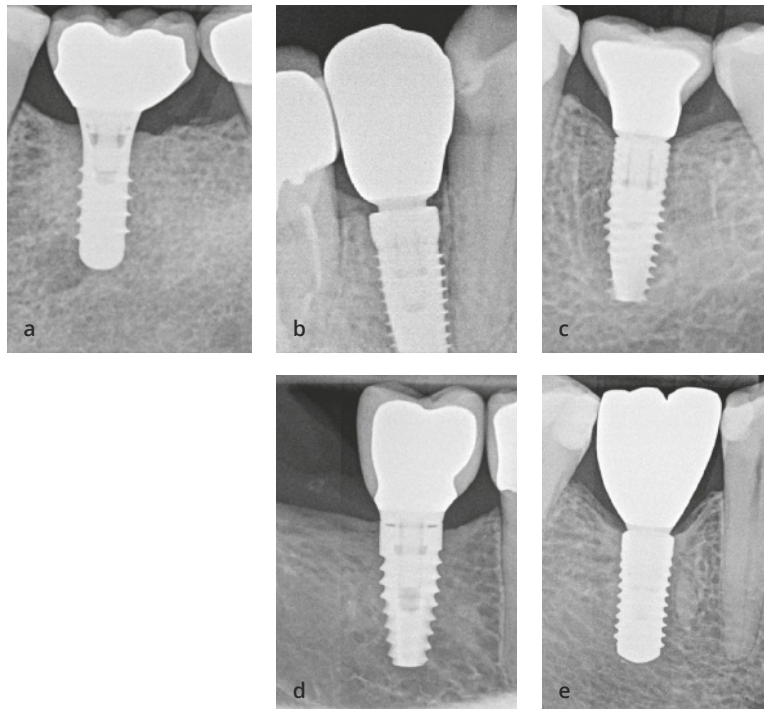
Oft wird die strenge Wissenschaft von der klinischen Welt nicht so recht ernst genommen, weil sie als zu abgehoben oder einfach als langweilig betrachtet wird. Ideal ist natürlich eine evidenzbasierte dentale Implantologie, die jedoch nur selten erreicht wird, weil es tatsächlich sehr schwierig ist, klinische Studien korrekt und ohne Bias durchzuführen. Weitere Probleme sind die immer strengeren ethischen Vorgaben und die zunehmend fehlende Bereitschaft der Patienten, an einer klinischen Studie teilzunehmen. All dies zusammen genommen erschwert es, die Zustimmung von Ethikkommissionen zu bekommen und klinische Studien durchzuführen. Mittlerweile ist die schlimmstmögliche Situation entstanden, in der Wissenschaftler und Kliniker einander zunehmend mit Misstrauen begegnen. Daher lassen sich tatsächliche Erfolge nur mit Behandlungsverfahren erzielen, die auf klinischer Evidenz beruhen und mit entsprechender Logik und technischen Fähigkeiten durchgeführt werden.



**Abb. 1** (a) Oberkieferimplantat im Jahr 2013. (b) Derselbe Patient im Jahr 2018.



**Abb. 2** Knochenerhaltende Behandlungskonzepte mit verschiedenen Implantaten. (a) Straumann-Tissue-Level-Implantat (Fa. Straumann). (b) Conelog-Implantat (Fa. Camlog Biotechnologies). (c) V3-Implantat (Fa. MIS Implants Technologies). (d) Fa. BioHorizons: Tapered-Implantat. (e) Fa. Straumann: Bone-Level-Implantat.



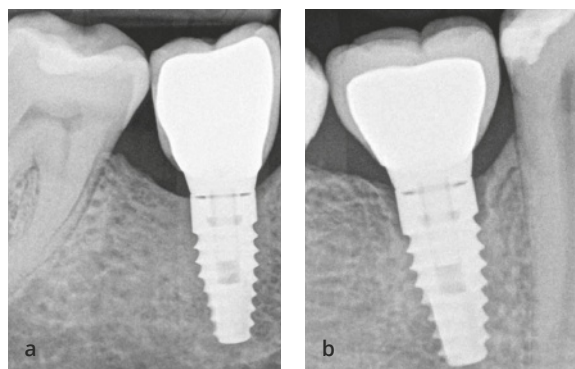
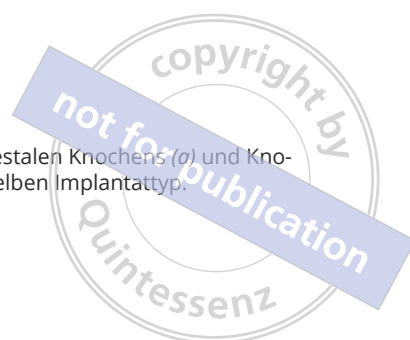## Zusammenführung von Wissenschaft und Klinik

In diesem Buch sollen Wissenschaft und Klinik zusammengeführt werden. Damit erhält der Praktiker genau das, was er benötigt, nämlich klinische Verfahren, die durch solide klinische Evidenz gestützt sind. Das war der Grundgedanke bei der Entwicklung der Knochenerhaltende Behandlungskonzepte.

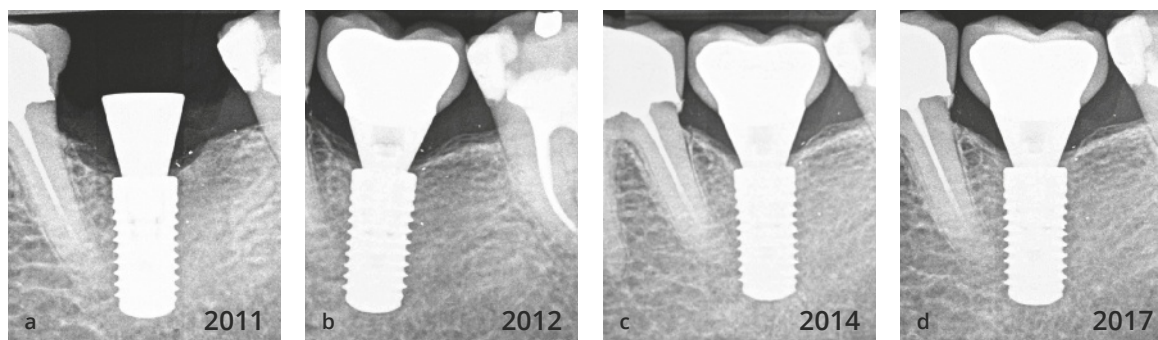
Einmal äußerte ein Kollege, dass es unmöglich sei, Implantate zu setzen, ohne dass ein gewisser Knochenverlust eintreten werde. Dem habe ich natürlich zugestimmt, aber ich erklärte weiter, dass wir unser Bestes

geben müssen, um den Knochenverlust abzustellen. Dabei machen wir große Fortschritte, denn in einer der Studien wurde ein krestaler Knochenverlust von nur 0,2 mm ermittelt – das ist fast Null!

Ich bin fest davon überzeugt, dass sich der Knochen mithilfe verschiedener Implantatsysteme, Implantatoberflächen, Implantat-Abutment-Verbindungen und prothetischer Lösungen stabilisieren lässt (Abb. 2). Dies ist sogar mit oder ohne Platform-Switching möglich. Für eine erfolgreiche Behandlung müssen jedoch auch die chirurgischen und prothetischen Aspekte sowie die biologischen und mechanischen Grundlagen der implantologischen Behandlung bekannt sein. Mit jedem der Implantatsysteme können sowohl erfolgrei-



**Abb. 3** Stabilität des krestalen Knochens (a) und Knochenverlust (b) bei demselben Implantattyp.



**Abb. 4** Langzeitbeobachtung (7 Jahre) eines Implantats, das nach einem Behandlungskonzept ohne Knochenverlust gesetzt und restauriert wurde. (a) Vor der Restauration im Jahr 2011. (b) Implantat mit Restauration im Jahr 2012. (c) Implantatstatus 3 Jahre nach der Behandlung im Jahr 2014. (d) Im Jahr 2017 ist ein Knochenzuwachs am Implantat erkennbar.

che als auch erfolglose Behandlungen durchgeführt werden (Abb. 3). Daher kann das Implantatdesign nicht der einzige Faktor sein, der zur krestalen Knochenstabilität beiträgt. Mit fast jedem Implantatsystem lässt sich ein Zustand ganz ohne Knochenverlust erreichen, aber manche Systeme sind etwas arbeitsintensiver und setzen mehr Fachwissen voraus als andere. Der Behandler muss mit dem gewählten Implantatsystem, einschließlich der spezifischen Stärken und Einschränkungen, gut vertraut sein. Dies ist der Weg zum Erfolg (Abb. 4).

Das Ergebnis einer implantologischen Behandlung hängt von der Stabilität des krestalen Knochens ab, die als Schlüsselfaktor bestimmt, ob eine Behandlung zu einem Erfolg oder Misserfolg wird. Daher zielen alle in diesem Buch vorgestellten Techniken und Konzepte darauf ab, die Intaktheit des Knochens zu bewahren. Dabei werden nicht nur die wichtigsten Einflussfaktoren der Knochenstabilität ermittelt, sondern es wird dargestellt, wie die vielen Faktoren zusammenwirken und wie dieses Zusammenwirken die Knochenstabilität beeinflusst.

Die vorgestellten Techniken und Konzepte werden jeweils von wissenschaftlichen Studien gestützt, von denen die überwiegende Mehrzahl klinische Studien sind. Gemeinsam haben mein Team und ich in vielen hochangesehenen zahnmedizinischen Fachzeitschriften mehr als 20 Artikel veröffentlicht, z. B. in *The International Journal of Oral and Maxillofacial Implants*, *Clinical Oral Implants Research* und *The International Journal of Periodontics and Restorative Dentistry* (Tab. 1). Die klinischen und Laborverfahren, die wir anwenden und empfehlen, basieren auf klinischer Evidenz. Wir bauen also nicht nur auf unsere eigenen klinischen Erfahrungen, sondern unsere Protokolle basieren auf wissenschaftlichen Erkenntnissen. Indem wir Wissenschaft und Praxis zusammenführen, machen wir dieses Buch und seine Konzepte zu etwas Besonderem. Außergewöhnlich für alle in diesem Buch beschriebenen Fälle ist weiterhin, dass alle klinischen und In-vitro-Studien in einer privaten Praxis durchgeführt wurden. Üblicherweise finden klinische Studien an Universitäten statt, aber mein Team entwickelte ein spezielles System, das die Praxis

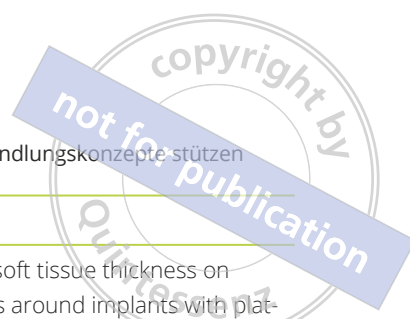

**Tabelle 1** Liste der veröffentlichten Studien, die knochenerhaltende Behandlungskonzepte stützen

<b>Autoren</b>	<b>Jahr</b>	<b>Zeitschrift</b>	<b>Titel</b>
Linkevičius und Apse	2008	<i>Stomatologija</i>	Biologic width around implants. An evidence-based review
Linkevičius und Apse	2008	<i>The International Journal of Oral and Maxillofacial Implants</i>	Influence of abutment material on stability of periimplant tissues: A systematic review
Linkevičius et al.	2008	<i>Stomatologija</i>	Veneer fracture in implant-supported metal ceramic restorations. Part I: Overall success rate and impact of occlusal guidance
Linkevičius et al.	2009	<i>Stomatologija</i>	Reaction of crestal bone around implants depending on mucosal tissue thickness. A 1-year prospective clinical study
Linkevičius et al.	2009	<i>The International Journal of Oral and Maxillofacial Implants</i>	The influence of soft tissue thickness on crestal bone changes around implants: A 1-year prospective controlled clinical trial
Linkevičius et al.	2010	<i>The Journal of Oral and Maxillofacial Surgery</i>	Influence of thin mucosal tissues on crestal bone stability around implants with platform switching: A 1-year pilot study
Linkevičius et al.	2011	<i>The Journal of Prosthetic Dentistry</i>	A technique for making impressions of deeply placed implants
Linkevičius et al.	2011	<i>Clinical Oral Implants Research</i>	The influence of margin location on the amount of undetected cement excess after delivery of cement-retained implant restorations
Sicilia et al.	2012	<i>Clinical Oral Implants Research</i>	Computer-guided implant therapy and soft- and hard-tissue aspects. The Third EAO Consensus Conference 2012
Linkevičius et al.	2012	<i>The Journal of Prosthetic Dentistry</i>	The influence of implant placement depth and impression material on the stability of an open tray impression coping
Linkevičius et al.	2013	<i>Clinical Oral Implants Research</i>	Does residual cement around implant-supported restorations cause peri-implant disease? A retrospective case analysis
Linkevičius et al.	2013	<i>Clinical Oral Implants Research</i>	The influence of the cementation margin position on the amount of undetected cement. A prospective clinical study
Linkevičius et al.	2015	<i>Clinical Implant Dentistry and Related Research</i>	Clinical factors influencing removal of the cement excess in implant-supported restorations
Linkevičius et al.	2015	<i>Clinical Implant Dentistry and Related Research</i>	Crestal bone stability around implants with horizontally matching connection after soft tissue thickening: A prospective clinical trial







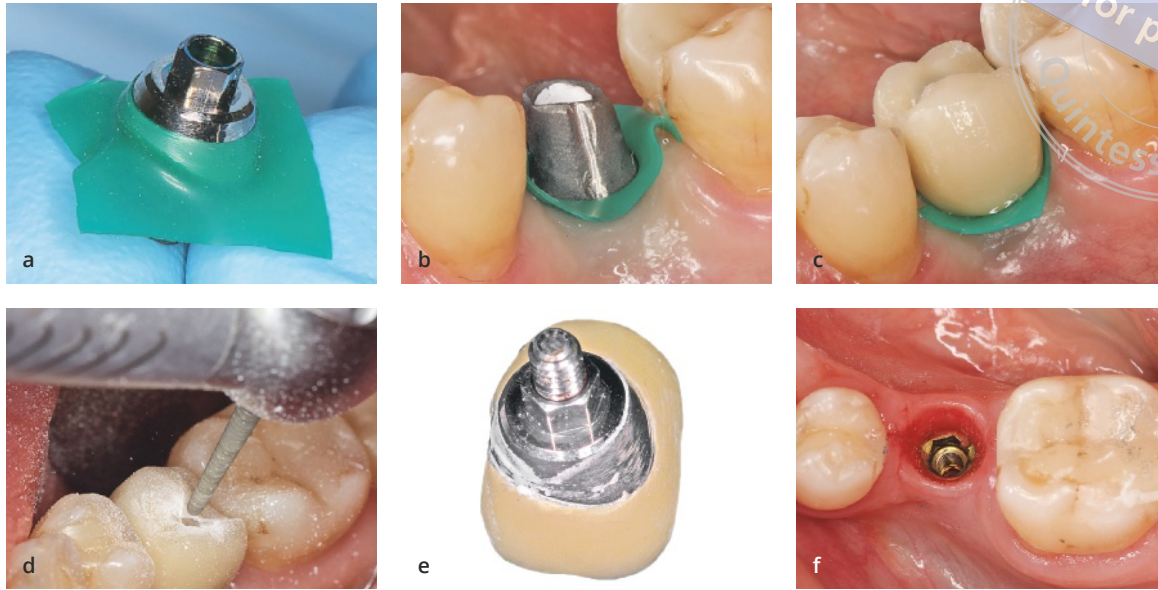
**Tabelle 1** (Fortsetzung) Liste der veröffentlichten Studien, die knochenerhaltende Behandlungskonzepte stützen

Autoren	Jahr	Zeitschrift	Titel
Linkevičius et al.	2015	<i>Clinical Implant Dentistry and Related Research</i>	Influence of vertical soft tissue thickness on crestal bone changes around implants with platform switching: A comparative clinical study
Sicilia et al.	2015	<i>Clinical Oral Implants Research</i>	Long-term stability of peri-implant tissues after bone or soft tissue augmentation. Effect of zirconia or titanium abutments on peri-implant soft tissues. Summary and consensus statements. The 4th EAO Consensus Conference 2015
Linkevičius et al.	2015	<i>Clinical Oral Implants Research</i>	Radiological comparison of laser-microtextured and platform-switched implants in thin mucosal biotype
Linkevičius und Vaitelis	2015	<i>Clinical Oral Implants Research</i>	The effect of zirconia or titanium as abutment material on soft peri-implant tissues: A systematic review and meta-analysis
Algirdas Puišys und Linkevičius	2015	<i>Clinical Oral Implants Research</i>	The influence of mucosal tissue thickening on crestal bone stability around bone-level implants. A prospective controlled clinical trial
Algirdas Puišys et al.	2015	<i>Clinical Oral Implants Research</i>	The use of acellular dermal matrix membrane for vertical soft tissue augmentation during submerged implant placement: A case series
Linkevičius	2017	<i>The International Journal of Periodontics and Restorative Dentistry</i>	The novel design of zirconium oxide-based screw retained restorations, maximizing exposure of zirconia to soft peri-implant tissues: Clinical report after 3 years of follow-up
Linkevičius et al.	2018	<i>Clinical Oral Implants Research</i>	Influence of titanium base, lithium disilicate restoration and vertical soft tissue thickness on bone stability around triangular-shaped implants: A prospective clinical trial
Linkevičius et al.	2019	<i>The Journal of Prosthetic Dentistry</i>	Retention of zirconia copings over smooth and airborne-particle-abraded titanium bases with different resin cements

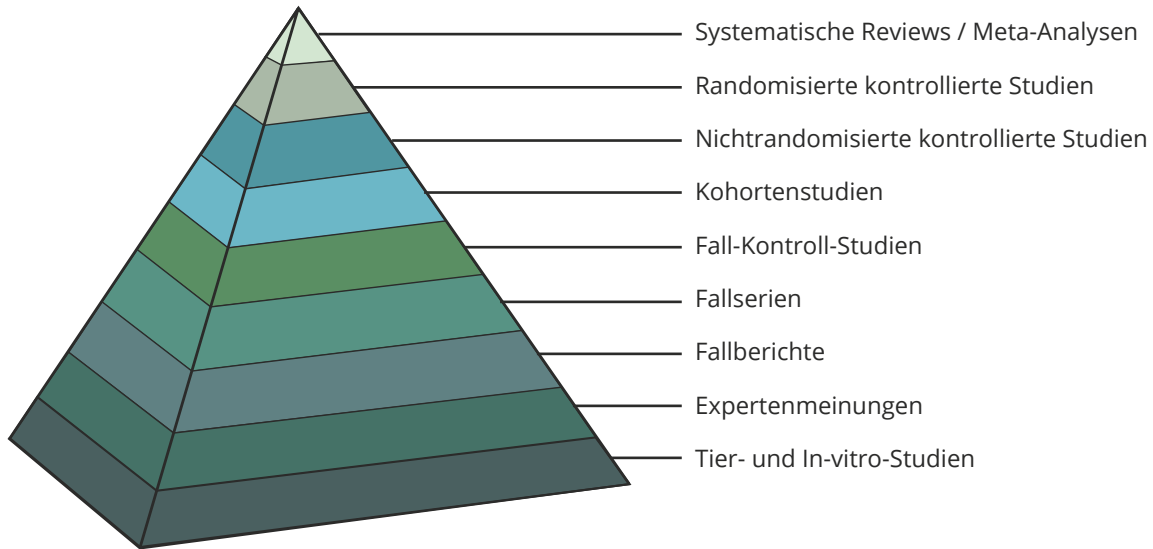
mit den Universitäten verbindet und unter enger Führung zur Wissensvermehrung bei der dentalen Implantologie beiträgt.

Ich möchte betonen, dass dieses Buch nicht nur auf klinischen Befunden und Fallberichten basiert, sondern sich überwiegend auf kontrollierte klinische und sorgfältig geplante In-vitro-Studien stützt. Sich nur auf Einzelfallberichte zu berufen, kann recht gefährlich

sein. So wird in Einzelfallberichten der Einsatz von Kofferdam als sichere Option zur Reduktion von Zementresten empfohlen<sup>2</sup>. Eine kontrollierte klinische Studie kam jedoch zu genau entgegengesetzten Ergebnissen<sup>3</sup>. Im Jahr 2011 entwickelten und veröffentlichten wir eine einfache und zuverlässige Technik zur Evaluation von Zementresten nach der Zementierung<sup>4</sup>. Bei dieser Technik wird eine Krone mit einem



**Abb. 5** Kofferdam kann Zementreste in der klinischen Praxis nicht zuverlässig verhindern. (a und b) Implantat mit Abutment und Kofferdam. (c) Die Krone wird zementiert. (d) Kofferdam und Krone werden entfernt. (e) Zementrest auf der Oberfläche, der Kontakt mit den periimplantären Geweben hat. (f) In den periimplantären Geweben finden sich keine Zementreste.



**Abb. 6** Die Evidenzhierarchie. Wichtig ist, dass sich Expertenmeinungen und Fallberichte lediglich auf den Plätzen acht und sieben befinden.

Zugangslöcher in der Okklusalfäche einzementiert, das mit Komposit verschlossen wird, damit der Zement während der Zementierung nicht hineingelangt und die Restauration gemeinsam mit dem Abutment entfernt werden kann. Bei der Durchführung dieser Tech-

nik stellen wir fest, dass Kofferdam Zementreste nicht verhindern kann (Abb. 5).

Dies unterstreicht die Tatsache, dass Fallberichte subjektiv sind und den Meinungen der Autoren ähneln, was bei der Teilnahme an Kursen, dem Besuch

von Vorträgen und dem Lesen von Lehrbüchern bedacht werden muss. Wichtig ist letztlich das Evidenzniveau, das von In-vitro- bis hin zu randomisierten Studien reicht (Abb. 6). Das niedrigste Evidenzniveau haben Tierstudien und In-vitro-Studien, deren Ergebnisse daher nicht direkt auf die klinische Praxis übertragen werden können. Manche Experimente können nur an Tieren durchgeführt werden, aber dabei muss eben berücksichtigt werden, dass beispielsweise die Heilung bei Hunden acht Mal schneller voranschreitet als bei Menschen. Somit sollten die Ergebnisse von Studien am Hundemodell immer als bestmögliches Szenario betrachtet werden. Oft ist jedoch zu beobachten, dass Tierstudien herangezogen werden, um klinische Protokolle zu stützen, und das ist verkehrt. In-vivo-Studien sollten nur dann als Anhalt herangezogen werden, wenn noch keine klinischen Studien vorliegen. Als Beispiel dafür dient die pharmazeutische Industrie. Würden Sie ein Medikament anwenden, das nur an Tieren getestet und niemals klinisch evaluiert wurde? Selbstverständlich nicht, und deswegen ist immer auf die Evidenzhierarchie zu achten. Auch Fallberichte haben darin ihren Platz. Ein einfacher Fallbericht kann zwar wichtiger sein als eine strikte Tierstudie, aber wir können uns beim klinischen Vorgehen nicht nur auf Behandlungsfälle stützen. Daher ist die Abwägung von Evidenz wichtig und Fallberichte dienen als Ausgangspunkt beim Aufbau der wissenschaftlichen Begründung eines Konzepts.

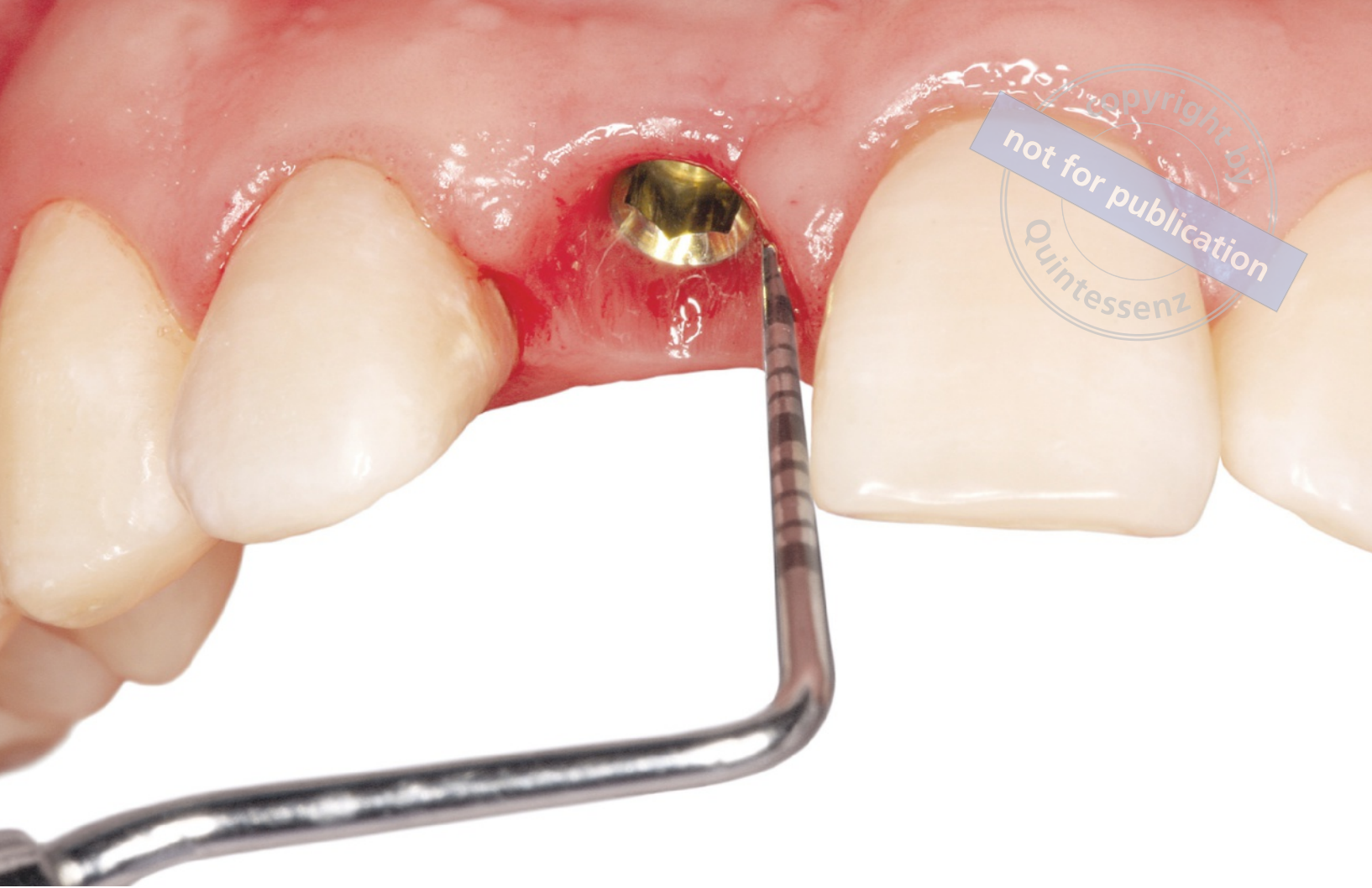Zusammenfassend besteht unser Grundkonzept also darin, wissenschaftliche Evidenz und solide klinische Logik gegeneinander abzuwägen, um den Patientinnen und Patienten das bestmögliche Behandlungsergebnis zu ermöglichen.

## Aufbau des Buchs

Dieses Buch besteht aus zwei Teilen: Chirurgie und Prothetik. Dieser Aufbau ist der realen klinischen Behandlung nachempfunden, da zunächst die Implantation und anschließend die prothetische Restauration erfolgt. Im chirurgischen Teil wird erklärt, wie ein stabiler krestaler Knochen erzeugt wird. Hierbei sind verschiedene Faktoren wichtig, wie die vertikale Weichgewebedicke, das Implantatniveau, die Position des polierten Implantathalses sowie die Art der Implantat-Abutment-Verbindung. Allerdings bleiben die ausgezeichneten chirurgischen Ergebnisse nicht lange erhalten, wenn das Implantat nicht mit einer korrekten Restauration versorgt wird. Daher werden die prothetischen Konzepte, die die Stabilität des periimplantären krestalen Knochens erhalten, hier ebenfalls vorgestellt (Teil II).


## Literatur

1. Linkevičius T, Puišys A, Steigmann M, Vindašiūtė E, Linkevičienė L. Influence of vertical soft tissue thickness on crestal bone changes around implants with platform switching: A comparative clinical study. *Clin Implant Dent Relat Res* 2015;17:1228–1236.
2. Seo CW, Seo JM. A technique for minimizing subgingival residual cement by using rubber dam for cement-retained implant crowns. *J Prosthet Dent* 2017;117:327–328.
3. Andrijauskas P, Alkimavičius J, Zukauskas S, Linkevičius T. Clinical effectiveness of rubber dam and gingival displacement cord with copy abutment on reducing residual cement for cement-retained implant crowns. *Clin Oral Implants Res* 2018;29(suppl 17):77.
4. Linkevičius T, Vindašiūtė E, Puišys A, Pečiulienė V. The influence of margin location on the amount of undetected cement excess after delivery of cement-retained implant restorations. *Clin Oral Implants Res* 2011;22:1379–1384.



TEIL I

CHIRURGISCHE  
KONZEPTE



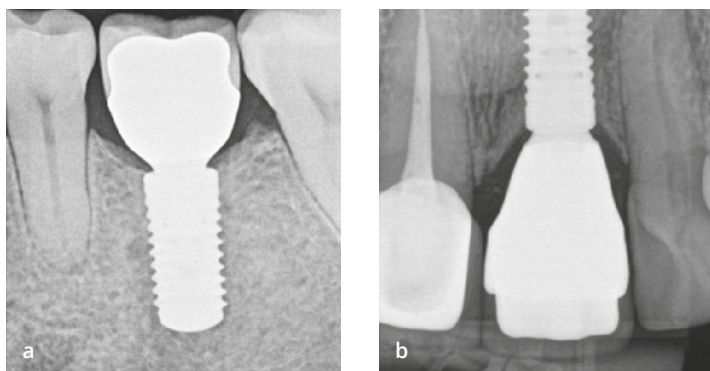
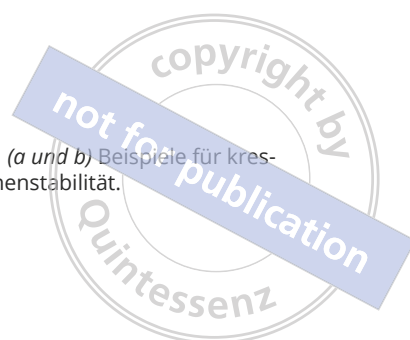# CHIRURGISCHE FAKTOREN ZUR STABILISIERUNG DES KRESTALEN KNOCHENS

## Krestaler Knochenverlust

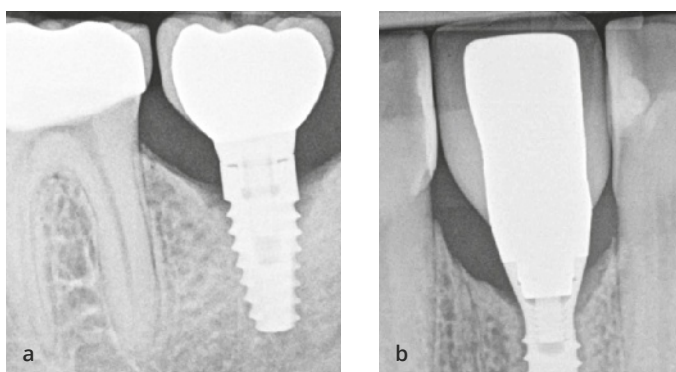
Die Bedeutung der krestalen Knochenstabilität an Implantaten für den Erfolg und die langfristige Bewährung des Behandlungsergebnisses kann nicht genug betont werden. Am besten lässt sich der Erfolg der Behandlung mittels Röntgen überprüfen. Die Röntgenaufnahmen in Abbildung 1-1 zeigen eine ideale Behandlung, deren hohe Qualität deutlich wird und sicherlich auf gute Therapieentscheidungen zurückzuführen ist. Es besteht allgemein Übereinstimmung darüber, dass ein stabiler Knochen mit einem jährlichen Remodeling von weniger als 0,2 mm eine langfristig erfolgreiche implantologische Behandlung anzeigt, genauso wie eine fehlende Blutung beim Sondieren und eine Sondierungstiefe von höchstens 5 bis 7 mm<sup>1</sup>. Fehlt jedoch stabiler Knochen, kann es zu Problemen kommen, sodass der Behandler nicht sicher vorhersagen kann, ob das Implantat für längere Zeit stabil bleiben wird (Abb. 1-2).

Der krestale Knochenverlust gehört schon so lange zu einer Implantatbehandlung, dass er zur Norm geworden ist und sogar in verschiedene Formen eingeteilt wurde. So ist der *frühe krestale Knochenverlust* definiert als eine Knochenresorption am Implantatthals, die zwischen dem Zeitpunkt der Implantation und einjähriger Belastung stattfindet. Diese Definition basiert höchst-





**Abb. 1-1** (a und b) Beispiele für krestale Knochenstabilität.



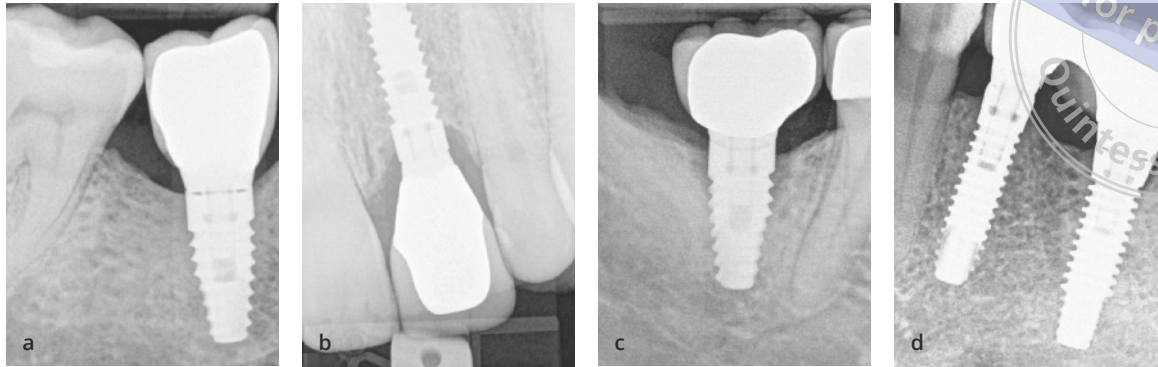
**Abb. 1-2** (a und b) Beispiele für krestalen Knochenverlust.

wahrscheinlich auf den 1986 von Albrektsson et al.<sup>2</sup> vorgeschlagenen Erfolgskriterien für Implantate, gemäß derer ein Knochenverlust von 1,5 mm innerhalb des ersten Jahres nach der Implantatbelastung als Erfolg gewertet werden kann, sofern der jährliche Knochenverlust später höchstens 0,2 mm beträgt. Entwickelt wurde dieses Konzept anhand von Beobachtungen mit den ursprünglichen Bränemark-Implantaten. Die heute verwendeten Implantate haben jedoch weitaus bessere Designs und Oberflächen, die den Erfolg und die Knochenstabilität erhöhen. Daher wurden die allgemein anerkannten Erfolgskriterien in einigen aktuellen Studien, in denen festgestellt wurde, dass Implantate nach einjähriger funktioneller Belastung einen geringeren Knochenverlust aufweisen können<sup>3,4</sup>, infrage gestellt. Für Implantate mit einem Mikrogewinde am Implantathals und konischer Implantat-Abutment-Verbindung ist nach 12 Monaten Belastung mit einem Knochenverlust von nur 0,33 bis 0,56 mm zu rechnen.

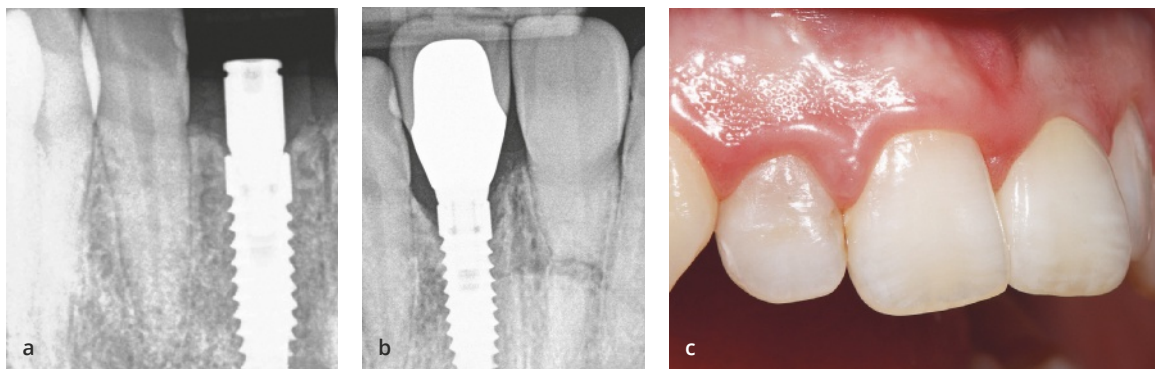
Gelegentlich wird der frühe krestale Knochenverlust in der zahnmedizinischen Literatur als untertassen-, krater- oder grubenförmig bezeichnet, um sein typisches Erscheinungsbild auf Röntgenaufnahmen zu beschreiben. Diese Form des Knochenverlusts galt

früher als natürliches und unvermeidbares Ergebnis des biologischen Remodelings und der Unterschiede in der Knochenfestigkeit. Als Beitragsfaktor wurde ein Okklusionstrauma vorgeschlagen. Wenn jedoch eine funktionelle okklusale Belastung eine konstante Überlastung im Bereich des Implantathals erzeugt, bleibt unklar, warum der Knochenverlust nach einiger Zeit zum Stehen kommt und nicht bis zum kompletten Implantatversagen fortschreitet. Ein Erklärungsversuch für dieses Phänomen geht davon aus, dass der Knochen zu Beginn der prothetischen Belastung weniger dicht ist und empfindlicher auf Belastungen reagiert, sodass eine Überlastung und damit eine Knochenresorption verursacht werden. Während des ersten Jahres mit funktioneller Belastung reift der Knochen jedoch und wird dichter. Daher sind die Okklusalkräfte, die zum initialen krestalen Knochenverlust geführt haben, nicht mehr stark genug, um eine weitere Knochenresorption auszulösen. Trotz der ständigen Innovation und Entwicklung neuer effektiver Techniken und Materialien sieht sich der Zahnarzt aber auch heute noch mit dem Problem des Knochenverlusts konfrontiert.

Der Autor ist davon überzeugt, dass die herkömmlichen Standards der dentalen Implantologie, nach



**Abb. 1-3** Verschiedene Reaktionen des krestalen Knochens auf dentale Implantate. (a) Kein Knochenverlust. (b) Stabiles Remodeling. (c) Progredienter Knochenverlust. (d) Knochenwachstum.



**Abb. 1-4** Beispiele für stabiles krestales Knochenremodeling. (a) Knocheniveau vor der Entwicklung der biologischen Breite. (b) Stabile Knochenposition mit Exposition des Implantathalses ohne Gefährdung des Implantatüberlebens. (c) In diesem Fall hatte das stabile Knochenremodeling keine Folgen für die Ästhetik.

denen ein Knochenverlust von 1 mm als normal gilt, nicht mehr zutreffend sind. Tatsächlich gibt es verschiedene Reaktionen des Knochens auf Implantate, wie (Abb. 1-3):

- kein Knochenverlust;
- stabiles Remodeling;
- progredienter Knochenverlust;
- Entmineralisierung und Remineralisierung des Knochens;
- Kortikalisierung;
- Knochenwachstum.

## Kein Knochenverlust

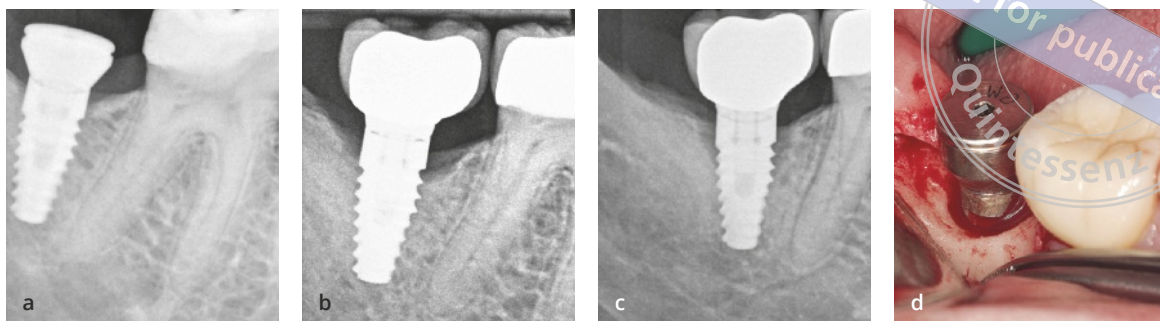
Kein Knochenverlust (*Zero Bone Loss*) oder krestale Knochenstabilität sind dadurch gekennzeichnet, dass der Knochen – unabhängig von der Ursache – nicht zurückgegangen ist oder resorbiert wurde. Der Autor hat sich dafür entschieden, dies als *Zero Bone Loss* anstatt von *No Bone Loss* zu bezeichnen, um dem

Zahnarzt das anzustrebende Ziel klar vor Augen zu führen.

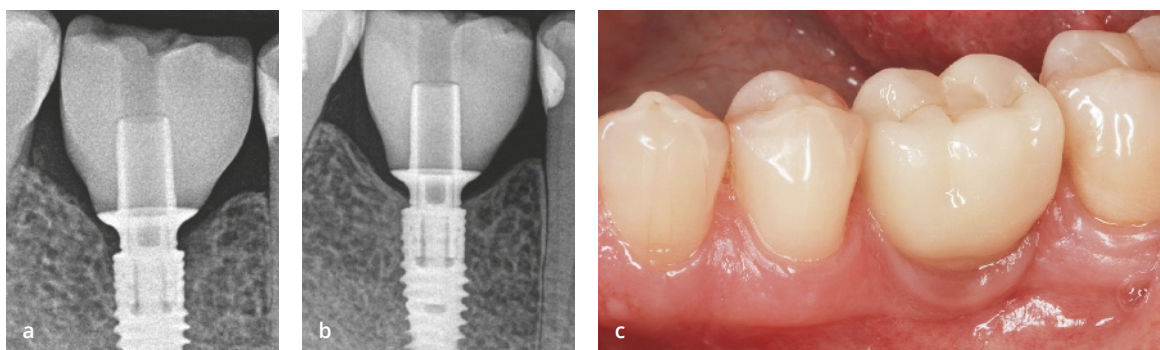
## Stabiles Remodeling

Als stabiles Remodeling wird ein gewisser Knochenverlust bezeichnet, der nach einiger Zeit zum Stillstand kommt und von biologischen oder mechanischen Faktoren ausgelöst wird. Die betroffenen Implantate sind in der Regel stabil und der Knochenverlust gefährdet die Implantatfunktion nicht (Abb. 1-4). Trotzdem wäre es besser, ein geringeres Knocheniveau zu vermeiden, zumal der stabile Knochenverlust für einige Zeit bestehen kann, sodass eine anaerobe Umgebung entsteht, die schwer zu behandeln ist. Falls ein Patient plötzlich eine parodontale Infektion hat oder die Oralhygiene nicht mehr gut durchführen kann, neigt ein Implantat mit stabilem Remodeling später eher zu einer weiteren Knochenresorption als ein Implantat ganz ohne Knochenverlust. Der Knochen an Implantaten mit stabilem

copyright by  
not for publication  
Quintessenz



**Abb. 1-5** (a) Knochenniveau nach Implantation. (b) Knochenposition unmittelbar nach dem Einsetzen der Versorgung. (c) Nach einem Jahr ist die Hälfte des Implantats nicht mehr von Knochen bedeckt. (d) Da sich im Knochen ein Krater gebildet hat, muss das Implantat entfernt werden.



**Abb. 1-6** Remineralisierung des krestalen Knochens an Implantaten (V3, Fa. MIS Implants Technologies). (a) Am Tag der Implantation. (b und c) Nach einem Jahr.

Remodeling hat damit in der Zukunft eher das Risiko einer unerwarteten Resorption. Da sich diese Resorption ohne eine Intervention nicht aufhalten lässt, gefährdet sie das Behandlungsergebnis insgesamt. Wird ein Behandlungskonzept ohne Knochenverlust gewählt, ist die Wahrscheinlichkeit einer Periimplantitis am geringsten.

## Progredienter Knochenverlust

Wenn aus einem stabilen Knochenremodeling ein kontinuierlicher Knochenverlust wird, spricht man von einem progredienten Knochenverlust, einer Veränderung des krestalen Knochens, die das funktionelle und ästhetische Behandlungsergebnis gefährdet. Es ist jedoch nicht vorhersagbar, ob das Remodeling zum Stillstand kommt oder fortschreitet. Sofern der Knochenverlust nicht aufgehalten wird, können weitreichende Probleme auftreten, wie eine Periimplantitis oder sogar ein Implantatverlust (Abb. 1-5).

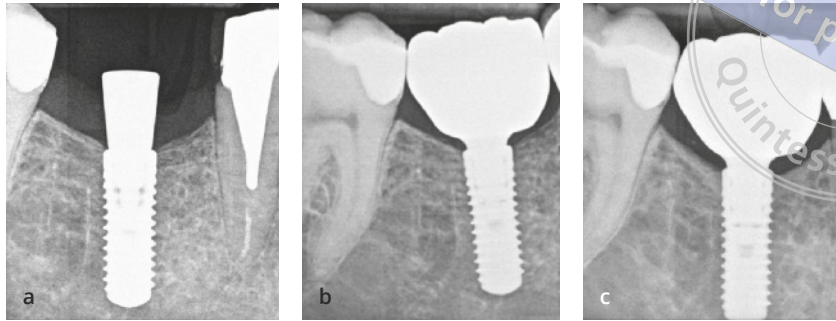
## Entmineralisierung und Remineralisierung des Knochens

Krestaler Knochen verhält sich in den verschiedenen Stadien von Heilung und Entwicklung unterschiedlich. In manchen Situationen kann es zu einer Remineralisierung oder Entmineralisierung von Knochen kommen (Abb. 1-6). Die Mineralisierung von Knochen kann über die Zeit zu- oder abnehmen, wenn Mineralstoffe in die organische Knochenmatrix einwandern oder sie verlassen. Der genaue Grund dafür ist unbekannt. Daher beruht der krestale Knochenverlust nicht immer auf einer Resorption von Knochengewebe; manchmal manifestiert sich eine entmineralisierte organische Matrix als Knochenverlust. Zum Nachweis des Knochenverlusts werden zweidimensionale Röntgenaufnahmen angefertigt, auf denen der entmineralisierte Knochen als Knochenresorption zu erkennen ist. Okklusionstraumen im Bereich der Zähne mit Verbreiterung des Parodontalligaments ähneln im Röntgen oft einem Knochenverlust am Alveolarkamm. Sobald das Trauma eliminiert wurde,

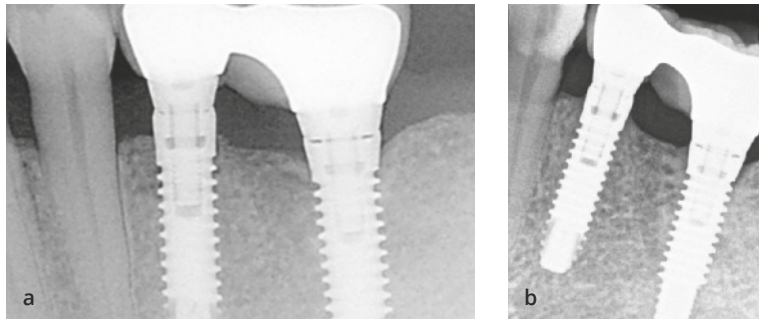




**Abb. 1-7** Radiologische Darstellung der Kortikalisierung. (a) Normale Kortikalisplatte nach der Implantation. (b) Diese Platte wird medial nach der Belastung dicker. (c) Kortikalisierung und Verdickung der Platte nach dreijähriger Belastung.



**Abb. 1-8** (a und b) Im Lauf der Zeit wächst immer mehr Knochen um den Rand des Implantats. Was allerdings genau bei diesem Prozess geschieht, ist unbekannt. Mesiodistal am Implantat im Prämolarenbereich sowie mesial am Implantat im Molarenbereich ist ein vertikaler Knochengewinn zu erkennen.



normalisiert sich der Raum des Parodontalligaments jedoch wieder.

Dies lässt sich mit der Remineralisierung des alveolären Knochens am Zahn vergleichen. Rosling et al.<sup>5</sup> zeigten, dass die Knochenregeneration bei Patienten mit konstant optimaler Mundhygiene in den Taschen unter dem Knochen stattfindet. Sobald Infektionen und Reizungen entfernt werden, remineralisiert die organische Knochenmatrix. Dies kann auch an Implantaten ohne Platform-Switching geschehen. Klinische Beobachtungen legen nahe, dass nach Abschluss der prothetischen Phase und in reizfreien Geweben eine Umgebung geschaffen wird, die für die Remineralisierung von Knochen günstig ist<sup>6</sup>.

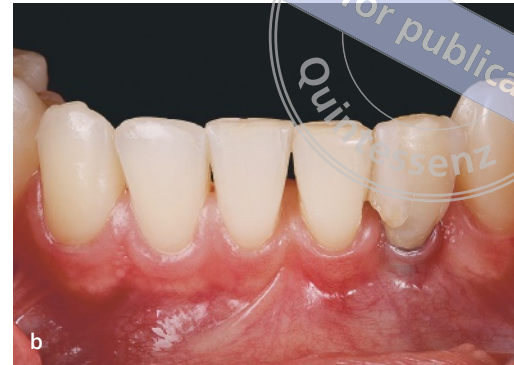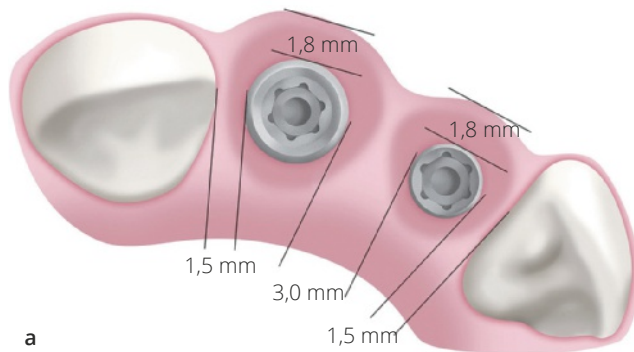
## Kortikalisierung

Bei der Kortikalisierung verdichtet oder mineralisiert sich die Kortikalisplatte des Alveolarknochens. Auf den Röntgenaufnahmen in Abbildung 1-7 ist zu erkennen, dass die Kortikalisplatte im Lauf der Zeit unter Belastung immer weißer und höher wird. Der Grund dafür ist nicht genau bekannt, eine mögliche Erklärung liefert das Modell von Frost (Mechanostat), wonach eine leichte Überlastung des Knochens dessen Masse erhöht. Dieser Prozess ähnelt dem vertikalen Knochenwachstum, manifestiert sich aber mit einer Vergrößerung und Verstärkung der kortikalen Mine-

ralisationszonen. Sie findet auch statt, wenn die Kortikalis des Alveolarkamms entfernt und ein Implantat nur in Spongiosa gesetzt wurde. Die Integration des Implantats wird durch diesen Prozess nicht gefährdet. Manche stufen ihn sogar als günstig ein, weil die Spongiosa stärker durchblutet ist. Aufgrund der Mineralisierung der äußeren Spongiosaschicht kommt es zur angestrebten Kortikalisierung.

## Knochenwachstum

Bislang gibt es keine klinischen Studien, um einen vorhersagbaren Prozess zu belegen, mit dem nach dem Setzen eines Implantats und dessen restaurativer Versorgung ein Knochenwachstum erzielt wird. Allerdings wurde die Hypothese aufgestellt, dass eine konstante Implantatbelastung das Knochenwachstum stimuliert, da die Kraft vom Implantat auf den Knochen übertragen wird. Das Implantat hat im Knochen einen Spielraum von bis zu 10 µm. Diese Mikrobewegungen stimulieren den Knochen und lösen vermutlich sein Wachstum aus. Vertikales Wachstum lässt sich durch die Ossifikation von Periost oder Bindegewebe erklären, das sich direkt auf der Knochenfläche befindet (Abb. 1-8). Knochenremineralisierung und Knochenwachstum sind vielversprechend, da sie zeigen, dass selbst bei krestalem Knochenverlust über die Zeit eine gewisse Verbesserung möglich ist.



**Abb. 1-9** (a) Der horizontale Knochenverlust kann bei schmalen Knochen eine vertikale Komponente aufweisen, die zu einem Kollaps der vestibulären Gewebe führt. (b) Auffallend ist die Grauverfärbung der Weichgewebe an der Restauration als Zeichen eines krestalen Knochenverlusts und dünnerer Gewebe.

## Bedeutung von stabilem Knochen

Obwohl die Bedeutung der Knochenstabilität für manche Kliniker auf der Hand liegt, lohnt es sich trotzdem, die Begründung dafür zu betrachten: Die krestale Knochenstabilität ist vor allem deswegen wichtig, weil sie die Implantatfunktion sicherstellt. Daher sollte ein Knochenverlust grundsätzlich verhindert werden. Schließlich spiegelt die periimplantäre krestale Knochenstabilität die Fähigkeiten und Therapieentscheidungen derjenigen Behandler wider, die an der Implantation und Restauration beteiligt waren.

Aus der Literatur ist ersichtlich, dass der frühe krestale Knochenverlust die Osseointegration von Implantaten in der Regel nicht gefährdet. In manchen Fällen, wie bei dünner periimplantärer Kortikalis, kurzen Implantaten oder einer großen ästhetischen Herausforderung, werden das Überleben und der Erfolg des Implantats stark durch das Vorhandensein oder Fehlen von krestalem Knochen beeinflusst<sup>7</sup>. Die (kurzfristige) Primärstabilität und die Langzeitstabilität von Implantaten hängen entscheidend vom krestalen Knochen ab. Die Primärstabilität ist der Schlüssel für die Osseointegration, da gut beschrieben und belegt ist, dass sie den Übergang zur Sekundärstabilität sicherstellt, die durch die biologische Verflechtung von Knochen und Implantatoberfläche gekennzeichnet ist<sup>8</sup>. Auch bei der Restauration und funktionellen Belastung des Implantats ist ausreichend vorhandener krestaler Knochen einer der wichtigsten Faktoren, um einen Erfolg langfristig sicherzustellen. In mehreren

Studien wurde mittels Finite-Elemente-Analyse gezeigt, dass in der Kortikalis beim Einwirken axialer und lateraler physiologischer Kräfte auf das Implantat hohe Spitzenbelastungen auftreten<sup>9-12</sup>.

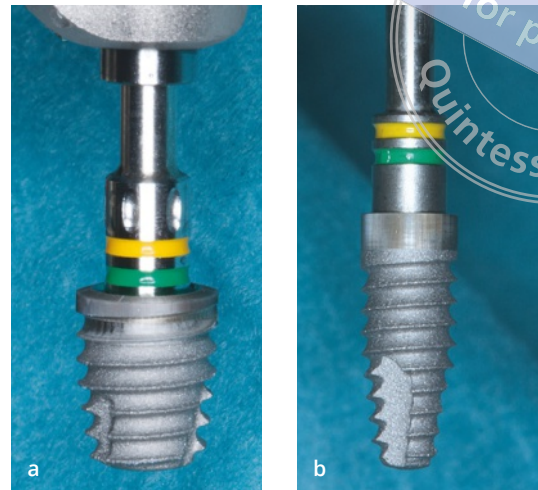
Natürlich sollte der Zahnarzt grundsätzlich eine Knochenstabilität anstreben, aber es gibt zwei Situationen, in denen das Knochenniveau so stabil wie nur möglich sein sollte: (1) bei Implantaten im ästhetischen Bereich und (2) bei kurzen Implantaten.

## Implantate im ästhetischen Bereich

Ein stabiles Niveau der periimplantären Mukosa hängt überwiegend von der Höhe des darunterliegenden Knochens ab. Die Migration der marginalen periimplantären Mukosa durch einen marginalen Knochenverlust hat vor allem im Frontzahnbereich erhebliche Auswirkungen auf die Ästhetik der Restauration. Eine periimplantäre Mukosarezession, die infolge eines krestalen Knochenverlusts auftreten kann, legt den Kronenrand frei und verursacht eine Weichgeweberezession und einen Papillenverlust<sup>13</sup>. Dies ist abhängig von der Knochenbreite, da bei einer horizontalen Resorption des krestalen Knochens auch die vertikale Knochenhöhe verloren geht (Abb. 1-9).

Bei einer vertikalen Resorption des krestalen Knochens bilden die Knochenveränderungen ein kreisförmiges Muster um das Implantat. Dadurch verändert sich im Rahmen des Knochenremodelings der faciale Knochen. Bei sehr breitem Knochen entsteht am

**Abb. 1-10** Ein krestaler Knochenverlust ist an kurzen Implantaten riskanter als an längeren, da jeder fehlende Millimeter einem größeren Anteil des Knochen-Implantat-Kontakts entspricht, der verloren gegangen ist. Beim Vergleich des kurzen Implantats (a) mit einem Implantat mit Standardlänge (b) ist der Unterschied des potenziellen Knochen-Implantat-Kontakts zu erkennen.



Implantat ein sogenannter Krater, wobei die äußere faciale Wand unversehrt bleibt. Ist der Knochen schmal, geht jedoch auch die faciale Wand verloren.

Der krestale Knochenverlust kann die Position der mesialen und distalen Papille sowie Niveau und Kontur der Weichgewebe beeinflussen. Dies alles sind Komponenten des Pink Esthetic Score zur objektiven Beurteilung des ästhetischen Behandlungsergebnisses. Bei einem niedrigen Score, wie er bei Knochenverlust zu erwarten ist, sind Restaurationen nicht ästhetisch, was die Patienten eher unzufrieden macht<sup>14</sup>. Da viele Autoren im ersten Jahr der funktionellen Belastung einen Mukosarückgang an implantatgetragenen Restaurationen beobachtet haben, wurde empfohlen, Implantate im Frontzahnbereich für mindestens 6 Monate mit provisorischen Kronen zu restaurieren.

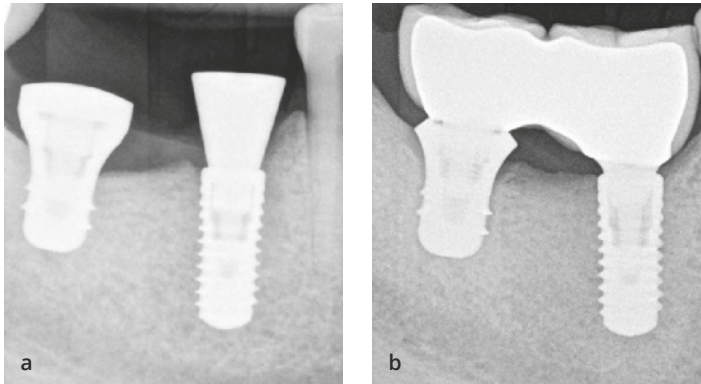
Dies alles zeigt deutlich, dass die Knochenstabilität der Schlüssel für ein gutes ästhetisches Ergebnis war und ist. Die korrekte dreidimensionale Ausrichtung der Implantate ist allerdings für ein ausgezeichnetes ästhetisches Ergebnis ebenso wichtig wie krestale Knochenstabilität<sup>15</sup>.

## Kurze Implantate

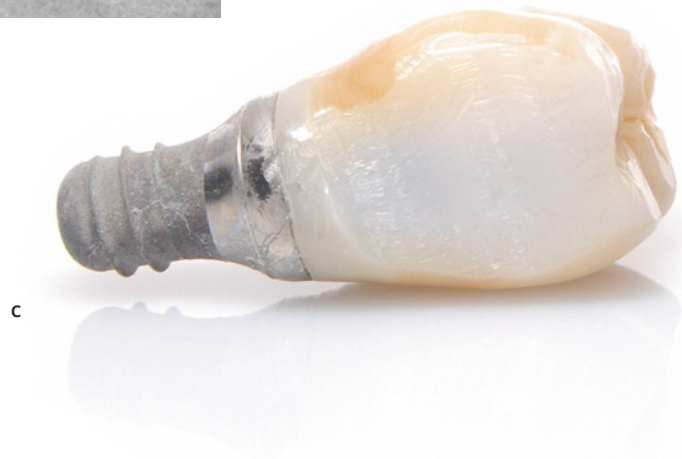Die zweite Situation, in der die krestale Knochenstabilität besonders wichtig ist, sind kurze Implantate. Kurze Implantate (mit einer Länge von 4,0 bis 7,5 mm) erreichen nach 5 bis 10 Jahren mit 98,3 % eine gute Überlebensrate und können daher problemlos bei reduzierter Alveolarkammhöhe im Seitenzahnbereich verwendet werden, um die Implantatbehandlung zu vereinfachen<sup>16</sup>.

Damit die reduzierte Implantatoberfläche ausgeglichen wird, besitzen sie einen größeren Durchmesser. Obwohl der Knochenverlust an kurzen Implantaten nicht stärker ausfällt als an Implantaten mit Standardlänge, verlieren sie einen größeren Anteil des Knochen-Implantat-Kontakts als Implantate mit Standardlänge (Abb. 1-10), was sich auf die Langzeitergebnisse auswirken kann<sup>17</sup>. Tritt beispielsweise an einem 4 mm langen Implantat ein Knochenverlust von 1,5 mm auf, würde es zwar weiterhin die vorab definierten Erfolgskriterien erfüllen, aber fast 50 % seiner osseointegrierten Oberfläche verlieren, sodass es vermutlich als Misserfolg zu betrachten ist. Kurze Implantate neigen somit zwar nicht zu einem stärkeren krestalen Knochenverlust, aber der Knochenverlust ist bei ihnen gefährlicher, da durch die Knochenresorption ein größerer Anteil des Knochen-Implantat-Kontakts verloren geht.

Selbst wenn sich das Implantat in dem vorgenannten Beispiel nicht komplett vom Knochen löst, liegt das Kronen-Implantat-Verhältnis höher als 2:1, wodurch das Risiko für prothetische und biologische Komplikationen steigt (Abb. 1-11). Das Kronen-Implantat-Verhältnis ist zwar nicht so wichtig wie das Kronen-Wurzel-Verhältnis, wenn es aber einen sinnvollen Wert übersteigt, kommt es zu mechanischen Komplikationen (z. B. Schraubenlockerung). Schließlich können kurze Implantate durch den krestalen Knochenverlust aus dem Knochen herausbrechen. Dies ist ein klassisches Beispiel dafür, wie der krestale Knochenverlust das Kronen-Implantat-Verhältnis so stark verändert, dass das Komplikationsrisiko steigt, während der Knochenverlust an längeren Implantaten die Situation weniger dramatisch beeinflusst.



**Abb. 1-11** Klinisches Beispiel: Der initiale krestale Knochenverlust ist bei kurzen Implantaten gefährlicher. (a) Ein kurzes 4,8×6-mm-Implantat und ein 3,3×10-mm-Implantat mit etwa der gleichen Knochen-Implantat-Kontaktfläche (28 mm<sup>2</sup> versus 33 mm<sup>2</sup>) sind vollständig integriert. (b) Am kurzen Implantat besteht ein Knochenverlust, nicht aber an dem längeren Implantat. (c) Das Kronen-Implantat-Verhältnis dieses Implantatmisserfolgs beträgt 2:1.



## Faktoren, die zum krestalen Knochenverlust führen

Aus wissenschaftlicher Sicht ist das Verständnis der pathogenen Mechanismen des krestalen Knochenverlusts von Bedeutung. Für das Phänomen des frühen krestalen Knochenverlusts wurden viele Erklärungen vorgeschlagen, wie Überlastung, Mikrospalte, ein polierter Implantathals usw.<sup>6,16,17</sup>. Die Stabilität des krestalen Knochens wird jedoch weiterhin kontrovers beurteilt. Die Besprechung aller Faktoren, die zum Knochenverlust führen, würde den Rahmen dieses Buchs sprengen. Daher wird hier nur auf die Faktoren eingegangen, die für eine Behandlung ohne Knochenverlust wichtig sind und zu folgenden Kategorien gehören:

- vom Operateur abhängige Faktoren;
- Fehldiagnosen oder das Fehlen diagnostischer Faktoren;
- Faktoren, die den Knochenverlust auf Null reduzieren.

## Vom Operateur abhängige Faktoren

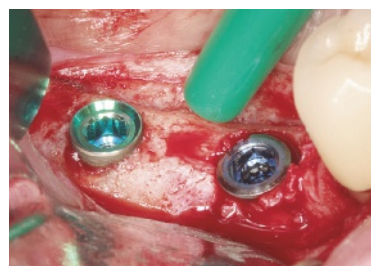
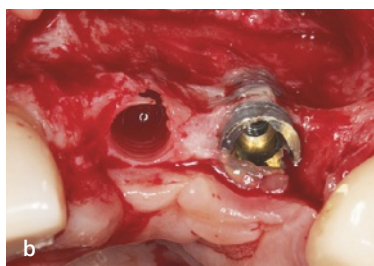
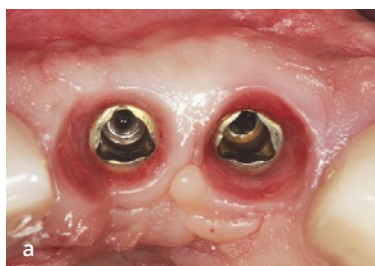Vom Operateur abhängige Faktoren oder seine technischen Fähigkeiten sind wichtig, weil eine fehlerhafte Durchführung der Operation (z. B. nicht korrekte Implantatposition, Operationstrauma, Exposition des Implantats, ungenügender interimplantärer Abstand) zum Knochenverlust führt (Kasten 1-1 und Abb. 1-12). Selbst bei idealen klinischen Bedingungen kann eine mangelhafte Durchführung zu ungünstigen Ergebnissen führen. Üblicherweise vermindert sich der vom Operateur ausgelöste Knochenverlust im Lauf der Zeit, weil er immer mehr Erfahrungen sammelt.

Zu dieser Gruppe von Faktoren gehört auch die Kompetenz des Operators beim Einsatz des gewählten Implantatsystems. So kommt es für gewöhnlich bei der Erstverwendung eines Implantatsystems zur Knochenkompression, die auch weiterhin als einer der wichtigsten Auslöser des frühen Knochenverlusts gilt. Man geht davon aus, dass beim Setzen des Implantats



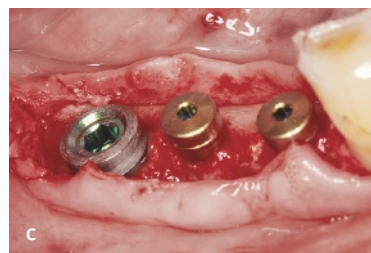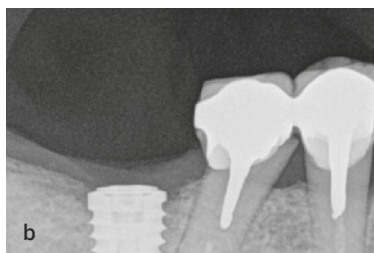
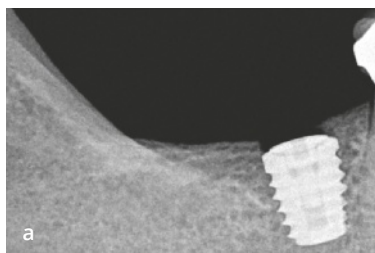
**Kasten 1-1** Vom Operateur abhängige Faktoren mit Einfluss auf Knochenstabilität und -verlust

- Implantatausrichtung
- Dünner Knochen
- Komplikationen bei der Augmentation
- Operationstrauma
- Interimplantärer Abstand
- Belastungsprotokoll
- Eindrehmoment
- Trauma
- Überlastung
- Ungenügender Implantat-Zahn-Abstand
- Falsches Bohrprotokoll
- Nahttechnik
- Immobile Lappen
- Bukkale Position



**Abb. 1-12** Nicht korrekte dreidimensionale Position des Implantats. (a) Die Weichgewebe maskieren die Position des Implantats, das zu weit bukkal gesetzt wurde. (b) Bukkale Exposition des Implantats.

**Abb. 1-13** Die chirurgische Knochenkompression des mesialen Implantats kann zum Knochenverlust führen. Der Implantathals ist verbreitert und dadurch stark komprimierend.

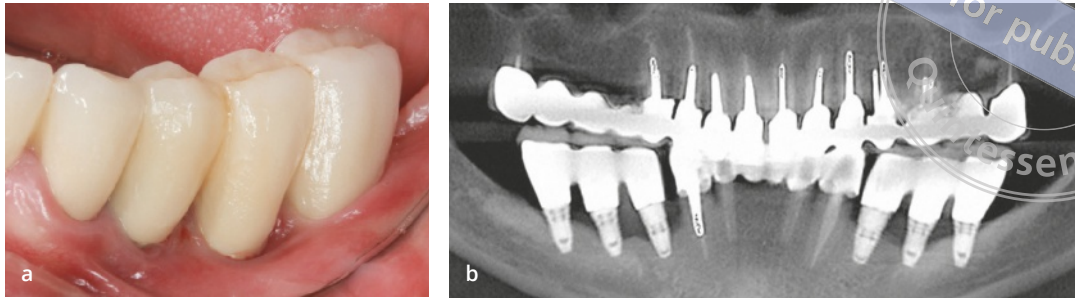


**Abb. 1-14** Klassisches Beispiel eines Knochenverlusts aufgrund der Kompression. (a) Das Implantat im Unterkiefer mit Abdeckschraube. (b) Nach zweimonatiger Heilung und vor der Freilegung des Implantats besteht bereits ein krestaler Knochenverlust. (c) Beim zweiten Eingriff besteht ein starker Knochenverlust.

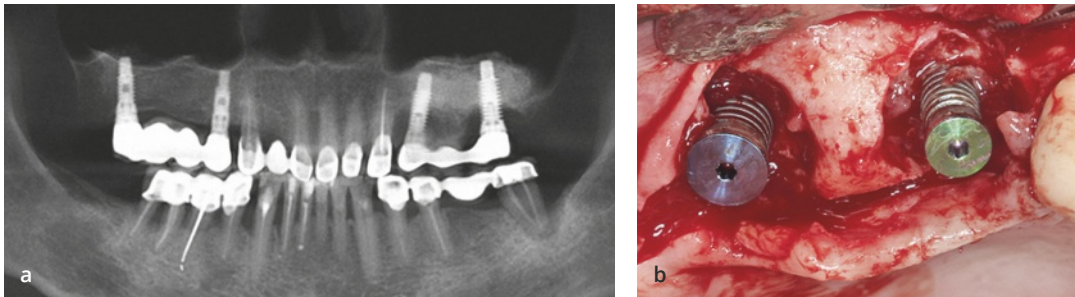
in sehr festen Knochen (Typ 1) Wärme entsteht und es zu einem deutlichen Knochenverlust kommt. Dieser Knochenverlust muss von anderen Formen der Knochenresorption unterschieden werden, da er bereits vor dem Einsetzen der Einheilkappe auftritt. Wird ein Implantat beispielsweise mit einem zu hohen Eindrehmoment gesetzt, sodass es zur Knochenkompression kommt, wird der Knochen nach der Implantation resorbiert, obwohl das Implantat mit Weichgewebe bedeckt und nicht exponiert ist (Abb. 1-13 und 1-14).

## Einfluss von Fehldiagnosen

Eine weitere Gruppe von Faktoren mit Einfluss auf die krestale Knochenstabilität hängt mit Fehldiagnosen zusammen. Sofern beim Patienten bestimmte Krankheiten vorliegen, die nicht oder nur unzureichend behandelt wurden, ist eine periimplantäre Knochenresorption die Folge. Selbst wenn der Behandler ausgezeichnete Operationsfähigkeiten hat, sind dann die Ergebnisse ungenügend. Zu diesen Faktoren gehören



**Abb. 1-15** (a) Bei fehlender befestigter Gingiva an Implantaten sind die periimplantären Gewebe mobil. (b) Die Folge ist ein Knochenverlust.



**Abb. 1-16** (a und b) Eine unbehandelte Parodontitis prädisponiert den Bereich – unabhängig von anderen Faktoren, die zum Knochenremodeling beitragen –, für einen ausgedehnten krestalen Knochenverlust.

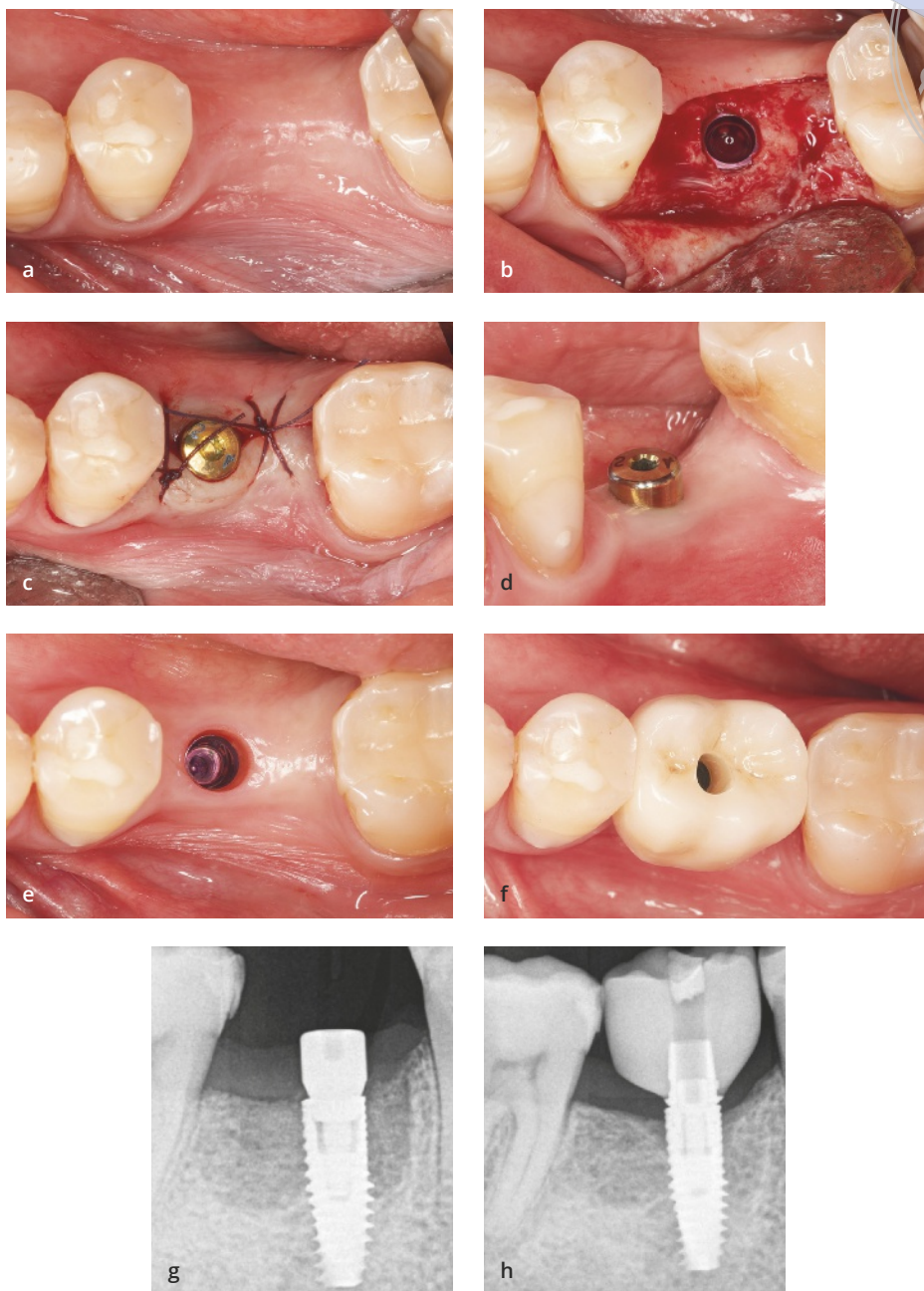
der Parodontalstatus des Patienten, zu schmaler Knochen und fehlende befestigte Weichgewebe (Abb. 1-15). Eine Parodontitis muss beispielsweise vor einer Implantatversorgung behandelt werden. Werden Implantate bei einem Patienten mit unbehandelter Parodontitis gesetzt, tritt aufgrund der Infektion ein früher oder verzögerter krestaler Knochenverlust auf (Abb. 1-16).

## Faktoren, die den Knochenverlust auf Null reduzieren

Die dritte Gruppe von Faktoren kommt in idealen klinischen Situationen zum Tragen. Diese Faktoren verursachen einen Knochenverlust, sind dem Operateur aber oft nicht bewusst. So kann eine ideale klinische Situation mit ausreichender Knochenhöhe und -breite, mindestens 2 mm befestigten Geweben und einem Implantat in korrekter dreidimensionaler Position bestehen und trotzdem ein krestaler Knochenverlust auftreten (Abb. 1-17). Wenn sich bei der ersten Kontrolle bereits Probleme zeigen, ist das wenig wünschenswert. Vielleicht erklärt der Zahnarzt dem

Patienten dann, dass sich der Knochen oft anpasst und die Resorption zum Stillstand kommen wird, was jedoch nicht immer der Fall ist. Es gibt belegte Fälle, in denen das initiale Knochenremodeling fortschritt und zum Implantatversagen führte. Es wäre angenehmer, wenn sich bei der Kontrolle eine uneingeschränkte Knochenstabilität zeigen würde, sodass sich weder Behandler noch Patient Sorgen machen müssen. Die angestrebte klinische Situation ähnelt derjenigen, die in Abbildung 1-18 gezeigt ist. Wie im vorherigen Beispiel sind die Grundvoraussetzungen perfekt, um Knochenstabilität zu entwickeln: eine Knochenbreite von mehr als 7 mm, sodass bukkolingual mindestens 1,5 mm Knochen neben dem Implantat verbleiben, ausreichende befestigte Gewebe, ein Implantat mit Platform-Switching und konischer Verbindung sowie eine verschraubte Restauration. Nun ist die Knochenstabilität fantastisch – aber warum?

In diesem speziellen Fall und ganz allgemein stehen zwei Gruppen von Faktoren im Vordergrund, die für den krestalen Knochenverlust verantwortlich sind: das Implantatdesign und biologische Faktoren. Zu den

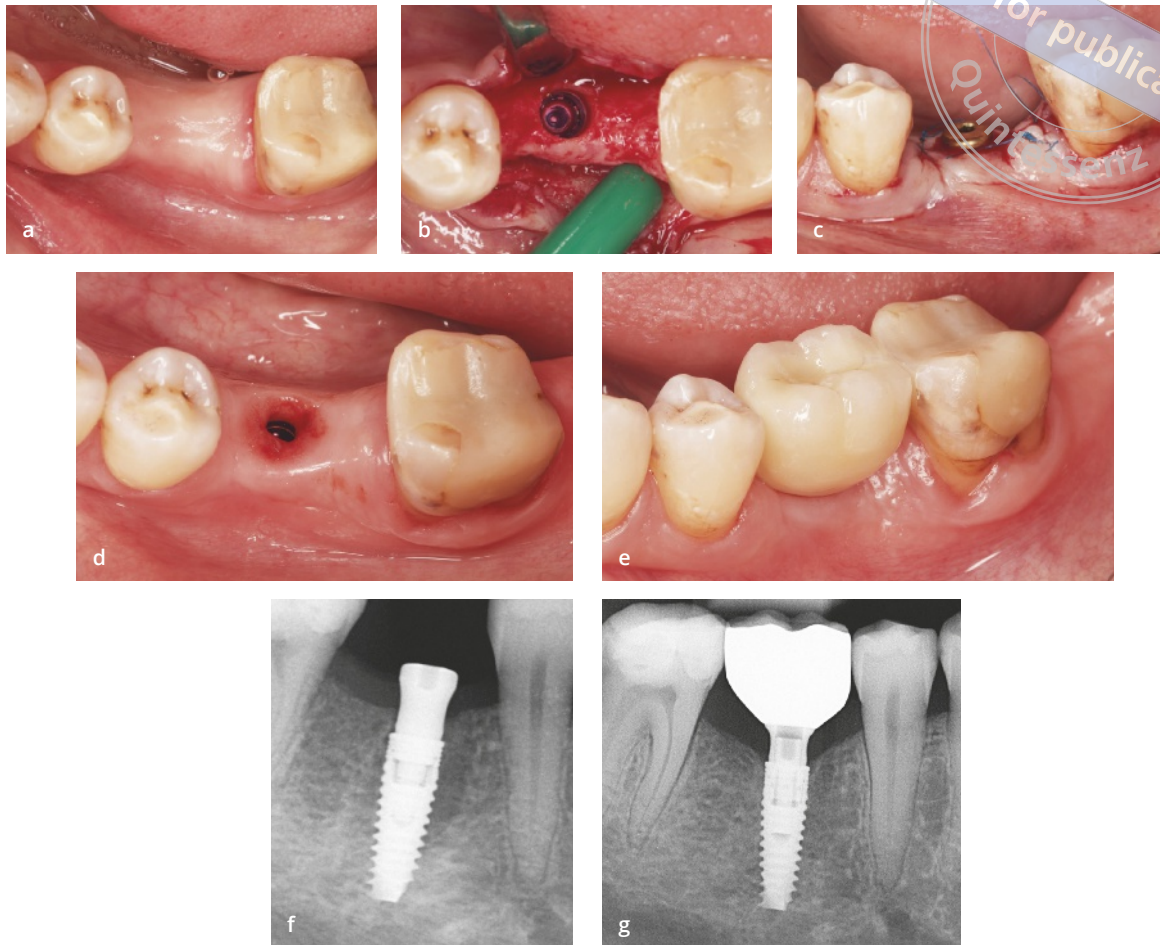


**Abb. 1-17** (a bis h) Dieser Fall zeigt eine ideale klinische Situation: breiter Knochen, ausreichende befestigte Gewebe, eine korrekte apikokoronale Position des Implantats und eine direkt verschraubte Restauration. Allerdings zeigt die Röntgenaufnahme (h), die beim Einsetzen der Restauration angefertigt wurde, bereits einen krestalen Knochenverlust. Wie hätte er sich vermeiden lassen?

Faktoren des Implantatdesigns gehören (1) die Implantat-Abutment-Verbindung mit Mikrospace und (2) ein polierter Implantatthals. Die biologischen Faktoren

sind (1) die vertikale Weichgewebeschicht und (2) die befestigten Gewebe. Diese Faktoren sind Gegenstand der nachfolgenden Kapitel in Teil I dieses Buchs.





**Abb. 1-18** (a) Initiale klinische Situation. (b) Das in das Implantatbett gesetzte Implantat. (c) Einzeitige Operation mit Einheilkappe in situ. (d) Perfekte Heilung vor der prothetischen Behandlung. (e) Definitive direkt verschraubte zirkonoxidbasierte Krone. (f) Röntgenaufnahme nach der Implantation. (g) Die Röntgenaufnahme nach der Restauration zeigt keinen Knochenverlust.

## Schlussfolgerung

Die wichtigste Botschaft dieses Buchs lässt sich am besten mithilfe einer Metapher beschreiben. Stellen Sie sich einen Korb voller Äpfel vor. Jeder Apfel entspricht einem Faktor mit Einfluss auf die krestale Knochenstabilität. Ziel der Forschung ist es, einen Apfel aus dem Korb zu nehmen und nur ihn zu untersuchen, während die anderen beitragenden Faktoren ausgeschlossen werden. Klinische Studien müssen so angelegt sein, dass der fragliche Faktor (der einzelne Apfel) möglichst objektiv untersucht werden kann. Schwierig wird es, wenn der Apfel nach Abschluss der Studie wieder in den Korb gelegt wird, weil in der klinischen Realität alle Faktoren gleichzeitig einwirken. So könnte zwar eine Studie

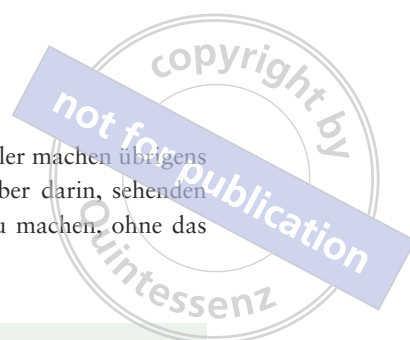belegt haben, dass Implantate mit Platform-Switching die krestale Knochenstabilität besser erhalten als Implantate ohne Platform-Switching. Daraus folgt aber nicht, dass alle Implantate mit Platform-Switching besser abschneiden als alle Implantate ohne Platform-Switching. Dies ist kein absolutes Dogma, da auch andere Faktoren vorliegen. Ist beispielsweise keine befestigte, unbewegliche Gingiva vorhanden, wird der Knochen höchstwahrscheinlich auch bei einem Implantat mit Platform-Switching resorbiert.

Knochenerhaltende Behandlungskonzepte berücksichtigen alle diese Faktoren. Dazu ist es jedoch notwendig, die einzelnen Faktoren und ihre Korrelation miteinander gut zu verstehen. Die größte Stärke dieses multifaktoriellen Verständnisses ist, dass der Zahnarzt



eine erfolgreiche Behandlung vornehmen kann und versteht, warum in der Vergangenheit von ihm gesetzte Implantate zu unerklärlichen Misserfolgen wurden. Dieses Verständnis schützt den Zahnarzt davor, die-

selben Fehler zu wiederholen. Fehler machen übrigens alle. Der wahre Fehler besteht aber darin, sehenden Auges denselben Fehler erneut zu machen, ohne das eigene Verhalten zu korrigieren.



## Zusammenfassung

Der krestale Knochenverlust ist ein multifaktorielles Geschehen, für das es keinen Hauptauslöser gibt.

Wichtige Faktoren des Implantatdesigns sind das Vorhandensein oder Fehlen eines polierten Implantathalses und die Implantat-Abutment-Verbindung.

Zu den biologischen Faktoren gehören die vertikale Weichgewebefdicke und die befestigte Gingiva.

## Literatur

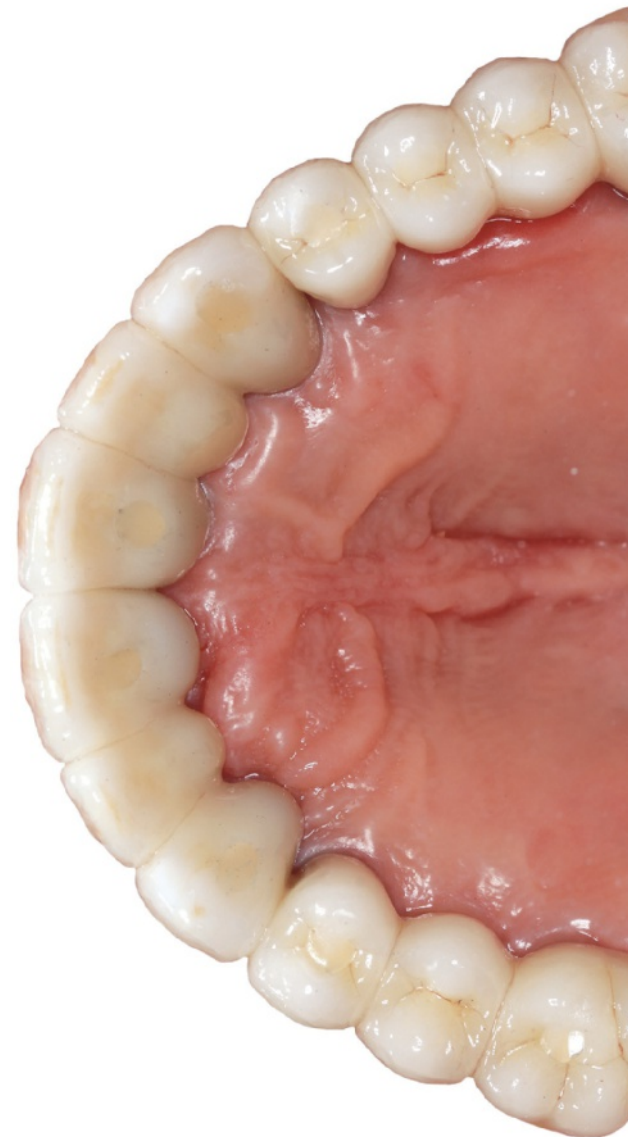1. van Steenberghe D, Naert I, Jacobs R, Quirynen M. Influence of inflammatory reactions vs occlusal loading on peri-implant marginal bone level. *Adv Dent Res* 1999;13:130–135.
2. Albrektsson T, Zarb G, Worthington P, Eriksson AR. The long-term efficacy of currently used dental implants: A review and proposed criteria of success. *Int J Oral Maxillofac Implants* 1986;1:11–25.
3. Norton MR. Multiple single-tooth implant restorations in the posterior jaws: Maintenance of marginal bone levels with reference to the implant-abutment microgap. *Int J Oral Maxillofac Implants* 2006;21:777–784.
4. Norton MR. Marginal bone levels at single tooth implants with a conical fixture design. The influence of surface macro- and microstructure. *Clin Oral Implants Res* 1998;9:91–99.
5. Rosling B, Nyman S, Lindhe J. The effect of systematic plaque control on bone regeneration in infrabony pockets. *J Clin Periodontol* 1976;3:38–53.
6. Qian J, Wennerberg A, Albrektsson T. Reasons for marginal bone loss around oral implants. *Clin Implant Dent Relat Res* 2012;14:792–807.
7. Aparna IN, Dhanasekar B, Lingeshwar D, Gupta L. Implant crest module: A review of biomechanical considerations. *Indian J Dent Res* 2012;23:257–263.
8. Fanuscu MI, Vu HV, Poncelet B. Implant biomechanics in grafted sinus: A finite element analysis. *J Oral Implantol* 2004;30:59–68.
9. Bijjargi S, Chowdhary R. Stress dissipation in the bone through various crown materials of dental implant restoration: A 2-D finite element analysis. *J Invest Clin Dent* 2013;4:172–177.
10. Choi AH, Matinlinna J, Ben-Nissan B. Effects of micro-movement on the changes in stress distribution of partially stabilized zirconia (PS-ZrO<sub>2</sub>) dental implants and bridge during clenching: A three-dimensional finite element analysis. *Acta Odontol Scand* 2013;71:72–81.
11. Tian K, Chen J, Han L, Yang J, Huang W, Wu D. Angled abutments result in increased or decreased stress on surrounding bone of single-unit dental implants: A finite element analysis. *Med Eng Phys* 2012;34:1526–1531.
12. Kan JY, Rungcharassaeng K. Interimplant papilla preservation in the esthetic zone: A report of six consecutive cases. *Int J Periodontics Restorative Dent* 2003;23:249–259.
13. Lai HC, Zhang ZY, Wang F, Zhuang LF, Liu X, Pu YP. Evaluation of soft-tissue alteration around implant-supported single-tooth restoration in the anterior maxilla: The pink esthetic score. *Clin Oral Implants Res* 2008;19:560–564.
14. Belser U, Buser D, Higginbottom F. Consensus statements and recommended clinical procedures regarding esthetics in implant dentistry. *Int J Oral Maxillofac Implants* 2004;19(suppl):73–74.
15. Lai HC, Si MS, Zhuang LF, Shen H, Liu YL, Wismeijer D. Long-term outcomes of short dental implants supporting single crowns in posterior region: A clinical retrospective study of 5–10 years. *Clin Oral Implants Res* 2013;24:230–237.
16. Srinivasan M, Vazquez L, Rieder P, Moraguez O, Bernard JP, Belser UC. Efficacy and predictability of short dental implants (< 8 mm): A critical appraisal of the recent literature. *Int J Oral Maxillofac Implants* 2012;27:1429–1437.
17. Linkevičius T. Excess cement resulting in peri-implant infection presenting as a draining sinus tract. In: Wismeijer D, Buser D, Chen S (eds). *ITI Treatment Guide. Vol 8: Biological and Hardware Complications in Implant Dentistry*. Berlin: Quintessenz, 2015:123–126.

**D**ieses Buch präsentiert knochenerhaltende Konzepte, die hier erstmalig zusammengeführt wurden. Diese Konzepte sind durch sehr viele Faktoren beeinflusst – Implantatdesign, chirurgische, biologische und prothetische Faktoren – sodass sich dieses Buch nicht in wenigen Worten zusammenfassen lässt. Außerdem gibt es fortwährend neue Informationen zu diesem Thema, und ihre klinische Evidenz sollte bei dem anhaltenden Bemühen um die krestale Knochenstabilität immer berücksichtigt werden.

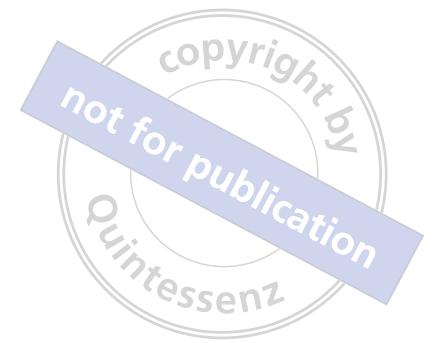Als Quintessenz lässt sich feststellen, dass offenbar kein einzelner Faktor am wichtigsten für die krestale Knochenstabilität ist, sondern dass die Kombination und Interaktion aller Faktoren das Ergebnis bestimmt. Nur diejenigen Kliniker, die diese multifaktorielle Realität anerkennen, können ihre Denkweise ändern und Behandlungskonzepte ohne Knochenverlust umsetzen. Die Knochenstabilität lässt sich zwar mit verschiedenen Implantatsystemen erreichen, aber es ist essenziell, dass die Behandler umfassend mit den verwendeten Implantaten vertraut sind.

Ich hoffe, dass ich in diesem Buch die chirurgischen und prothetischen Aspekte der implantologischen Behandlung sinnvoll zusammenführen konnte. Chirurgen ohne Wissen in der Prothetik und Prothetiker ohne chirurgisches Verständnis können niemals die gewünschten Ergebnisse erreichen, da beide Aspekte für die Knochenstabilität von Bedeutung sind. Idealerweise sollten nur solche Fachleute eine Behandlung vornehmen, die sowohl mit dem Implantatdesign als auch der Biologie und der Prothetik vertraut sind, damit kein Implantat von Knochenverlust betroffen ist.

Dabei viel Glück und gutes Gelingen!



# STICHWORT- VERZEICHNIS



## A

- Abflachen des Alveolarkamms 83
  - Begründung 84
  - Druck auf die Gingiva 89
  - Insertionstiefe 87
  - Leitlinien der Knochenentfernung 87
  - Sicherheit 85
    - und Implantation 86
- Abformkappen für offene Löffel 185
- Abutment
  - abgewinkeltes 206
  - aus Komposit 229
  - aus Titan 200, 230
  - aus Zirkonoxid 200, 230, 232, 253
  - Connect 75
  - dynamisches 206
  - für zementierte Restaurationen 150
  - individuelles 200
  - intermediäres 75
  - mehrteiliges 75, 193
  - mit geringem Durchmesser 49
  - One Time 76
  - Reinigung 235
  - UCLA 188, 200, 229
- Abutmentanalog 204
- Adhärenzzone 228
- Adhäsivfraktur 264
- Alveolarkammabflachung
  - Oberkiefer 64
  - Unterkiefer 63
- Apikaler Verschiebelappen 121
- Azelluläre dermale Matrix 102
  - Einfluss auf Knochenstabilität 103
  - Integration 102

## B

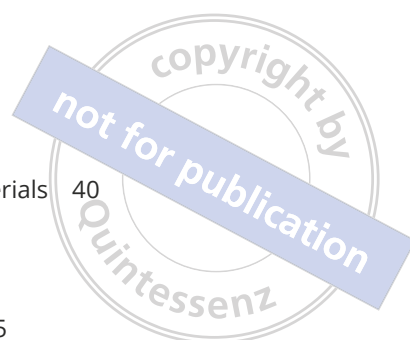- Bakterielle Kontamination 21
  - durch Implantat-Abutment-Verbindung 22
  - durch Mikrobewegungen 27
  - durch Mikrospalt 22
- Basallamina 245
- Bindegewebsintegration 45
- Bindegewebstransplantat 120
- Biokompatibilität 230
  - Titan 230
  - Zirkonoxid 251
- Biologische Breite 45, 46
  - Bildung 60
  - nach subkrestaler Implantation 70
  - und vertikale Weichgewebedicke 46
- Bränemark-Implantate 4, 19

## C

- Chipping 267
- Connect-Abutment 75
  - Creeping Attachment 261

## E

- Emergenzprofil 211
  - bilateral unterschiedliches 213
  - Einfluss auf krestalen Knochenverlust 213
  - Komplikationen durch 218
  - Titanbasis 213
  - Winkel 220
- Entmineralisierung 6, 119
- Epithelansatz 45, 243
  - biologische Erklärung 244
- Epithelkragen 60



## F

Frost-Modell 7

## G

Gewebeadhäsion 240  
Rolle der Epithelzellen 243  
Rolle der Fibroblasten 240  
Gewebe, befestigtes 123  
ausreichendes Angebot 118  
Bindegewebestransplantat 120  
Messung 118  
Notwendigkeit 117  
Schaffung von 119  
Gingiva, befestigte 44

## H

Hybridretention 166

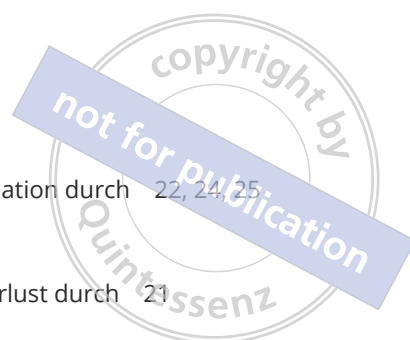## I

Implantat-Abutment-Verbindung  
bakterielle Kontamination durch 22  
krestaler Knochenverlust durch 22  
Mikrospalt 22  
Stabilität 22  
Implantatdesign 17, 18  
bei subkrestalen Implantaten 74  
Insertionstiefe 18, 33  
Mikrospalt 21  
Morse-Taper-Verbindung 27  
Platform-Switching 26  
polierter Hals 18  
Implantate  
bakterielle Kontamination 21  
bei abgeflachtem Alveolarkamm 86  
Beschreibung 18  
einteilige 21  
Erfolgskriterien 4  
im Frontzahnbereich 8  
im Seitenzahnbereich 9  
konische Verbindung 192  
kurze 9, 63  
maschinierete Oberfläche 19  
Mikrobewegungen 27  
mit Platform-Switching 36  
ohne Platform-Switching 25  
Platform-Switching 18  
Primärstabilität 8  
Vertrautheit mit 18  
Implantate auf Gewebeniveau 39

doppelter Mikrospalt 39  
Wahl des Restaurationsmaterials 40  
Implantate auf Knochenniveau  
mit Platform-Switching 36  
mit poliertem Hals 35  
ohne Platform-Switching 35  
Wahl des Restaurationsmaterials 40  
Implantathals  
Mikroanrauung 35  
polierter 18  
Implantation  
bei ausreichendem vertikalem Weich-  
gewebe 129  
bei unzureichendem vertikalem Weichgewebe  
und ausreichendem Knochengewebe 130  
bei unzureichendem vertikalem Weichgewebe  
und unzureichendem Knochengewebe  
132  
praktische Empfehlungen 127  
Tiefe 33  
Implantation, krestale 36  
Implantation, subkrestale 36, 67, 130  
Einheilkappen 72  
Erhalt des Knochenkanals 75  
intermediäres Abutment 75  
mehrteilige Abutments 75  
und Implantatdesign 74  
vertikale Weichgewebeaugmentation  
durch 70  
Vorgehen 78  
Vorgehen am Oberkiefer 80  
Vorgehen am Unterkiefer 78  
Implantation, suprakrestale 25, 35  
Studien zu 48

## K

Knochen, krestaler  
Entmineralisierung 6, 119  
Kompression 10  
kontrolliertes Remodeling 70  
Kortikalisierung 7  
Remineralisierung 7, 119  
Remodeling 68  
Resorption 60, 119  
Spannungsniveaus 193  
stabiles Remodeling 5  
Wachstum 7  
Knochenstabilität, krestale 5  
an kurzen Implantaten 63



- Knochenstabilität
  - Bedeutung 8
  - bei Implantaten im ästhetischen Bereich 8
  - bei kurzen Implantaten 9
  - durch Platform-Switching 27
  - Effekt der vertikalen Weichgewebedicke auf 56, 58
  - Einfluss der Weichgewebetransplantation 101
  - Einfluss des Zementrands 218
  - Einfluss prothetische Materialien 246
  - Einfluss von azellulärer dermalen Matrix 103
  - prothetische Faktoren für den Erhalt 137
- Knochenverlust, krestaler 3, 68
  - an einteiligen Implantaten 21
  - bei Platform-Switching 27, 50
  - durch den Operateur 10
  - durch Fehldiagnosen 11
  - durch Implantat-Abutment-Verbindung 22
  - durch Mikrosplatt 21
  - durch Parodontitis 12
  - durch polierten Implantatthals 18
  - durch Zementreste 143
  - Einfluss der Form von Restaurationen 214
  - Einfluss des Emergenzprofils 213
  - früher 3, 22
  - Plaque-Theorie 60
  - progredienter 6
  - Theorie 118
  - und vertikale Weichgewebedicke 46
  - Ursachen 10
  - vertikaler 8
- Kohäsivfraktur 264
- Kortikalisierung 7, 86
- Kronen-Implantat-Verhältnis 9
- L**
- Laminin 245
- Lappenmobilisierung nach Steigmann 94
- Lappenmobilisierung nach Urban 94
- Lithiumdisilikat 238
  - Biegefestigkeit 271
  - Biokompatibilität 238, 239
  - monolithische Restauration 271
- M**
- Mechanostat 7
- Mikrobewegungen, bakterielle Kontamination durch 27
- Mikrosplatt 21
  - bakterielle Kontamination durch 22, 24, 25
  - doppelter 39
  - Größe 22
  - krestaler Knochenverlust durch 21
  - Lage 24
- Morse-Taper-Verbindung 27, 29, 37, 68
- O**
- Oberkiefer
  - subkrestale Implantation 80
  - Weichgewebeaugmentation 64
- One Abutment one Time 76
- P**
- Parodontitis 155
- Periimplantäres Gewebe, Morphogenese 60
- Periimplantitis
  - an zementierten Restaurationen 154
  - durch tiefen Zementrand 218
  - durch Zementreste 153
- Pink Esthetic Score 9
- Plaque-Theorie 60
- Plaque-Zone 228
  - Reduktion durch Zirkonoxid 232
- Platform-Switching
  - bakterielle Kontamination durch 26
  - bei geringer vertikaler Weichgewebedicke 49
  - krestaler Knochenverlust bei 27, 50
  - Prinzip 49
  - röntgenologische Beurteilung 49
- Prothetisches Material 223
  - Algorithmus zur Auswahl 278, 279
  - Einfluss auf die krestale Knochenstabilität 246
  - Gold 229
  - Komposit 229
  - monolithisches Lithiumdisilikat 238
  - subgingival 227
  - supragingivales 263
  - Titan 230
  - Verblendkeramik 236
  - Zirkonoxid 230, 232
- Pulverstrahlen 173
- R**
- Remineralisierung
  - Förderung durch Zirkonoxid 261
- Remodeling, stabiles 5

Restaurationen  
 aus monolithischem Lithiumdisilikat 271  
 aus monolithischem Zirkonoxid 269  
 aus Zirkonoxid und Lithiumdisilikat 271  
 Einfluss der Form auf den  
 Knochenverlust 214  
 Emergenzprofil 211  
 Materialien 139  
 Restaurationen, verschraubte 166  
 Nachteile 166  
 spannungsfreier Sitz 192  
 Vorteile 166  
 Restaurationen, zementierte 141  
 Fallbeispiele 143  
 In-vitro-Studie 146  
 klinische Studie 148  
 mit weniger Zement 160  
 Periimplantitis 154  
 und Standardabutments 150  
 Unterschnitt 150  
 Verlauf des Zementrands 144  
 Vorteile 142  
 Zementapplikation 161  
 Restaurationen, zementierte/verschraubte 166  
 Fertigung 168  
 festsitzende Teilrestaurationen 183  
 Konzept 166  
 mit provisorischen Restaurationen 177  
 mit Weichgewebekonditionierung 177  
 ohne provisorische Restaurationen 179  
 ohne Weichgewebekonditionierung 179  
 Schraubenlockerung 193  
 Segmentierung 196  
 Zementierung 172

## S

Saumepithel 45, 244  
 Bildung 61  
 Schema nach Puišys und Linkevičius 62, 129  
 Sondierungstiefe  
 an Zirkonoxidabutments 233  
 Messung an Implantaten 114  
 nach vertikaler Weichgewebeaugmen-  
 tation 114  
 Split-mouth-Design 246  
 Stress Shielding 19  
 Sulkusepithel 45

## T

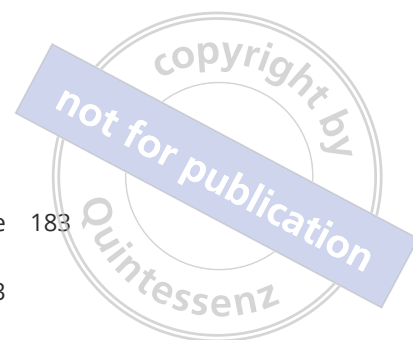Taschenepithel 45  
 Teilrestaurationen, festsitzende 183  
 Abformtechniken 185  
 mehrteilige Abutments 193  
 passiver Sitz 191  
 Segmentierung 196  
 Spannung in 192  
 Titanbasen 184  
 Tentpole-Technik 91  
 Chirurgisches Vorgehen 93  
 Indikationen 96  
 Kontraindikationen 96  
 Studie 95  
 Wundverschluss 94  
 Titan 230  
 Titanabutment 200  
 Seitenzahnbereich 202  
 Titanbasis  
 bei krestaler Implantation 215  
 bei subkrestaler Implantation 216  
 Emergenzprofil 213  
 für festsitzende Teilrestaurationen 184  
 für zementierte/verschraubte Restaura-  
 tionen 172  
 Gingivahöhe 214  
 nicht rotationsgesicherte 184, 187  
 Pulverstrahlen 173  
 rotationsgesicherte 184

## U

UCLA-Abutment 188, 200  
 Unterkiefer  
 subkrestale Implantation 78  
 Weichgewebeaugmentation 63  
 Unterschnitt 150  
 und Zementreste 150

## V

Verblendkeramik 236  
 Adhäsion an Zirkonoxid 264, 276  
 Adhäsivfraktur auf Zirkonoxid 264  
 ästhetische Aspekte 276  
 bei Zirkonoxidrestauration 256  
 Biokompatibilität 236  
 Chipping 267  
 Kohäsivfraktur auf Zirkonoxid 264  
 Scherhaftfestigkeit 265  
 Transluzenz 276



Verblendkeramik  
 Verbundfestigkeit auf Metall 265  
 Verbundfestigkeit auf Zirkonoxid 265  
 Verschiebelappen, apikaler 121  
 Vinculin 245  
 Vollschichtlappen 119

**W**

Weichgewebeaugmentation, Förderung durch  
 Zirkonoxid 261

Weichgewebeaugmentation, vertikale 62, 99  
 Abflachen des Alveolarkamms 83  
 durch subkrestale Implantation 67, 70  
 Einfluss auf Sondierungstiefe 114  
 Langzeitergebnisse 112  
 mit allogenen Transplantat und gedeckter  
 Heilung 102  
 mit allogenen Transplantat und ohne gedeck-  
 te Heilung 105  
 mit Xenografts 109  
 Oberkiefer 64  
 Periimplantitis durch 113  
 Schema nach Puišys und Linkevičius 62, 129  
 Tentpole-Technik 91  
 Unterkiefer 63  
 Weichgewebetransplantation 100

Weichgewebedicke, vertikale 43, 44, 45  
 Effekt auf krestale Knochenstabilität 56, 58  
 Messung 44, 45  
 mittlere 58  
 Schwellenwert 56, 58  
 Studien zu 48, 49, 50, 51, 53, 56  
 und biologische Breite 46  
 und Biotyp 62  
 und krestaler Knochenverlust 46

Weichgewebekonditionierung  
 bei zementierten/verschraubten Restaura-  
 tionen 177  
 bei Zirkonoxid-Lithiumdisilikatrestaura-  
 tionen 271  
 Frontzahnbereich 202

Weichgewebetransplantation 100  
 allogene 102  
 Einfluss auf krestale Knochenstabilität 101

Within-subject-Design 246

**X**

Xenograft 109, 123

**Z**

Zement  
 Applikation 161  
 provisorischer 156  
 Reduktion der Menge 160

Zementrand 144  
 Einfluss auf krestale Knochenstabilität 218  
 In-vitro-Studie 146  
 klinische Studie 148  
 Periimplantitis durch 218  
 subgingivaler 144  
 Unterschnitt 150

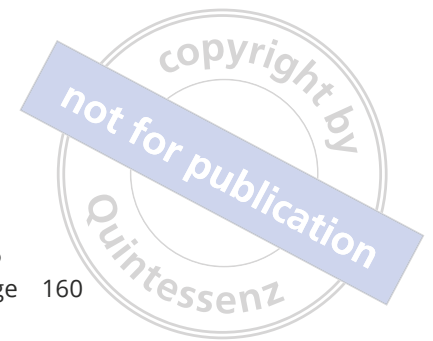Zementreste  
 bei Unterschnitt 150  
 bei Verwenden eines Abutmentduplikats 158  
 bei Verwenden eines Retraktionsfadens 158  
 bei Verwenden von Kofferdam 157  
 Darstellung im Röntgen 149  
 krestaler Knochenverlust durch 143  
 Periimplantitis durch 143, 145, 153  
 Reduktion bei Standardabutments 156

Zirkonoxid 230, 232  
 ästhetische Aspekte 276  
 Biegefestigkeit 270  
 Biokompatibilität 230, 251  
 Eigenschaften 232  
 Gewebeadhäsion 240  
 Keramikadhäsion 276  
 Plaque-Akkumulation 232  
 Polierbarkeit 233  
 Remineralisierung durch 261  
 Vorteile 251  
 Weichgewebeaugmentation durch 261

Zirkonoxidabutment 200, 253  
 Frontzahnbereich 202  
 Seitenzahnbereich 200

Zirkonoxid-Lithiumdisilikatrestaurationen 271  
 Fertigung 274  
 mit Weichgewebekonditionierung 271  
 Weichgewebekonditionierung 271

Zirkonoxidrestaurationen  
 Fallstudien 257  
 mit Verblendkeramik 256, 264  
 monolithische 269  
 ohne Zirkonoxid 251, 255  
 verschraubte 253  
 zementierte 253





Das Ergebnis einer implantologischen Behandlung hängt von der Stabilität des krestalen Knochens ab. Sie gilt als Schlüsselfaktor dafür, ob eine Behandlung erfolgreich ist oder versagen wird. In diesem Buch werden Techniken und Konzepte vorgestellt, die darauf abzielen, eine Implantatversorgung ohne Knochenverlust zu erreichen. Es besteht aus zwei Teilen – Chirurgie und Prothetik – und orientiert sich damit an der realen klinischen Behandlung. Im chirurgischen Teil wird der stabile krestale Knochen thematisiert, der durch verschiedene Faktoren wie die vertikale Weichgewebebedicke, die Positionierung des Implantats sowie die Art der Implantat-Abutment-Verbindung bedingt wird. Im zweiten Teil werden die prothetischen Konzepte vorgestellt, die durch Faktoren wie Abutmentform und -material, Verblendmaterial, Zementierung oder Verschraubung zur Knochenstabilität beitragen.

Der Autor ist fest davon überzeugt, dass sich der Knochen mithilfe verschiedener chirurgischer und prothetischer Lösungen stabilisieren lässt und zieht dafür nicht nur klinische Befunde und Fallberichte, sondern überwiegend kontrollierte klinische Studien und sorgfältig geplante In-vitro-Studien heran. Damit erhält der Leser mit diesem Buch genau das, was er benötigt: klinische Verfahren, die durch solide klinische Evidenz gestützt werden.



Tomas Linkevičius, DDS, Dip. Pros, PhD, ist Professor an der Vilnius-Universität in Vilnius, Litauen, wo er seine Fortbildung in prothetischer Zahnheilkunde absolvierte und die Facharztprüfung für zahnärztliche Prothetik ablegte. Er graduierte im Jahr 2000 an der Medizinischen Universität Kaunas in Kaunas, Litauen, zum DDS und verteidigte 2009 seine Dissertation an der Riga Stradins Universität in Riga, Lettland. Er hat Dutzende Artikel für internationale Peer-reviewed Zeitschriften und mehrere Lehrbücher verfasst, wie *Cementation in Dental Implantology* (Springer, 2015) und *Implants in the Aesthetic Zone* (Springer, 2019). Im Rahmen seiner Forschungsarbeit entwickelte er Behandlungskonzepte ohne Knochenverlust, ein evidenzbasiertes klinisches Protokoll, mit dessen Hilfe sich krestale Knochenstabilität an dentalen Implantaten herstellen lässt. Er hält international Vorträge zu diesem Thema und ist aktives Mitglied zahlreicher Fachgesellschaften, wie der Academy of Osseointegration und der European Academy of Osseointegration. Dr. Linkevičius hat sich mit seiner eigenen Praxis auf zahnärztliche Prothetik und dentale Implantologie spezialisiert und untersucht auch weiterhin mit der Vilnius Research Group Behandlungskonzepte ohne Knochenverlust.

ISBN 978-3-86867-509-2



9 783868 675092

www.quintessenz.de