Herausgeber: D. Wismeijer, D. Buser, S. Chen

copyright by
all rights reserved
Quintessenz

ITI
International Team for Implantology

ITI Treatment Guide

Band 8

Biologische und materialbedingte Komplikationen in der zahnärztlichen Implantologie

Autoren:
U. Brägger
L. J. A. Heitz-Mayfield

English | **DEUTSCH** | Français | Italiano | Español | Português | Türkçe | Русский | 日本語 | 中文

copyright by
all rights reserved
Quintessenz

ITI Treatment Guide

Herausgeber:
D. Wismeijer, D. Buser, S. Chen

ITI International Team for Implantology

copyright by
all rights reserved
Quintessenz

Autoren:
U. Brägger, L. J. A. Heitz-Mayfield

Band 8

Biologische und materialbedingte Komplikationen in der zahnärztlichen Implantologie

Deutsche Übersetzung:
Mag. Wilfried Preinfalk
für Triacom Dental, Barendorf/Lüneburg

Deutsche Bearbeitung:
Univ.-Prof. Dr. med. dent. Gerhard Wahl,
Bonn

Quintessenz Verlags-GmbH
Berlin, Chicago, London, Tokio, Barcelona, Peking,
Istanbul, Mailand, Moskau, Neu-Delhi, Paris, Prag,
São Paulo, Seoul, Singapur, Warschau

copyright by
all rights reserved
Quintessenz

Bibliografische Informationen der Deutschen Bibliothek

Die Deutsche Bibliothek verzeichnet diese Publikation in der deutschen Nationalbibliografie; detaillierte bibliografische Daten sind über http://dnb.ddb.de abrufbar.

Titel der Originalausgabe:
ITI Treatment Guide, Volume 8, Biological and Hardware Complications in Implant Dentistry, Quintessence Publishing Co Ltd 2015

© 2015 Quintessenz Verlags-GmbH
Ifenpfad 2 – 4, 12107 Berlin
www.quintessenz.de

Alle Rechte vorbehalten. Dieses Buch ist urheberrechtlich geschützt. Jede Verwertung außerhalb der engen Grenzen des Urheberrechtsgesetzes ist ohne Zustimmung des Verlages unzulässig und strafbar. Das gilt insbesondere für Vervielfältigungen, Übersetzungen, Mikroverfilmungen und die Einspeicherung und Verarbeitung in elektronischen Systemen.

Illustrationen:	Ute Drewes, Basel, www.drewes.ch
Deutsche Übersetzung:	Mag. Wilfried Preinfalk für Triacom Dental, Barendorf/Lüneburg, www.dental.triacom.com
Grafikkonzept:	Wirz Corporate AG, Zürich
Produktion:	Juliane Richter, Berlin
Druck:	Bosch-Druck GmbH, Landshut, www.bosch-druck.de

Printed in Germany
ISBN: 978-3-86867-270-1

Die Informationen im ITI Treatment Guide sind ausschließlich für die Ausbildung und Fortbildung gedacht. Sie enthalten detaillierte Anleitungen für den Umgang mit bestimmten Befunden und Patienten. Die gegebenen Empfehlungen beruhen auf den Schlussfolgerungen der ITI-Konsensuskonferenzen und entsprechen somit der Behandlungsphilosophie des ITI. Dennoch bleiben sie die Meinung der Autoren. Dies gilt auch hinsichtlich der Beurteilung zur Notwendigkeit von Röntgenbildern, sofern sie nicht eindeutig einer medizinischen Indikation und damit den Grundbedingungen der Röntgenverordnung unterliegen. Die Beteiligten (ITI, Autoren, Übersetzer, Herausgeber und Verlag) geben keine Garantie für die Vollständigkeit oder Genauigkeit der im ITI Treatment Guide publizierten Informationen und übernehmen keine Haftung für deren Verwendung. Die gegebenen Informationen können nicht die zahnärztliche Beurteilung von Einzelfällen ersetzen. Der Behandler verwendet sie daher auf eigene Verantwortung.

Der ITI Treatment Guide spricht bestimmte Produkte, Methoden, Techniken und Materialien an. Dies bedeutet jedoch nicht, dass bestimmte Grundsätze, Merkmale oder Behauptungen der betroffenen Hersteller empfohlen oder unterstützt werden.

Alle Rechte vorbehalten. Die Veröffentlichungen im ITI Treatment Guide sind urheberrechtlich geschützt. Jede Verwertung ohne Zustimmung des Verlages, gleichgültig ob im Ganzen oder in Teilen, ist unzulässig und strafbar. Die hier veröffentlichten Informationen können ihrerseits weiteren Schutzrechten unterliegen. Sie dürfen ohne vorherige schriftliche Einwilligung des jeweiligen Schutzrechteinhabers nicht weiterverwendet werden.

Bei den Firmen- und Markennamen, die in diesem Buch genannt sind, kann es sich auch dann um eingetragene oder anderweitig geschützte Marken handeln, wenn hierauf nicht gesondert hingewiesen wird. Das Fehlen eines solchen Hinweises darf daher nicht dahingehend interpretiert werden, dass die Benutzung eines derartigen Namens frei möglich wäre.

Der ITI Treatment Guide verwendet das Zahnschema der FDI World Dental Federation.

copyright by
all rights reserved
Quintessenz

Ziel des ITI ist …

„ … die Förderung und Verbreitung des Wissens zu allen Aspekten der zahnärztlichen Implantologie und Geweberegeneration durch Fortbildung und Forschung zum Wohl des Patienten.“

Vorwort

Die Methoden der zahnärztlichen Implantologie sind heute gut dokumentiert und liefern voraussagbare Ergebnisse. Dennoch treten bei einem erheblichen Anteil der behandelten Patienten nach wie vor Komplikationen auf. Das Wissen um die Ursachen, die Vermeidung und Bewältigung von implantatbezogenen Komplikationen sind daher für alle Praktiker ein Muss.

Band 8 des ITI Treatment Guide liefert dem Behandler das neueste evidenzbasierte Wissen zu den Ursachen von biologischen und materialbezogenen Komplikationen sowie zu deren Bewältigung. Die hierzu vorgenommene Auswertung der aktuellen Datenlage beruht auf den Ergebnissen der 4. und 5. ITI-Konsensuskonferenz (Stuttgart 2008 und Bern 2013) sowie auf einer Übersicht über

die seither hinzugekommene Literatur. Behandler aus der ganzen Welt veranschaulichen in diesem Buch anhand von 16 klinischen Fallbeispielen die Diagnose und Behandlung von biologischen und technischen Komplikationen.

Den Hintergrund, vor dem dieser Band des ITI Treatment Guide verfasst wurde, bildet wie immer die „Mission“ des ITI zur „Förderung und Verbreitung des Wissens zu allen Aspekten der zahnärztlichen Implantologie zum Wohl des Patienten“.

D. Wismeijer D. Buser S. Chen

copyright by
all rights reserved
Quintessenz

Danksagung

Wir danken Dr. Kati Benthaus vom ITI Headquarter für ihre unschätzbare Hilfe bei der Vorbereitung dieses Buches. Spezieller Dank gebührt auch Juliane Richter (Quintessenz Verlags-GmbH) für Satz und Koordination der Produktionsabläufe, Per N. Döhler (Triacom Dental) für seine Unterstützung beim Lektorat und Ute Drewes für die ausgezeichneten Illustrationen. Außerdem danken wir der Straumann AG, dem Partnerunternehmen des ITI, für ihre anhaltende Unterstützung.

copyright by
all rights reserved
Quintessenz

Herausgeber und Autoren

Herausgeber:

Daniel Wismeijer
DDS, PhD, Professor
Ordinarius und Direktor
Sektion Implantologie
und zahnärztliche Prothetik
Abteilung für orale Funktion
und restaurative Zahnheilkunde
Academisch Centrum Tandheelkunde Amsterdam
(ACTA)
Gustav Mahlerlaan 3004
1066 EA Amsterdam, Niederlande
E-Mail: d.wismeijer@acta.nl

Daniel Buser
Daniel Buser, DDS, Dr. med. dent., Professor
Ordinarius und Direktor
Klinik für Oralchirurgie und Stomatologie
Zahnmedizinische Kliniken, Universität Bern
Freiburgstrasse 7
3010 Bern, Schweiz
E-Mail: daniel.buser@zmk.unibe.ch

Stephen Chen
MDSc, PhD
Clinical Associate Professor
School of Dental Science
University of Melbourne
720 Swanston Street
Melbourne VIC 3010, Australien
E-Mail: schen@balwynperio.com.au

Autoren:

Urs Brägger
Dr. med. dent.
Ordinarius und Direktor
Klinik für Rekonstruktive Zahnmedizin und
Gerodontologie
Zahnmedizinische Kliniken, Universität Bern
Freiburgstrasse 7
3010 Bern, Schweiz
E-Mail: urs.braegger@zmk.unibe.ch

Lisa J. A. Heitz-Mayfield
BDS, MDSc, PhD
Professor
International Research Collaborative
University of Western Australia
Nedlands, WA 6009, Australien
E-Mail: heitz.mayfield@iinet.net.au

copyright by
all rights reserved
Quintessenz

Mitverfasser

Bilal Al-Nawas
Dr. med., Dr. med. dent., Professor
Universitätsmedizin der
Johannes Gutenberg-Universität
Klinik für Mund-, Kiefer- und Gesichtschirurgie
Augustusplatz 2
55131 Mainz, Deutschland
E-Mail: al-nawas@mkg.klinik.uni-mainz.de

Urs C Belser
DMD, Dr. med. dent., Professor
Klinik für Oralchirurgie und Stomatologie
Klinik für Rekonstruktive Zahnmedizin und
Gerodontologie
Zahnmedizinische Kliniken, Universität Bern
Freiburgstrasse 7
3010 Bern, Schweiz
E-Mail: urs.belser@unige.ch

Michael M. Bornstein
Dr. med. dent., Assoziierter Professor
Leiter der Sektion für zahnärztliche Radiologie
und Stomatologie
Klinik für Oralchirurgie und Stomatologie
Zahnmedizinische Kliniken, Universität Bern
Freiburgstrasse 7
3010 Bern, Schweiz
E-Mail: michael.bornstein@zmk.unibe.ch

Urs Braegger
Dr. med. dent.
Ordinarius und Direktor
Klinik für Rekonstruktive Zahnmedizin
und Gerodontologie
Zahnmedizinische Kliniken, Universität Bern
Freiburgstrasse 7
3010 Bern, Schweiz
E-Mail: urs.braegger@zmk.unibe.ch

Daniel Buser
Daniel Buser, DDS, Dr. med. dent., Professor
Ordinarius und Direktor
Klinik für Oralchirurgie und Stomatologie
Zahnmedizinische Kliniken, Universität Bern
Freiburgstrasse 7
3010 Bern, Schweiz
E-Mail: daniel.buser@zmk.unibe.ch

Agnieszka Frydrych
BDSc(Hons), MDSc, FRACDS(Oral Med), FOMAA
Associate Professor (Oral Medicine)
University of Western Australia
17 Monash Avenue
Nedlands, WA 6009, Australien
E-Mail: agnieszka.frydrych@uwa.edu.au

Alexandros Grous
Dr. med., Dr. med. dent.
Grous Dental Clinic
Vasileos Alexandrou 2
11634 Athen, Griechenland
E-Mail: alex@grousdental.com

Lisa J. A. Heitz-Mayfield
BDS, MDSc, PhD
Professor
International Research Collaborative
University of Western Australia
Nedlands, WA 6009, Australien
E-Mail: heitz.mayfield@iinet.net.au

Stefan Hicklin
Dr. med. dent., Dozent
Klinik für Rekonstruktive Zahnmedizin
und Gerodontologie
Zahnmedizinische Kliniken, Universität Bern
Freiburgstrasse 7
3010 Bern, Schweiz
E-Mail: stefan.hicklin@zmk.unibe.ch

Tim Joda
Dr. med. dent., MSc, Dozent
Klinik für Rekonstruktive Zahnmedizin
und Gerodontologie
Zahnmedizinische Kliniken, Universität Bern
Freiburgstrasse 7
3010 Bern, Schweiz
E-Mail: tim.joda@zmk.unibe.ch

Janice Kan
BDSc(Hons), DCD Pros
Perth Prosthodontics
Suite 3, Southbank Central
38 Meadowvale Ave
South Perth, WA 6151, Australien
E-Mail: dr.jkan@perthpros.com.au

copyright by all rights reserved Quintessenz

Daan Kruger
DDS, MSc Oral Implantology
Sektion Implantologie
und zahnärztliche Prothetik
Abteilung für orale Funktion
und restaurative Zahnheilkunde
Academisch Centrum Tandheelkunde Amsterdam
(ACTA)
Gustav Mahlerlaan 3004
1066 EA Amsterdam, Niederlande
E-Mail: d.y.kruger@acta.nl

Peer W. Kämmerer
Dr. med., Dr. med. dent.
Universitätsmedizin Rostock
Klinik und Poliklinik für Mund-, Kiefer- und
Plastische Gesichtschirurgie
Schillingallee 35
18057 Rostock, Deutschland
E-Mail: peer.kaemmerer@uni-rostock.de

Tomas Linkevičius
DDS, Dip Pros, PhD,
Assoziierter Professor, Institut für Odontologie
Fakultät für Medizin, Universität Vilnius
Zalgirio 115/117
LT-08217 Vilnius, Litauen
E-Mail: linktomo@gmail.com

Maximilian Moergel
Dr. med., Dr. med. dent.
Universitätsmedizin der
Johannes Gutenberg-Universität
Klinik für Mund-, Kiefer- und Gesichtschirurgie
Augustusplatz 2
55131 Mainz, Deutschland
E-Mail: maximilian.moergel@unimedizin-mainz.de

Andrea Mombelli
Dr. med. dent., Professor
Université de Genève
Section de Médecine Dentaire
Division de Physiopathologie Buccale et Parodontie
Rue Barthélemy-Menn 19
1205 Genf, Schweiz
E-Mail: andrea.mombelli@unige.ch

Joris Muris
DDS
Abteilung für Materialwissenschaft
Academisch Centrum Tandheelkunde
Amsterdam (ACTA)
Universität Amsterdam und
Freie Universität Amsterdam
Gustav Mahlerlaan 3004
1066 EA Amsterdam, Niederlande
E-Mail: j.muris@acta.nl

Giovanni E. Salvi
Dr. med. dent., Professor
Klinik für Parodontologie
Zahnmedizinische Kliniken, Universität Bern
Freiburgstrasse 7
3010 Bern, Schweiz
E-Mail: giovanni.salvi@zmk.unibe.ch

Bruno Schmid
Dr. med. dent.
Privatpraxis
Bayweg 3
3123 Belp, Schweiz
E-Mail: info@brunoschmid.ch

Sandro Tettamanti
Dr. med. dent.
Klinik für Rekonstruktive Zahnmedizin
und Gerodontologie
Zahnmedizinische Kliniken, Universität Bern
Freiburgstrasse 7
3010 Bern, Schweiz
E-Mail: tettamanti@hispeed.ch

Hans-Peter Weber
DMD, Dr. med. dent.
Professor and Chair Department of Prosthodontics
and Operative Dentistry
Tufts University, School of Dental Medicine
One Kneeland Street, Rm. 220
Boston, MA 02111, USA
E-Mail: hp.weber@tufts.edu

Philipp Wick
Dr. med. dent.
Weststraße 4
3005 Bern, Schweiz
E-Mail: philipp.wick@gmx.ch

Daniel Wismeijer
DDS, PhD, Professor
Ordinarius und Direktor
Sektion Implantologie
und zahnärztliche Prothetik
Abteilung für orale Funktion und restaurative
Zahnheilkunde
Academisch Centrum Tandheelkunde Amsterdam
(ACTA)
Gustav Mahlerlaan 3004
1066 EA Amsterdam, Niederlande
E-Mail: d.wismeijer@acta.nl

copyright by
all rights reserved
Quintessenz

Inhalt

1 Einleitung 1
L. J. A. Heitz-Mayfield, U. Brägger

2 Literaturübersicht 3
L. J. A. Heitz-Mayfield, U. Brägger

2.1 Erklärungen und Empfehlungen 4. und 5. ITI-Konsensuskonferenz 4
2.1.1 Ergebnisse der 4. ITI-Konsensuskonferenz (2008) 4
2.1.2 Ergebnisse der 5. ITI-Konsensuskonferenz (2013) 5

2.2 Literaturübersicht: Biologische Komplikationen 10
L. J. A. Heitz-Mayfield

2.3 Literaturübersicht: Materialbedingte Komplikationen und Misserfolge 12
U. Brägger
2.3.1 Mechanische und technische Risiken 12
2.3.2 Einfluss verbesserter Komponenten auf Komplikations- und Misserfolgsquoten 13
2.3.3 Komplikations- und Misserfolgsquoten mit zementierten und verschraubten Rekonstruktionen 13
2.3.4 Komplikations-/Misserfolgsquoten mit Metall-/Keramiksekundärteilen 14
2.3.5 Stand der Technik: CAD/CAM-gestützte Herstellung von Suprakonstruktionen 14
2.3.6 Deckprothesen 14
2.3.7 Verweilquoten von Zahnersatzarten in systematischen Übersichtsarbeiten 15

3 Ätiologie und Risikofaktoren: Biologische Komplikationen 17
L. J. A. Heitz-Mayfield

3.1 Periimplantäre Infektionen 18
3.1.1 Periimplantärer Biofilm 20
3.1.2 Risikofaktoren für periimplantäre Infektionen 21
3.1.3 Biologische Manifestationen materialbezogener Komplikationen 24

3.2 Biologische plaque-unabhängige Komplikationen 26
3.2.1 Totaler Verlust der Osseointegration und okklusale Überlastung 26
3.2.2 Andere Theorien für das Entstehen von Verlusten der Osseointegration 27
3.2.3 Orale plaque-unabhängige Schleimhautpathologien 27

copyright by all rights reserved Quintessenz

4 Ätiologie und Ursprung von materialbedingten Komplikationen 29
U. Brägger

4.1 Materialien und Kontaktflächen 30

4.2 Absorption von kinetischer Energie und biomechanische Risiken 33

4.3 Materialbedingte Komplikationen und Fehlschläge 35
4.3.1 Implantatkörper 35
4.3.2 Implantat-Sekundärteil-Verbindung 35
4.3.3 Sekundärteilschraube 35
4.3.4 Sekundärteil 36
4.3.5 Verschrauben und Zementieren von Suprakonstruktionen 36
4.3.6 Verschlussschrauben, Einheilkappen, Schleimhautformer 37
4.3.7 Verankerungssystem für Deckprothesen 38
4.3.8 Mesokonstruktionen 38
4.3.9 Rekonstruktion 38

5 Behandlung von biologischen Komplikationen 39
L. J. A. Heitz-Mayfield

5.1 Behandlung von periimplantärer Mukositis 40

5.2 Behandlung von Periimplantitis 42
5.2.1 Prätherapeutische Phase 42
5.2.2 Nichtchirurgische Säuberung 43
5.2.3 Frühzeitige Nachkontrolle 44
5.2.4 Chirurgischer Eingriff 44
5.2.5 Unmittelbare postoperative Nachsorge 49
5.2.6 Erhaltungstherapie 49
5.2.7 Explantation 49
5.2.8 Abschließende Bemerkungen 51

5.3 Biologische Komplikationen mit anderen Ursachen als Plaque 52

6 Behandlung von materialbedingten Komplikationen 53
U. Brägger

6.1 Materialbedingte Komplikationen 54
6.1.1 Implantatfrakturen und Implantatverluste 54
6.1.2 Unvorteilhafte räumliche Lage der Plattform 58
6.1.3 Komplikationen im Zusammenhang mit Sekundärteilen 61
6.1.4 Komplikationen im Zusammenhang mit Sekundärteilschrauben 63
6.1.5 Komplikationen im Zusammenhang mit der Retention 70
6.1.6 Komplikationen im Zusammenhang mit Einheilkappen 78
6.1.7 Komplikationen im Zusammenhang mit Deckprothesensystemen 80

6.2 Komplikationen im Bereich der Suprakonstruktionen 83
6.2.1 Prothesenzähne und Kunststoff 83
6.2.2 Verschleiß und Attrition 84
6.2.3 Keramikabplatzungen 85

6.3 Iatrogene Faktoren 86

copyright by all rights reserved Quintessenz

7 Prävention von biologischen Komplikationen 89
L. J. A. Heitz-Mayfield

7.1 Prävention von periimplantären Infektionen 90
7.1.1 Therapieplanung 91
7.1.2 Vorbereitung des Patienten 91
7.1.3 Vorbereitung der Implantationsstelle 92
7.1.4 Implantation 93
7.1.5 Ausführung des Zahnersatzes 95
7.1.6 Unterstützende Nachsorge 98
7.1.7 Diagnostische periimplantäre Verlaufskontrolle 99
7.1.8 Häufigkeit der Kontrolltermine 100

7.2 Prävention von Osseointegrationsverlusten durch okklusale Überlastung 101

7.3 Prävention von plaqueunabhängigen Schleimhautpathologien 102

7.4 Abschließende Bemerkungen 103

8 Prävention von materialbedingten Komplikationen 105
U. Brägger

8.1 Prävention von Komplikationen im Zusammenhang mit Komponenten und Rekonstruktionen 106
8.1.1 Implantatkörper 106
8.1.2 Implantat-Sekundärteil-Verbindung 107
8.1.3 Sekundärteilkorpus und Sekundärteilschraube 107
8.1.4 Komponenten von Drittherstellern 108
8.1.5 Verschraubungen und Zementierungen 109
8.1.6 Verschlussschrauben, Einheilkappen, Gingivaformer 110
8.1.7 Verankerungssysteme für Deckprothesen 110
8.1.8 Mesokonstruktionen 110
8.1.9 Suprakonstruktionen 111

8.2 Umgang mit Risiken 112

9 Klinische Fallbeschreibungen 115

Biologische Komplikationen 116

9.1.1 Bewältigung iatrogener Komplikationen durch Austauschen prothetischer Komponenten ohne chirurgischen Eingriff 116
B. Schmid

9.1.2 Chirurgische Behandlung einer Periimplantitis per Lappenbildung 120
L. J. A. Heitz-Mayfield

9.1.3 Periimplantitis mit abszedierendem Fistelgang infolge eines Zementrückstands 123
T. Linkevičius

copyright by all rights reserved Quintessenz

9.1.4 Periimplantitis unter dem Einfluss submukosaler Zementüberschüsse: Regenerative Therapie mit 6 Jahren Nachuntersuchungsdauer 127
G. E. Salvi

9.1.5 Behandlung einer Periimplantitis mit antimikrobiellem und regenerativem Ansatz 131
A. Mombelli, P. Wick

9.1.6 Rezidivierende Periimplantitis mit nachfolgender Explantation 134
L. J. A. Heitz-Mayfield

Biologische Komplikationen (nicht infektionsbedingt) 136

9.2.1 Entfernen eines fehlgestellten Implantats und direkte Neuimplantation mit einzeitiger Konturaugmentation per gesteuerter Knochenregeneration (GBR) 136
D. Buser, U. Belser

9.2.2 Oraler Lichen planus und periimplantäre Schleimhaut 147
A. Frydrych

9.2.3 Periimplantäres Karzinom 149
M. Moergel, P. W. Kämmerer, B. Al-Nawas

9.2.4 Peripheres Riesenzellgranulom im Zusammenhang mit periimplantärem Gewebe 153
M. M. Bornstein

9.2.5 Periimplantitis mit resultierender Bisphosphonat-assoziierter Kieferosteonekrose 158
M. M. Bornstein

9.2.6 Metallallergie 164
D. Wismeijer, D. Kruger, J. Muris

Materialbedingte Komplikationen 167

9.3.1 Frakturiertes Implantat unter verschraubter Metallkeramikkrone 167
H. P. Weber, A. Grous

9.3.2 Nachbehandlung eines Patienten mit multiplen biologischen und technischen Komplikationen 171
S. Hicklin, S. Tettamanti, U. Brägger

9.3.3 Technische Komplikation durch ein frakturiertes Zirkonoxid-Sekundärteil 179
T. Joda, U. Brägger

9.3.4 Wiederholte Kunststofffrakturen auf implantatgetragener metallbasisverstärkter Kunststoff-Komplettbrücke im Unterkiefer 184
J. Kan

copyright by
all rights reserved
Quintessenz

10 Ätiologie, Therapie und Prävention von materialbedingten Komplikationen 189
U. Brägger, S. Hicklin

11 Zusammenfassung 197
L. J. A. Heitz-Mayfield, U. Brägger

12 Literatur 199

3 Ätiologie und Risikofaktoren: Biologische Komplikationen

L. J. A. Heitz-Mayfield

copyright by all rights reserved Quintessenz

3.1 Periimplantäre Infektionen

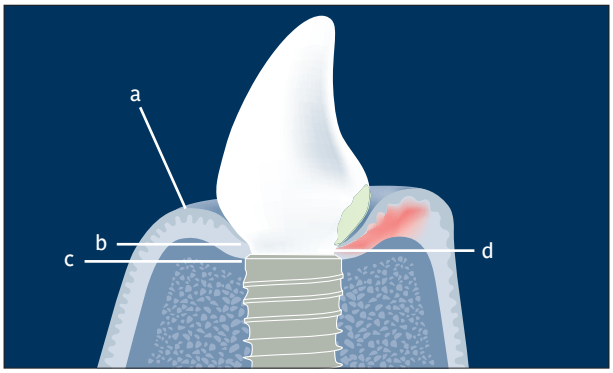

Abb. 1 Schematische Darstellung eines Bone-Level-Implantats mit umliegendem Gewebe. (a) Epithel (keratinisiertes und nicht keratinisiertes Barriereepithel). (b) Bindegewebe. (c) Marginaler Knochenkamm. (d) Schnittstelle Implantat/Prothetik mit gesundem periimplantärem Gewebe (links) oder periimplantärer Mukositis (rechts).

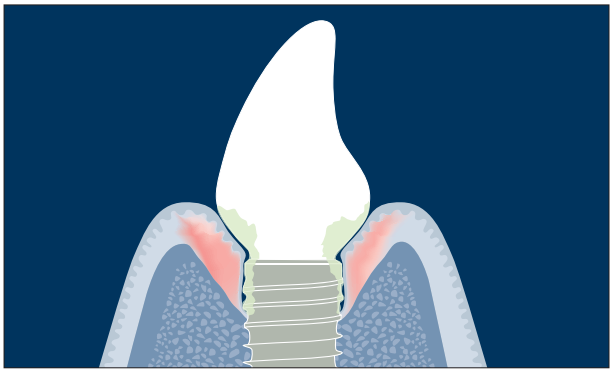

Abb. 2 Schematische Darstellung einer Periimplantitis (Abbau des marginalen Knochens und klinische Anzeichen für ein Entzündungsgeschehen).

Gesundes periimplantäres Weichgewebe umschließt das Implantat samt Sekundärteil (beziehungsweise das Implantat samt Prothetik) wie ein Kragen. Es umfasst eine epitheliale (keratinisiertes Mundepithel und nicht keratinisiertes Saumepithel) sowie bindegewebige Komponente (Abb. 1). Rund 1–1,5 mm Bindegewebe trennen das periimplantäre Epithel vom marginalen Knochen. Die koronoapikale Ausdehnung des Saumepithels beträgt rund 2 mm, was allerdings je nach Implantationstiefe, Weichgewebe-Phänotyp und Implantat-Sekundärteil-Verbindung variieren kann. Gesunde periimplantäre Schleimhaut zeigt keine klinischen Anzeichen einer Entzündung (d. h. keine Blutungen auf leichtes Sondieren).

Sobald das Implantat/Sekundärteil in der Mundhöhle freiliegt, wird dieser transmukosale Abschnitt rasch von Keimen besiedelt. Bei gesundem Gewebe bleiben Bakterienwirkung und Wirtsreaktion in der Balance. Das periimplantäre Weichgewebe lässt sich als schützende Barriere für die Zone der Osseointegration gegen Einflüsse aus der bakteriellen Plaque und der Mundhöhle begreifen.

Periimplantäre Infektionen (auch als periimplantäre Erkrankungen bezeichnet) entstehen, wenn das Verhältnis zwischen bakterieller Biofilmbelastung und Wirtsabwehr aus dem Gleichgewicht gerät und einen entzündlichen Prozess hervorruft.

Periimplantäre Mukositis bedeutet, dass klinisch eine Entzündung der periimplantären Schleimhaut (Blutungen auf leichtes Sondieren mit 0,25 N) festzustellen ist, aber keine Hinweise auf einen Abbau des unterstützenden Knochens bestehen (Zitzmann und Berglundh 2008) (Abb. 1).

Periimplantitis lautet die Diagnose, wenn neben den klinischen Entzündungssymptomen (Blutungen auf schwaches Sondieren mit 0,25 N) auch ein Abbau des unterstützenden Knochens festzustellen ist (Zitzmann und Berglundh 2008) (Abb. 2).

Copyright by all rights reserved

In vielen Fällen von Periimplantitis liegen Sondiertiefen von über 5 mm mit Eiterung und/oder Blutungen auf Sondieren vor (Abb. 3 a und b).

Auch Rezessionen der periimplantären Schleimhaut können mit periimplantären Infektionen einhergehen (Abb. 4).

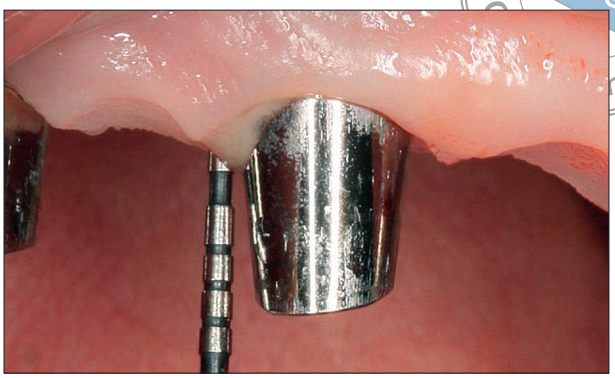

Abb. 3 a Situs mit diagnostizierter Periimplantitis. Eiternde Tasche mit 8 mm Sondiertiefe.

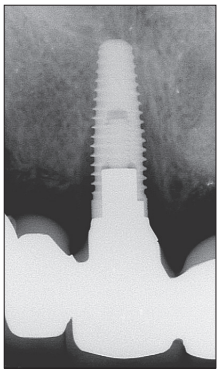

Abb. 3 b Dieser Zahnfilm desselben Implantats (siehe Abb. 3 a) mit in situ befindlicher Prothetik offenbart den periimplantären Knochenabbau. Der marginale Knochen befindet sich etwa auf Höhe des achten Gewindeganges.

Abb. 4 Zwei Implantate mit diagnostizierter Periimplantitis. Rezession der Schleimhaut und Biofilmbildung auf dem freiliegendem Gewindebereich.

copyright by all rights reserved

Abb. 5 Lingualfläche einer implantatgetragenen Unterkieferbrücke. Klinische Anzeichen einer Entzündung und periimplantären Mukositis durch Anlagerung von Plaque und Zahnstein.

Abb. 6 Implantate in Regio 41 und 31 mit Biofilm-/Zahnsteinbefall. Beide Regionen sind an Periimplantitis erkrankt.

3.1.1 Periimplantärer Biofilm

Der kausale Zusammenhang zwischen Biofilmbildung an Implantaten und periimplantärer Mukositis beim Menschen ist klar erwiesen (Pontoriero et al. 1994, Zitzmann et al. 2001, Salvi et al. 2012). Nur wenige Tage nach Einstellen der Mundhygiene zur Ermöglichung einer ungehemmten Plaquebildung zeigte sich in diesen Studien klinisch eine periimplantäre Entzündung (Blutungen auf Sondieren), die nach Wiederaufnahme der Hygiene wieder abklang (Salvi et al. 2012).

Die Zusammensetzung der periimplantären Biofilme bei solchen Entzündungen, die sich bei anfälligen Wirten zu einer Infektion ausweiten können, wird vom lokalen Milieu beeinflusst und ähnelt stark der Mikroflora an der Restbezahnung von teilbezahnten Patienten. Also ist das Risiko einer Entstehung einer Periimplantitis bei Patienten mit unbehandelter Parodontopathie, tiefen Resttaschen oder schlechter Mundhygiene erhöht (Costa et al. 2012; Heitz-Mayfield und Huynh-Ba 2009; Ferreira et al. 2006) (Abb. 5 und 6).

Mit periimplantären Infektionen (periimplantäre Mukositis und Periimplantitis) verbundene Biofilme wurden unter Einsatz diverser mikrobiologischer Techniken intensiv erforscht. Die Mehrzahl der Studien erbrachte eine ähnliche Zusammensetzung der submukosalen Mikroflora wie bei chronischer Parodontitis – mit einer von gramnegativen Bakterien dominierten, gemischten anaeroben Infektion. In manchen Fällen wurden jedoch auch in großer Zahl andere Mikroorganismen identifiziert, die bei Parodontopathien normalerweise nicht anzutreffen sind (Stäbchenbakterien aus dem Darmtrakt und Hefepilze) oder aber – wie etwa Staphylokokken (*Staphylococcus aureus* und *Staphylococcus epidermidis*) oder Peptostreptokokken – mit extraoralen Infektionen in Zusammenhang stehen (Leonhardt et al. 2003, Fürst et al. 2007, Persson et al. 2010). Dass periimplantäre Mukositis und Periimplantitis offenbar eine ähnliche Mikroflora besitzen (Maximo et al. 2009, Casado et al. 2011), spricht für die supramukosale Plaquebildung und nachfolgende periimplantäre Mukositis als Vorläuferstadien einer Periimplantitis.

Copyright by all rights reserved

Abb. 7 Periimplantäre Infektion (Mukositis), einhergehend mit nicht keratinisierter Schleimhaut. Ursache ist ein impaktiertes Nahrungsmittelteilchen.

Abb. 8 Periimplantitis im Bereich des mittleren Implantats. Die periimplantäre Schleimhaut in dieser Region ist beweglich und nicht keratinisiert.

3.1.2 Risikofaktoren für periimplantäre Infektionen

Ungenügende Plaquebeseitigung

Schlechte Mundhygiene kann als Risikofaktor für periimplantäre Infektionen betrachtet werden, und dasselbe gilt somit für jeden Faktor, der eine angemessene Plaquebeseitigung an Implantaten verhindert (Ferreira et al. 2006).

Ungenügende Breite der keratinisierten periimplantären Schleimhaut

Einigen Studien zufolge steigert eine ungenügende Breite der befestigten keratinisierten Schleimhaut im Bereich von Implantaten das periimplantäre Infektionsrisiko (Schrott et al. 2009, Lin et al. 2013, Brito et al. 2014). Vermutlich beeinträchtigt die fehlende keratinisierte Schleimhaut eine konsequente wirksame Plaquebeseitigung; dazu kommen noch Infektionsmöglichkeiten durch eingelagerte Speisereste oder Fremdköper (Abb. 7 und 8).

Iatrogene Risikofaktoren

Chirurgische Behandlungsphase. Als chirurgisch-iatrogene Risikofaktoren für periimplantäre Infektionen sind fehlgestellte Implantate und falsche Augmentationstechniken zu nennen. Implantate, die in zu kurzem Abstand von benachbarten Implantaten oder Zähnen eingesetzt werden, zerstören das notwendige Platzangebot für eine angemessene Hygiene und Plaquebeseitigung (Abb. 9) (Abi Nader et al. 2014).

Implantationen sollten in räumlich korrekter Lage und unter Wahrung eines ausreichenden Knochenvolumens (mindestens 1 mm) rund um den enossalen Implantatabschnitt erfolgen. Bei Fehlstellung des Implantats und unvollständiger Einbettung seines enossalen Abschnitts in genügend Knochen droht eine Kontamination der Implantatoberfläche mit einem Biofilm, gefolgt von Infektion und fortschreitendem Knochenabbau am Implantat.

Ähnlich verhält es sich mit Augmentationseingriffen zum Zeitpunkt der Implantation, die scheitern und somit ein unvollständig osseointegriertes Implantat hinterlassen, an dessen Oberfläche sich aufgrund der beeinträchtigten periimplantären Weichgewebebarriere leichter ein kontaminierender Biofilm bilden kann (Abb. 10).

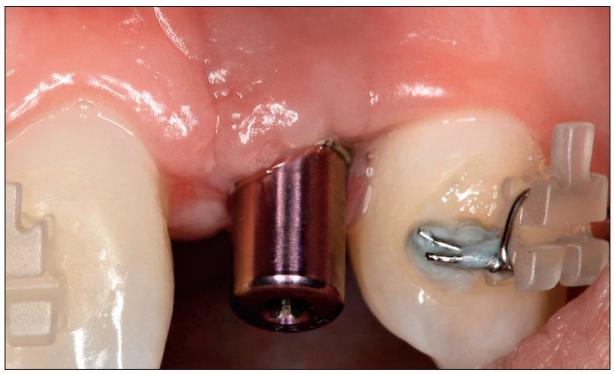

Abb. 9 Periimplantäre Infektion durch eine Implantation zu nahe am Nachbarzahn.

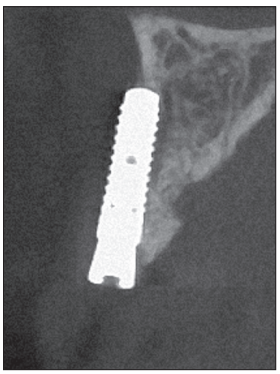

Abb. 10 DVT-Ansicht. Aufgrund einer gescheiterten Knochenaugmentation befindet sich vestibulär keine Kortikalis am Implantat. Die weitere Behandlung in diesem Fall beschreibt Abschnitt 9.2.1

copyright by all rights reserved

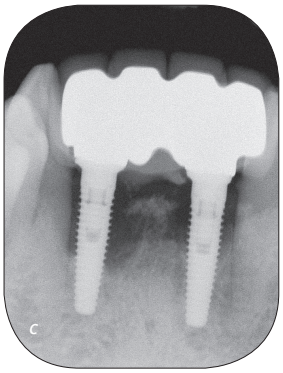

Abb. 11 a bis c Implantatgetragene Brücke mit schlechter Zugänglichkeit für Hygienemaßnahmen. Es handelt sich um einen Fall mit Periimplantitis verbunden mit Plaque und Zahnstein. (a) Linguale Ansicht und (b) bukkale Ansicht. (c) Der Zahnfilm offenbart periimplantären Knochenabbau an beiden Implantaten.

Abb. 12 a Periimplantäre Mukositis, verursacht durch eine schlechte Passform der verschraubten Krone in Regio 22.

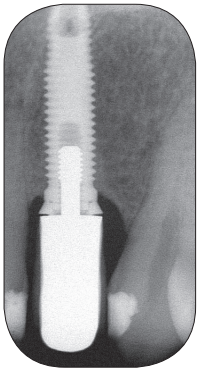

Abb. 12 b Zahnfilm desselben Falls (siehe Abbildung 21 a). Schlechte Passform der verschraubten Krone in Regio 22.

Prothetische Behandlungsphase. Zu den prothetisch-iatrogenen Risikofaktoren für periimplantäre Infektionen gehören etwa mangelhaft konzipierte, nicht ausreichend passgenaue, falsch sitzende oder mit zu viel Zement befestigte Suprakonstruktionen. Überkonturierte oder schlecht konzipierte, die Mundhygiene behindernde Konstruktionen können bei entsprechend anfälligen Patienten zu periimplantären Infektionen führen (Abb. 11 a bis c). Dass zwischen hygieneunfreundlicher implantatgetragener Prothetik und Periimplantitis ein Zusammenhang besteht, ist eindeutig bewiesen (Serino und Ström 2009).

Copyright by all rights reserved

Abb. 13 a Periimplantäre Infektion, verursacht durch einen schlechten Sitz der zementierten Krone in Regio 12.

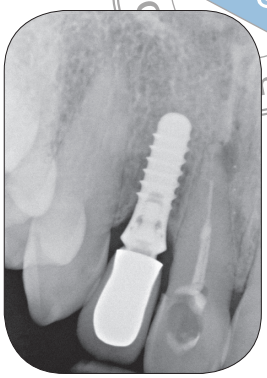

Abb. 13 b Radiologisches Erscheinungsbild der Implantatregion 12. Schlechter Sitz der Krone.

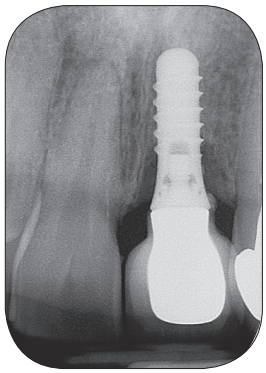

Abb. 14 a Zahnfilm. Abbau des marginalen Knochens am Implantat in Regio 21, verursacht durch überschüssigen Befestigungszement nach Kronenzementierung.

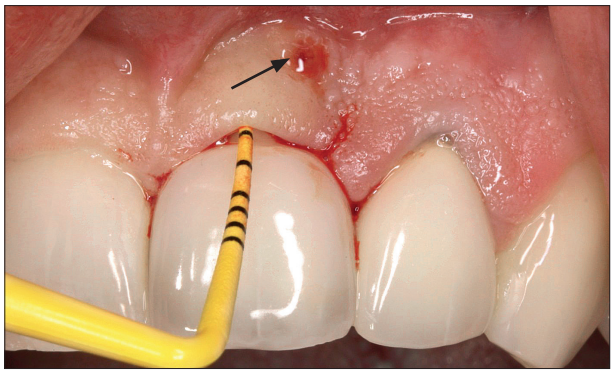

Abb. 14 b Implantatregion 21 mit sezernierendem Fistelgang (Pfeil) an der vestibulären Schleimhaut und tiefer, auf Sondieren blutende Tasche.

Auch ungenügend passgenaue Sekundärteile oder Suprakonstruktionen (Abb. 12 a – b), falsch sitzende zementierte Konstruktionen (Abb. 13a – b) oder submukosale Zementrückstände (Abb. 14 a und b) können die Ansammlung von Bakterien begünstigen und auf diesem Weg klinische Entzündungen sowie periimplantäre Infektionen verursachen.

copyright by all rights reserved Quintessenz

Die Implantatoberfläche als Risikofaktor
Zwar existieren keine Anhaltspunkte, wonach die Oberflächenmerkmale eines korrekt inserierten und integrierten Implantats das Entstehen einer Periimplantitis beeinflussen könnten. Sehr wohl ist jedoch dokumentiert, dass Implantate mit rauer (z. B. titanplasmabeschichteter, auch bekannt als TPS) Oberfläche in direkter Konfrontation mit dem oralen Milieu eher eine Periimplantitis nach sich ziehen als solche mit mikrorauer Oberfläche (Lang und Berglundh 2011). Jedoch ist der weitere Verlauf einer periimplantären Infektion, wenn sie einmal initiiert ist, nicht nur von den Oberflächenmerkmalen des Implantats, sondern auch von der Anfälligkeit des Wirts abhängig.

Fallbeschreibungen zeigen, dass die Entstehung einer Periimplantitis mit nachfolgendem Implantatverlust wahrscheinlich ist, wenn sich von einem Implantat mit starker Hydroxylapatit-Beschichtung diese Beschichtung löst (Piatelli et al. 1995).

Systemische Defizite als potenzielle Risikofaktoren
Nikotinkonsum kann das Risiko von periimplantären Infektionen erhöhen (Lindquist et al. 1997; Heitz-Mayfield und Huynh-Ba 2009). Rauchen ist ein allgemeinmedizinischer wie auch oraler Risikofaktor mit chronischen Auswirkungen auf viele Aspekte des Entzündungs- und Immunsystems. Die schädlichen Wirkungen des Rauchens umfassen eine eingeschränkte Wundheilung, reduzierte Kollagenproduktion, geschwächte Fibroblastenfunktion, reduzierte periphere Durchblutung und beeinträchtigte Funktion von Neutrophilen und Makrophagen (Palmer et al. 2005). Dass die an der Osseointegration und Erhaltung des periimplantären Knochenniveaus beteiligten Prozesse durch Rauchen vermutlich beeinträchtigt werden, liefert eine Erklärung für die niedrigeren implantatbezogenen Verweil- und Erfolgsquoten bei Rauchern (Clementini et al. 2014, Chen et al. 2013, Vervaeke et al. 2013).

Diabetes mellitus geht mit verschiedenen systemischen Komplikationen wie Retinopathien, Nephropathien, Neuropathien, mikro- und makrovaskuläre Störungen sowie einer geschwächten Wundheilung einher. Im Bereich der Mundhöhle sind Zusammenhänge mit Xerostomie, Karies und Parodontitis beschrieben. Hinter der erhöhten Anfälligkeit von Diabetikern für eine Parodontitis wird ein negativer Einfluss auf entzündliche Mechanismen vermutet, die zu deregulierter Wirtsabwehr, geschwächter Wundheilung und mikrovaskulären Problemen führen (Graves et al. 2006).

Zu implantatbezogenen biologischen Komplikationen bei Diabetikern liegen kaum Studien vor, und die Auswirkungen der Blutzuckereinstellung wurde bislang nicht untersucht. Allerdings erbrachte eine Übersichtsstudie zu 212 Nichtrauchern mit 578 Implantaten eine höhere Prävalenz von Periimplantitis unter den 29 Diabetikern als unter den Nichtdiabetikern innerhalb dieser Population (Ferreira et al. 2006).

3.1.3 Biologische Manifestationen materialbezogener Komplikationen

Durch die periimplantäre Schleimhaut austretende Sekrete einer periimplantären Infektion führen zur klinischen Manifestation eines sezernierenden Fistelgangs. Möglich ist dies bei einer Periimplantitis wie auch bei periimplantärer Mukositis. Als primäre Ursache kommen biologische (Plaque) (Abb. 15 a und b) oder auch materialbedingte Faktoren (Abb. 16 a bis d) in Frage. Letztere können in der Lockerung oder Fraktur eines Sekundärteils oder einer Schraube bestehen, aber auch in einem falschen Sitz der Prothetik oder (im Fall von zementierten Konstruktionen) in zu viel Befestigungszement (Abb. 14 a und b). Um zu einer genauen Diagnose zu gelangen, ist somit eine sorgfältige klinische und radiologische Beurteilung erforderlich.

Copyright by all rights reserved

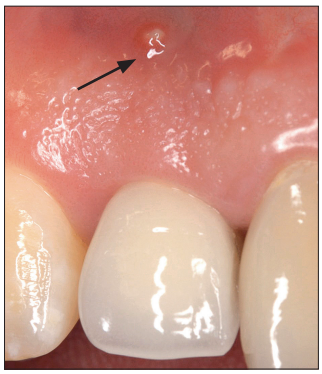

Abb. 15 a Periimplantitis in Regio 12 mit sezernierendem Fistelgang (Pfeil) und erheblichem Knochenabbau.

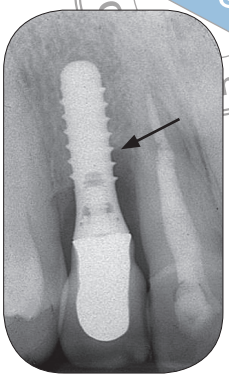

Abb. 15 b Zahnfilm der Implantatregion 12. Der Knochenabbau reicht etwa bis zum dritten Gewindegang (Pfeil).

Abb. 16 a Verschraubte Implantatkrone in Regio 21 mit sezernierendem Fistelgang und Schwellung der vestibulären Schleimhaut.

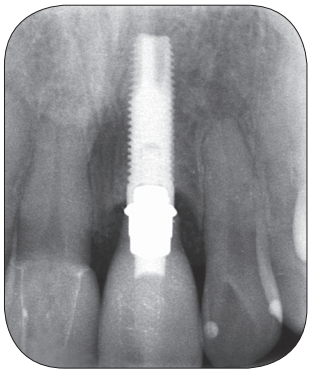

Abb. 16 b Zahnfilm der verschraubten Implantatkrone in Regio 21. Ein Abbau des marginalen Knochens ist nicht zu verzeichnen.



Abb. 16 c bis d Wie sich zeigte, war eine gelockerte Sekundärteilschraube der Auslöser der Infektion. Außerdem hatte ein technischer Fehler bei der Kronenherstellung einen sichtbaren Spalt zwischen Krone und Sekundärteil hinterlassen, in dem sich Bakterien ansammeln konnten.

copyright by all rights reserved Quintessenz

3.2 Biologische plaque-unabhängige Komplikationen

3.2.1 Totaler Verlust der Osseointegration und okklusale Überlastung

Es existieren Fallberichte zu Totalverlusten der Osseointegration (und somit Verlust des Implantats), bei denen von einer okklusale Überlastung als Ursache auszugehen ist. Diese Beschreibungen umfassen gewöhnlich keine Hinweise auf eine periimplantäre Infektion, aber dafür Röntgenaufnahmen mit einer schmalen Radioluzenz rund um den gesamten enossalen Implantatabschnitt (Abb. 17 a bis d). Dies entspricht nicht dem radiologischen Erscheinungsbild des progredienten Knochenabbaus am Alveolarkamm durch die biofilmbedingte Entzündungsreaktion bei einer Periimplantitis.

Abb. 17 a Diese herausnehmbare Teilprothese vereint starre (Teleskopkrone in der mit Implantat versorgten Regio 23) mit nichtstarrer Abstützung (Klammern an Zahn 14, 15 und 27). Möglicherweise bewirkte diese Kombination über 8 Jahre eine okklusale Überlastung des starren Retentionselements mit darauffolgendem Verlust der Osseointegration.

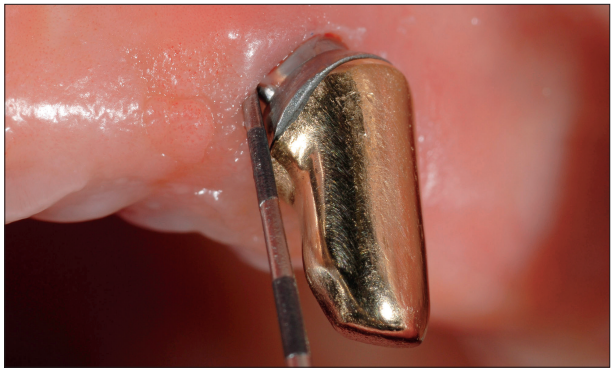

Abb. 17 b Implantat 23 mit seichten Sondiertiefen, ohne klinische Anzeichen für eine Infektion. Dem Patienten war seit zwei Tagen eine Lockerung des Implantats aufgefallen.

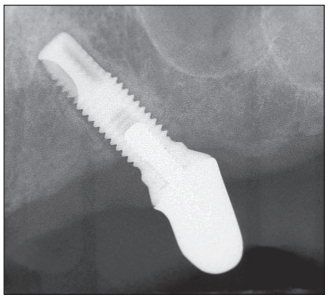

Abb. 17 c Auf dem Zahnfilm ist rund um den gesamten enossalen Implantatabschnitt eine Radioluzenz zu sehen.



Abb. 17 d Das Implantat hat seine Integration vollständig verloren. Patientenfall mit freundlicher Genehmigung von Prof. Nicola Zitzmann.

Copyright by all rights reserved

Abb. 18 Periimplantäre Schleimhaut mit erosivem oralem Lichen planus (OLP). Die Behandlung von OLP behandelt Abschnitt 9.2.2.

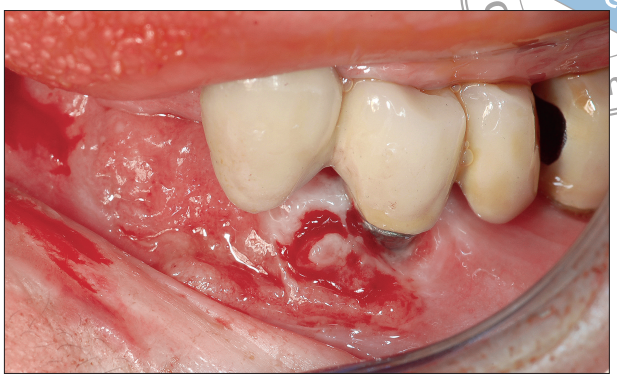

Abb. 19 Plattenepithelkarzinom im Bereich eines Dentalimplantats. Die Behandlung des Falles beschreibt Abschnitt 9.2.3.

In einer 5 Jahre umfassenden Fallserie von Piattelli et al. (2003) wurden 51 gelockerte Implantate explantiert und histologisch untersucht. Fast durchwegs handelte es sich dabei um Seitenzahnimplantate, die sich also in einer oberen oder unteren Prämolaren- oder Molarenregion befunden hatten. In allen Fällen hatte sich zwischen dem Implantat und dem umgebenden Knochen eine 600–1100 µm starke Bindegewebsschicht eingelagert. Dieser Knochen war kompakt sowie hochmineralisiert und es fanden sich im weitest koronal gelegenen Abschnitt des Implantats keine Bakterien. In manchen Fällen war im Bindegewebe ein spärliches Entzündungszellinfiltrat anzutreffen, und in ungefähr 10 % umschloss das Epithel tendenziell das ganze Implantat. Diese histologischen Befunde stehen mit der These im Einklang, dass eine Mischung aus schlechter Knochenqualität, mechanischem Knochentrauma und Überlastung ein Grund für Spätverluste von osseointegrierten Implantaten sein kann. Es liegt nahe, dass die Belastungsgrenze des Wirtsknochens in diesen Fällen überschritten wurde und die Osseointegration somit vollständig verloren ging. Patienten mit Parafunktionen wie Pressen oder Knirschen könnten für diese biologische Komplikation besonders anfällig sein.

3.2.2 Andere Theorien für das Entstehen von Verlusten der Osseointegration

Andere Autoren haben als alternative Entstehung für den Knochenabbau und Implantatverlust eine „Fremdkörperreaktion“ angesehen (Albrektsson et al. 2013). Für diese Theorie existieren jedoch bislang keine schlüssigen wissenschaftlichen Belege.

3.2.3 Orale plaque-unabhängige Schleimhautpathologien

Auch anderweitige Schleimhautpathologien in der Mundhöhle können auf das periimplantäre Weichgewebe übergreifen. Auch wenn sie ein ähnliches Erscheinungsbild wie periimplantäre Infektionen haben können, sollten sie von diesen dennoch differenziert werden. Um hier zu einer korrekten Diagnose zu gelangen, sind meist eine gründliche Anamnese und eine Biopsie erforderlich.

Oraler Lichen planus

Oraler Lichen planus (OLP) ist eine verbreitete entzündliche Erkrankung der Haut und Schleimhäute, die sich in vielen Fällen intraoral manifestiert und auch auf periimplantärer Schleimhaut anzutreffen ist. Von ihren mannigfaltigen Erscheinungsformen ist der erosive Lichen planus die bedeutendste (Abb. 18). Da manche Fälle von OLP anderen chronischen Entzündungen ähneln können, ist eine Biopsie zur Sicherung der Diagnose unverzichtbar (Parashar 2011). Laut aktuellen Untersuchungen ist OLP kein Risikofaktor für eine Periimplantitis und seine Manifestationen sind von Implantaten unabhängig (Lopez-Jornet et al. 2014).

Karzinome/Tumoren

Zwar sind Karzinome an Dentalimplantaten nur selten anzutreffen, wenn sie aber in Erscheinung treten, dann normalerweise als exophytische Wucherungen (Abb. 19). Eine aktuelle Literaturrecherche erbrachte 25 beschriebene Fälle von periimplantären Karzinomen sowie 1 periimplantäres Sarkom (Moergel et al. 2014). Darunter befanden sich 8 Patienten mit einer Alkohol- beziehungsweise Tabakanamnese. Die meisten beschriebenen Fälle zeigten Risikofaktoren für bösartige Veränderungen wie bereits ein früheres Karzinom (n = 12), Lichen (n = 4), Strahlentherapie (n = 3) oder Leukoplakie (n = 3).

copyright by all rights reserved Quintessenz

Abb. 20 Peripheres Riesenzellgranulom im Bereich eines Implantats in Regio 32. Die Behandlung des Falles beschreibt Abschnitt 9.2.4.

Peripheres Riesenzellgranulom
Hierbei handelt es sich ebenfalls um eine mögliche, aber seltene biologische Komplikation an Dentalimplantaten. Periphere Riesenzellgranulome sind gutartige reaktive exophytische Läsionen unbekannter Ätiologie. Sie sind die häufigste Art von Riesenzellläsion im Kiefer, dennoch existieren im Zusammenhang mit Implantaten derzeit nur 12 Fallbeschreibungen (Galindo-Moreno et al. 2013). Klinisch treten diese Granulome meist als exophytische multilobuläre Läsion in Erscheinung, umgeben von rosafarben bis rötlichem Gewebe (Abb. 20). Zur Sicherung der Diagnose ist eine Biopsie mit histologischer Befundung erforderlich.

Bisphosphonat-assoziierte Kieferosteonekrosen
Dies (auch bekannt unter der Abkürzung BRONJ für *bisphosphonate-related osteonecrosis of the jaw*) ist eine seltene biologische Komplikation im Zusammenhang mit Implantaten (Abb. 21). Das Risiko ist offenbar bei peroraler Zufuhr der Medikamente wesentlich geringer als bei intravenöser Zufuhr, scheint aber mit der Dauer der Anwendung zu steigen. In der Literatur sind Fälle dokumentiert, in denen periimplantäre Osteonekrosen nach Anwendung von Bisphosphonaten an zuvor bereits erfolgreich osseointegrierten Implantaten entstanden sind (Kwon et al. 2012 und Lopez-Cedrun et al. 2013). Histologisch präsentieren sich diese Läsionen als nekrotischer Knochen mit leeren Lakunen, infiltriert von Entzündungszellen und Bakterienkolonien. Man kann drei Muster der Knochenzerstörung unterscheiden: (1) totale Nekrose des periimplantären Knochens *(frozen type)*, (2) ausgedehnte Osteolyse am Implantat mit oder ohne Sequester *(osteolytic type)* und (3) Sequestrierung des Knochens mitsamt dem Implantat bei intaktem Implantat-Knochen-Kontakt *(en-bloc sequestration type)*. Letzterer Typ, der nicht dem Muster einer Knochenzerstörung durch Periimplantitis entspricht, könnte eines der Merkmale von BRONJ an Implantaten sein (Kwon et al. 2012).

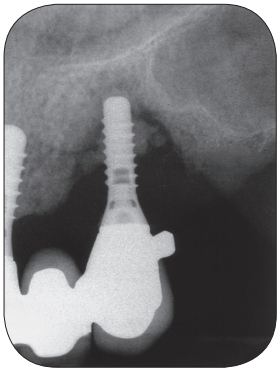

Abb. 21 Zahnfilm eines Implantats mit Bisphosphonat-assoziierter Kieferosteonekrose. Die Behandlung des Falles beschreibt Abschnitt 9.2.5.

Metallallergien
Als Überempfindlichkeitsreaktionen auf Metalle in implantatgetragenen Konstruktionen sind Symptome wie Entzündungsreaktionen der Haut (Gesichtsekzeme, Dermatitis und Ausschläge) oder Schleimhauthyperplasien dokumentiert (Abb. 22). Vereinzelt ist auch von allergischen Reaktionen auf Titan die Rede gewesen, auch wenn Titan nach wie vor keine erwiesene Bedeutung als Ursache für allergische Reaktionen besitzt (Javed et al. 2013). Dennoch können, unter seltenen Umständen bei manchen Patienten, bestimmte Metalle eine Allergie auslösen. Zur Sicherung der Diagnose sind kutane Allergietests erforderlich (Sicilia et al. 2008, Javed et al. 2013).

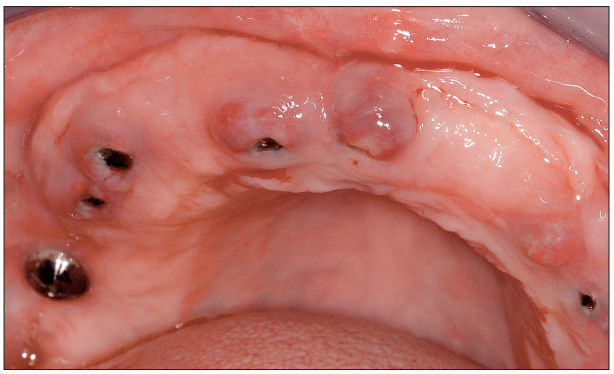

Abb. 22 Verdacht auf eine Metallallergie gegen (nicht aus Titan bestehende) Einheilkappen. Die Behandlung des Falles beschreibt Abschnitt 9.2.6.

copyright by
all rights reserved
Quintessenz

Dentalimplantate werden auf der ganzen Welt routinemäßig angewendet, um fehlende Zähne zu ersetzen. Mit der Ausweitung von Therapieoptionen und einer wachsenden Zahl an Behandlern, die Implantatbehandlungen anbieten, muss alles dafür getan werden, dass die verwendeten Behandlungsmethoden den höchsten klinischen Maßstäben gerecht werden.

Der ITI Treatment Guide ist eine Buchreihe zu evidenzbasierten Methoden für Implantatversorgungen in der täglichen Praxis. Renommierte Kliniker beleuchten darin (unter Mitwirkung von erfahrenen Praktikern) das Spektrum der unterschiedlichen Behandlungsformen. Die Buchreihe erörtert den Umgang mit verschiedenen klinischen Situationen. Ihr Schwerpunkt liegt insbesondere auf einer fundierten Diagnostik, evidenzbasierten Behandlungskonzepten und voraussagbaren Ergebnissen bei minimalem Risiko für den Patienten.

Der vorliegende Band 8 des ITI Treatment Guide liefert dem Behandler die neuesten evidenzbasierten Informationen zu den Ursachen sowie der Bewältigung von biologischen und materialbedingten Komplikationen. Diese Analyse des neuesten Wissenstandes beruht auf den Ergebnissen der 4. und 5. ITI-Konsensuskonferenz in Stuttgart (2008) und Bern (2013) sowie auf einer Übersicht über die aktuell vorliegende Literatur.

16 Fallbeschreibungen, präsentiert von erfahrenen Behandlern aus der ganzen Welt, illustrieren Schritt für Schritt die Diagnose und Bewältigung von Komplikationen.

Der kommende Band 9 des ITI Treatment Guide wird Implantatbehandlungen bei älteren Patienten zum Thema haben.

ITI Treatment Guide – Schritt für Schritt zum Erfolg

- Für fundierte Diagnosen
- Für evidenzbasierte Behandlungskonzepte
- Für voraussagbare Behandlungsergebnisse

ISBN: 978-3-86867-270-1

9 783868 672701