

# **KALKULIERTE UNFALLCHIRURGISCHE ERSTVERSORGUNG**



**Diagnostik**

**Klassifikation**

**Erstversorgung**



# Inhalt

Autoren ..... IV  
 Vorwort ..... VI  
 Abkürzungen ..... IX

## 1 Grundlagen und Pathophysiologie..... 1

1.1 Systematische Traumareaktion ..... 2  
 1.2 Damage Control bei Polytrauma und kalkulierte  
 Erstversorgung bei Monoverletzungen ..... 5  
 1.3 Pathophysiologische Veränderungen  
 beim Weichteiltrauma ..... 10

## 2 Interdisziplinäre Versorgung..... 15

2.1 Besonderheiten der unfallchirurgischen  
 Anamnese..... 16  
 2.2 Anästhesiologie – Besonderheiten  
 der Anästhesie bei Unfallverletzten..... 20  
 2.3 Prinzipien der externen Ruhigstellung..... 26  
 2.4 Lagerung des Verletzten ..... 32  
 2.5 Versorgungen mit Fixateur externe..... 34  
 2.6 Präoperative Physiotherapie bei Frakturen ..... 40

## 3 Weichteilverletzungen ..... 41

3.1 Weichteilverletzungen..... 42

## 4 Verletzungen des Schädels ..... 41

4.1 Verletzungen des Neurokraniums..... 48  
 4.2 Blutungen aus dem Nasen-, Mund- und  
 Rachenraum..... 58

## 5 Verletzungen der Wirbelsäule ..... 61

5.1 Verletzungen der Halswirbelsäule..... 62  
 5.2 Verletzungen der Brust- und Lendenwirbelsäule.. 68

## 6 Verletzungen des Beckens ..... 73

6.1 Beckenverletzungen ..... 74

## 7 Verletzungen des Thorax ..... 77

7.1 Pneumothorax..... 78  
 7.2 Thorakale Blutungen/Hämatothorax..... 81


## 8 Verletzungen der Organe..... 85

8.1 Verletzung der parenchymatösen Organe..... 86  
 8.2 Verletzung von Hohlorganen..... 89

## 9 Verletzungen der oberen Extremität..... 91

9.1 Kompartmentsyndrom der oberen Extremität ..... 92  
 9.2 Schulterluxationen ..... 94  
 9.3 Klavikulafrakturen ..... 97  
 9.4 Oberarmkopfrühe..... 100  
 9.5 Oberarmschaftfrakturen..... 103  
 9.6 Ellenbogenverletzungen ..... 105  
 9.7 Unterarmschaftfrakturen..... 108  
 9.8 Distale Unterarmfrakturen..... 111

<b>10 Verletzungen der Hand.....</b>	<b>115</b>	<b>13 Septische Chirurgie .....</b>	<b>161</b>
10.1 Luxationsfrakturen des Handgelenks und der Handwurzel .....	116	13.1 Prinzipien der septischen Chirurgie.....	162
10.2 Frakturen der Mittelhand und der Finger .....	120	13.2 Die infizierte Endoprothese .....	165
<b>11 Verletzungen der unteren Extremität ..</b>	<b>125</b>	13.3 Gelenkinfekte an der Hand .....	169
11.1 Kompartmentsyndrom der unteren Extremität ..	126	13.4 Sehnenscheidenphlegmonen an der Hand .....	172
11.2 Hüftluxationen .....	128	13.5 Infizierte Osteosynthesen .....	174
11.3 Hüftgelenksnahe Frakturen .....	130	<b>Anhang .....</b>	<b>179</b>
11.4 Oberschenkelschaftfrakturen .....	133	Index .....	180
11.5 Instabile knienaehe Frakturen.....	135		
11.6 Unterschenkelschaftfrakturen .....	138		
11.7 Distale Unterschenkelfrakturen.....	140		
11.8 Verletzungen der Sprunggelenke .....	142		
<b>12 Verletzungen des Fusses .....</b>	<b>145</b>		
12.1 Talusfrakturen .....	146		
12.2 Fersenbeinfrakturen .....	150		
12.3 Luxationsfrakturen der Fußwurzel – Chopart-/Lisfranc-Luxationsfrakturen .....	153		
12.4 Mittelfuß- und Zehenfrakturen.....	156		



### 1.3.4 Wesentliche Begleitverletzungen

Insbesondere an den Extremitäten können neben der Zerstörung des eigentlichen Haut- und Weichteilmantels schwerwiegende Begleitverletzungen von Nerven und Gefäßen sowie Muskeln und Sehnen auftreten, welche gravierende funktionelle Einschränkungen nach sich ziehen können. Ein Weichteiltrauma kann zu einem Kompartmentsyndrom sowie zu einer großflächigen Exposition von Knochen und Gelenkkapsel führen, als auch eine Gelenkeröffnung bewirken.

### 1.3.5 Versorgungszeitpunkt

Abhängig von Ausdehnung, Schwere und Begleitverletzungen des Weichteiltraumas.

Verletzung von Hauptgefäßen	N 1
Kompartmentsyndrom	N 2
Sehnenverletzung, Nervenverletzung	N 2
Exposition von Knochen und Gelenk	N 2

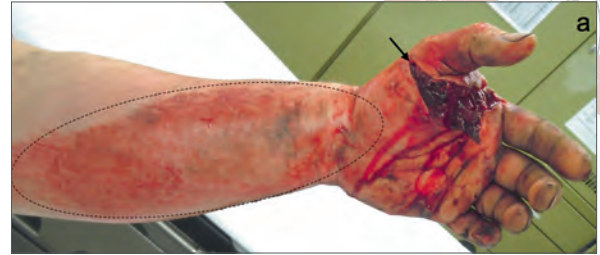
### 1.3.6 Kalkulierte Erstversorgung

Bei der primären Beurteilung gilt es, das Ausmaß des Weichteiltraumas genau abzuschätzen. Im Vordergrund steht die chirurgische Exploration, die von einer suffizienten Nekrosektomie begleitet werden muss. Irreversibel geschädigtes, nicht durchblutetes Weichteilgewebe sollte, unter Erhaltung von Leitungsbahnen und Nervenstrukturen, entfernt werden. Die Belassung nekrotischen Gewebes bedeutet die zunehmende Gefahr einer Infektion. Wiederholte geplante chirurgische Debridements können in der Initialphase nach Trauma notwendig sein.

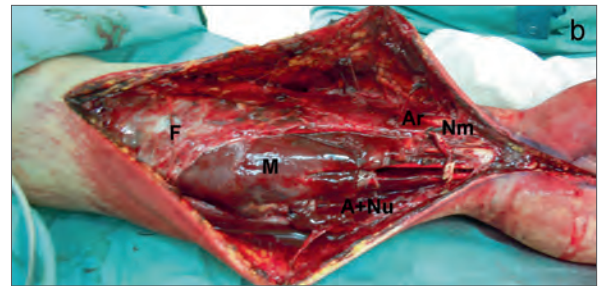
### 1.3.7 Tricks und Techniken

Die Wahl des Behandlungsregimes wird durch prognostische Faktoren wie Entstehungsmechanismus (Anamnese!), Lokalisation, Flächenausdehnung und Kontaminationsgrad des Weichteiltraumas beeinflusst.

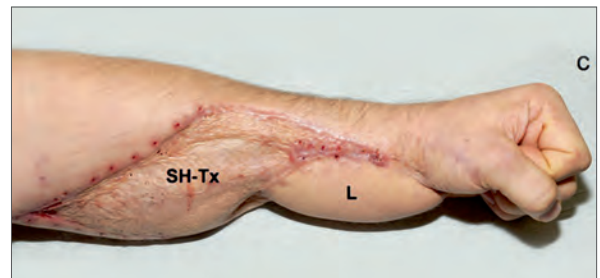Ein **geschlossenes, isoliertes Weichteiltrauma** bzw. ein Weichteiltrauma bei geschlossener Fraktur kann weniger augenscheinlich sein. Es besteht die Gefahr einer Unterschätzung (s. Abb. 1.3.1–3).



**Abb. 1.3.1:** Isoliertes Weichteiltrauma der Hand und des Unterarms infolge eines Arbeitsunfalls (Überrolltrauma durch einen tonnenschweren Gabelstapler). Radiologisch wurde eine Fraktur ausgeschlossen. Beachte die großflächige Hautkontusion über dem beugeseitigen Unterarm und Handgelenk (gestrichelte Linie), neben der offensichtlichen, offenen Verletzung an der Hand (Pfeil).



**Abb. 1.3.2:** Intraoperativ bestätigte sich der Verdacht eines hochgradigen Weichteiltraumas am Unterarm. Es lag ein ausgedehntes subkutanes Decollement bei traumatischer Zerstörung der Unterarmfaszie (F) und partieller Zerstörung der Muskulatur im Bereich der Beugerloge (M) vor. A. und N. ulnaris (A+Nu) sowie der N. medianus (Nm), als auch A. radialis (Ar) zeigten sich bei Exploration unverletzt.



**Abb. 1.3.3:** Zustand nach zweizeitiger plastischer Rekonstruktion des Defektes mittels gefäßgestieltem fasziokutanen Leistenlappen (L) und Spalthauttransplantation (SH-Tx) mit einem guten funktionellen Ergebnis. Ausdünnung des eingeeilten Lappens und serielle Exzision des Spalthautareals sind geplant.

**Oberflächliche Hautabschürfungen** stellen per se eine Verletzung der physiologischen Barriere dar und können die Ausbildung einer Infektion tiefer gelegener Strukturen, z. B. der Faszien, bewirken.

Bei **kleinflächigen penetrierenden Weichteilverletzungen** am Unterarm und an der Hand muss Sensibilität und Motorik distal der Wunde auf das Peinlichste klinisch untersucht und die Verletzung ggf. einer diagnostischen operativen Revision unterzogen werden.

Bei **Weichteilwunden mit Verunreinigung** muss nach einer mechanischen Entfernung von groben Verschmutzungen und Spülung der Wundfläche, der kontusionierte Wundrand gänzlich exzidiert werden. Bei der sorgfältigen Exploration der ggf. erweiterten Wunde müssen wichtige Strukturen identifiziert und Gewebnekrosen vollständig entfernt werden.

Die **Exploration im Rahmen des primären chirurgischen Debridements** umfasst die Beurteilung der Haut, des subkutanen Fettgewebes, der fasziellen Hüllen, der verletzten Muskulatur, Sehnen, Nerven, Gefäße sowie Knochen, welche auf Vitalität und Kontinuität überprüft werden.

Die Möglichkeit der Ausbildung eines **posttraumatischen Kompartmentsyndroms** bei einem geschlossenen Weichteiltrauma muss jederzeit in Erwägung gezogen und dieser Zustand bzw. die Gefahr eines solchen möglichst zügig erkannt werden. Bei einem drohenden oder manifesten Kompartmentsyndrom muss eine **vollständige** Spaltung **aller** Kompartimente durchgeführt werden.

**Vorübergehende Bedeckung** des debridierten und drainierten Haut/Weichteildefektes kann z. B. mit Fettgaze, synthetischen Hautersatz, Schwämme und/oder Dermotraktion bis zur definitiven Versorgung mittels Sekundärnaht, Spalthauttransplantation, gestielten oder freien faszio- oder myokutanen Lappenplastiken befundgerecht erfolgen.

Da beinahe jede traumatische Weichteilwunde als potentiell kontaminiert gilt, ist eine primäre Wundbedeckung mittels okklusiver Verbände bzw. eines Vakuum-Sog-Verbandes nicht sinnvoll.

Die Verwendung elastischer Wickelverbände (Kompression!) ist nicht zu empfehlen. Ebenso ist bei Anlage von Gipsschienen auf eine ausreichende Polsterung bzw. Fensterung über der Kontusion zu achten (s. Kap. 2.3, S. 24).

Es sollte **auf weiche Auflageflächen** geachtet werden, um zusätzliche Schädigungen durch druckbedingte Minderperfusion des aufliegenden Areals zu vermeiden. Die **Anlage von Fixateur-Elementen** kann zum Aushang der Extremität bei ausgedehnten Weichteilverletzungen empfohlen werden. Hierdurch kann die Lagerung sowie die Wund- und Patientenpflege verbessert werden.

#### Weiterführende Literatur:

- Kälicke T, Schlegel U, Printzen G, Schneider E, Muhr G, Arens S. Influence of a closed soft tissue trauma on resistance to local infection. An experimental study in rats. *J Orthop Res.* 2003; 21: 373–378.
- Landry PS, Marino AA, Sadasivan KK, Albright JA. Effect of soft-tissue trauma on the early periosteal response of bone to injury. *J Trauma.* 2000; 48: 479:483.
- Menth-Chiari WA, Curl WW, Paterson-Smith B, Smith TL. Microcirculation of striated muscle in closed soft tissue injury: effect on tissue perfusion, inflammatory cellular response and mechanisms of cryotherapy. A study in rat by means of laser Doppler flow-measurements and intravital microscopy. *Unfallchirurg.* 1999; 102: 691–699.
- Schaser K, Vollmar B, Kropenstedt S, Schewior L, Raschke M, Menger MD, Lübke A, Hass N, Mittlmeier T. In vivo analysis of microcirculation following closed soft tissue injury. *J Orthop Res.* 1999; 17: 678–685.
- Schaser KD, Zhang L, Haas NP, Mittlmeier T, Duda G, Bail HJ. Temporal profile of microvascular disturbances in rat tibial periosteum following closed soft tissue trauma. *Langenbecks Arch Surg.* 2003; 388: 323–330.

## 2.4 Lagerung des Verletzten

*Ina Schmidt*

### 2.4.1 Allgemeine Grundlagen

Die Lagerung ist eine wichtige unterstützende Maßnahme zur Behandlung von Verletzungen. Ob zur Stabilisierung von Frakturen, zur Abschwellung verletzter Extremitäten oder im Extensionsverband, die entsprechende Lagerung sollte für den Patienten weitgehend schmerzreduzierend bzw. schmerzfrei sein. Durch die sach- und fachgerechte Lagerung werden Sekundärschäden wie Gefäß- oder Nervenschädigungen weitestgehend vermieden.

**CAVE:** Falsche Lagerung kann zu irreversiblen Schäden führen (Paresen, Spitzfuß, Dekubitus, Kontrakturen)!

Die Art der Lagerung muss abhängig gemacht werden von

- der Lokalisation der Verletzung,
- der Art der Verletzung,
- dem evtl. angewandten Osteosyntheseverfahren.

Allgemein sollte bei einer Lagerung darauf geachtet werden, dass z. B. Schläuche (Infusionsschlauch, Drainage, BVK und dergleichen) zur unverletzten Seite des Patienten am Bett angebracht werden. Diese Maßnahme verhindert, dass die Leitungen gequetscht werden und somit ihre eigentliche Funktion vermindert, wenn nicht sogar unterbunden wird.

Dadurch ist die Gefahr eines versehentlichen Herausziehens – z. B. beim Betten – deutlich reduziert. Dies erspart dem Patienten gegebenenfalls eine weitere OP und vermindert das Komplikationsrisiko.

### 2.4.1 Lagerungshilfsmittel

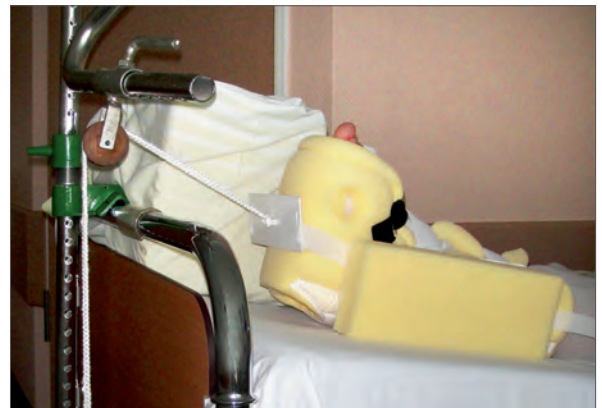Für alle Lagerungsarten gilt: Sie müssen mehrmals am Tag kontrolliert und gegebenenfalls korrigiert werden, um irreversible Schäden zu vermeiden!

Lagerungshilfsmittel	Anwendung
Schienen	Zur speziellen Lagerung und Ruhigstellung von Extremitäten
Kissen	Gut zum Lagern und Polstern; problemlos im Hygieneaufwand (keine Spreu- oder Hirsekissen!)
Schaumstoffkeile	Nur mit Bezug verwenden; Desinfektion unproblematisch
Schaumstoffquader	Kommen z. B. bei Lagerungen auf der gesunden Gegenseite der unteren Extremität zum Einsatz (Abstützen, Unterstützen der Muskelpumpe)

Lagerungshilfsmittel und ihre Anwendung.

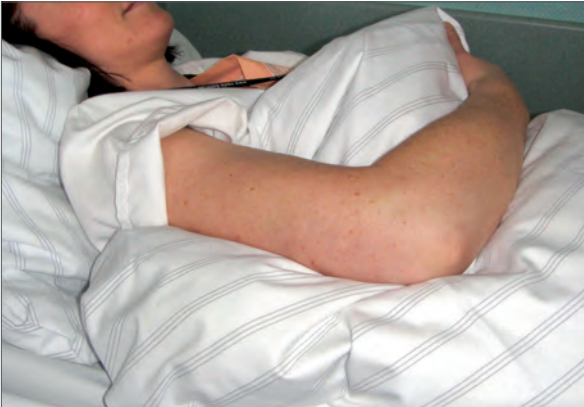### 2.4.1.1 Lagerung bei Beinextension

- Abhängig von Extensionsmethode sowie Frakturlokalisierung
- Hochlagerung der verletzten Extremität
- Zusätzliche Unterpolsterung an gefährdeten Stellen (Druckstellen für Nerven!), wie z. B. Fibulaköpfchen
- Bei Schenkelhalsfrakturen, per- und subtrocantären Femurfrakturen, Frakturen im Beckenbereich: Lagerung mit flacher Schaumstoffschiene, leicht gebeugte Kniestellung, Unterschenkel leicht hochgelagert
- Bei Frakturen des mittleren und distalen Femur erfolgt eine Hochlagerung mit 45° Kniebeugung

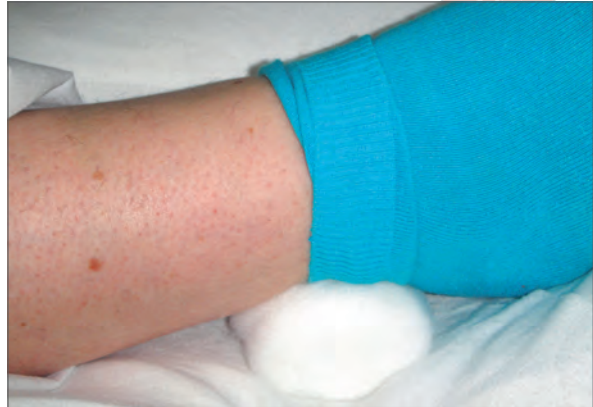

**Abb.2.4.1:** Extension im Traktionsstiefel. Auf Abstützung der gesunden Extremität und axiale Zugrichtung des Gewichts ist zu achten.





**Abb. 2.4.2:** Lagerung des Armes auf dem „Kuschelkissen“. Es ist darauf zu achten, dass die Schulter nach dorsal absinken kann.



**Abb. 2.4.3:** Beim Lagern in einer Schiene ist auf eine druckfreie Lagerung der Ferse zu achten.

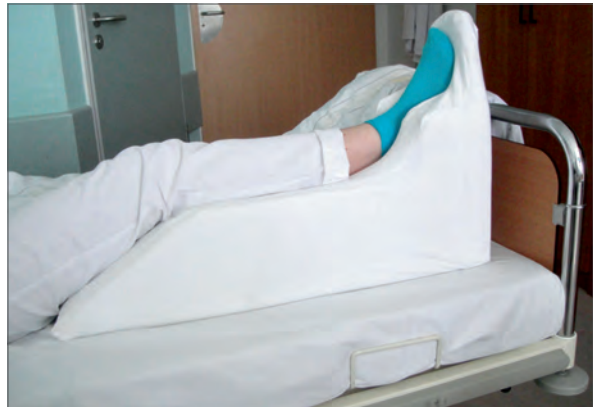### 2.4.1.1 Lagerung bei operativer Frakturversorgung

Abhängig von Extensionsmethode oder Frakturlokalisation:

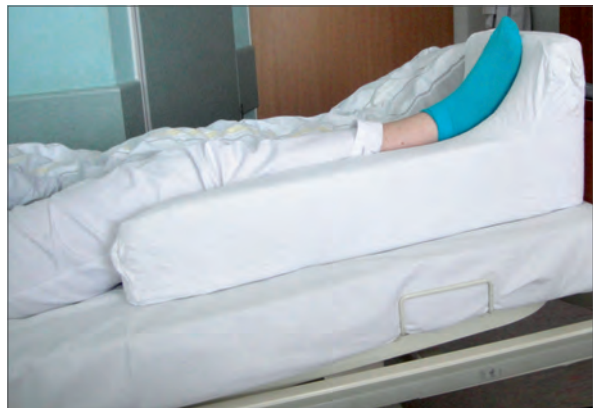- Bei Verletzungen der oberen Extremität kommt das „Kuschelkissen“ zum Einsatz. Es kann der jeweiligen Verletzungssituation sehr gut angepasst werden.
- Bei Schulterverletzungen darf die Schulter nicht nach ventral über den Oberarm gehiebelt werden. Der Ellenbogen muss höher als der Oberarmkopf gelagert sein.
- **SHF mit TEP:** flach in Schaumstoffschiene bei leichter Abduktionsstellung des operierten Beines lagern.
- **Pertrochantäre Oberschenkelfraktur:** flach in Schaumstoffschiene bei leichter Abduktionsstellung des operierten Beines lagern.
- Oberschenkelschaftfraktur mit Marknagel sowie
- Unterschenkel- und Knöchelfrakturen: Hochlagerung mit Kniebeugung
- **Fixateur externe:** hohe Schienenlagerung
- Das Fußende soll 10–15° hochgestellt sein (begünstigt den venösen Rückfluss).

#### 2.4.1.1 Lagerung bei Gelenkverletzungen:

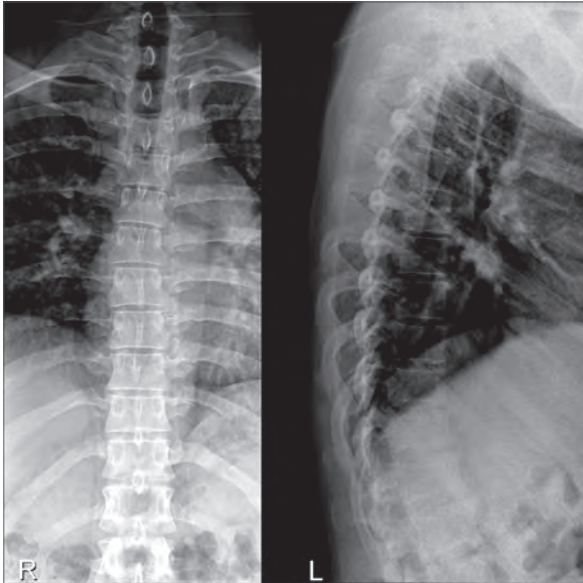
- Hochlagerung der betroffenen Extremität
- bei instabiler Verletzung (Frakturen, Luxationen oder Ähnliches) eventuell Ruhigstellung in Schiene



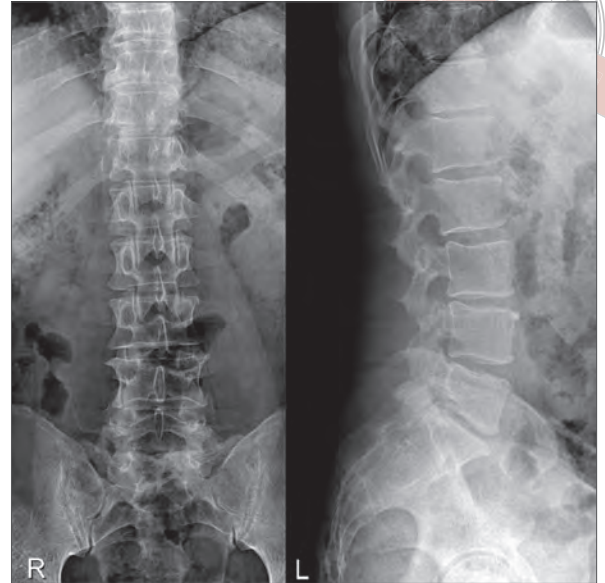
**Abb. 2.4.4:** Bei der Lagerung in einer hohen Schiene mit Kniebeugung muss auch der Oberschenkel unterstützt werden.



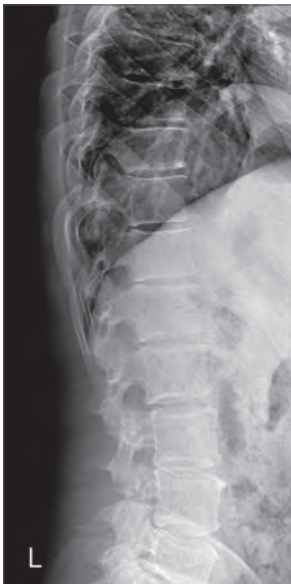**Abb. 2.4.5:** Beim Lagern in einer flachen Schiene muss zur besseren Entlastung das Fußende des Bettes um 10–15° erhöht werden.



**Abb. 5.2.2:** BWS in 2 Ebenen. Durch die Überlagerung der Rippen sind die köchernen Strukturen nur schwer zu beurteilen.



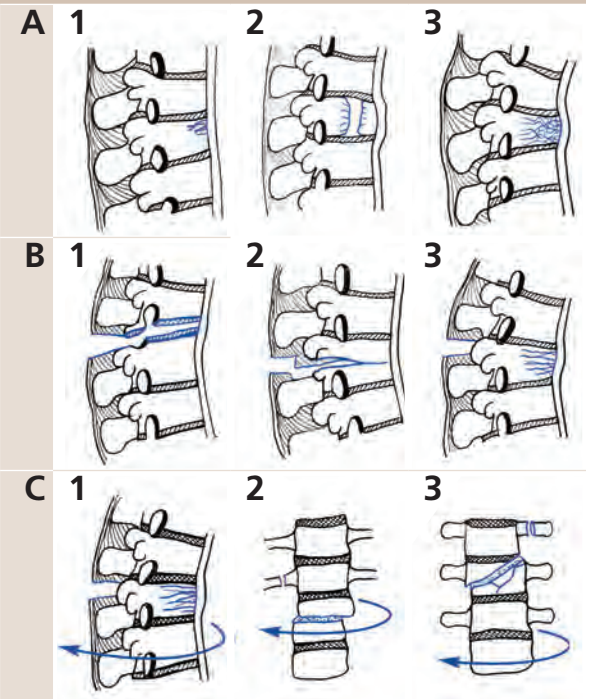
**Abb. 5.2.3:** LWS in 2 Ebenen. Durch Darmgasüberlagerungen können Pathologien unerkannt bleiben.



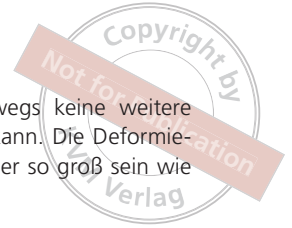**Abb. 5.2.4:** Seitliche Zielaufnahme des thorakolumbalen Übergangs. Durch Fokussierung des Zentralstrahls ist dieser Bereich besser zu befunden.

### 5.2.3 Klassifikation

#### Wirbelkörperfrakturen: AO-Klassifikation







### 5.2.4 Wesentliche Begleitverletzungen

Eine Hämaturie ist in über 90% bei Wirbelsäulenverletzungen zu verzeichnen. Die Klinik ist nicht eindeutig, deshalb sollte auf eine vollständige und exakte Nativröntgenuntersuchung Wert gelegt werden. Ist eine Urinausscheidung vorhanden, sollte wenn möglich eine Ausscheidungsurografie vorgenommen werden, um eine Verletzung der Nieren und des harnableitenden Systems frühzeitig zu erfassen. Die Verletzung der Bauchspeicheldrüse und des Duodenums bei Verletzungen am thorakolumbalen Übergang sollte in die Erstdiagnostik einbezogen werden. Laborchemische und sonographische Untersuchungen sollten unter gezielter Fragestellung sorgfältig erfolgen. Eine Krepitation bei der rektalen Untersuchung ist hinweisend auf eine Verletzung der Duodenalwand.

Auf begleitende Frakturen von Rippen oder des Sternums im Sinne einer sternovertebralen Instabilität ist zu achten.

### 5.2.5 Versorgungszeitpunkt

Frakturen oder Luxationen mit neurologischem Defizit	N1
Luxationen ohne neurologisches Defizit	N4
Frakturen oder diskoligamentäre Instabilitäten ohne grobe Verstellung	N5

Bei versorgungspflichtigen Begleitverletzungen ist die Versorgungsreihenfolge individuell festzulegen.

### 5.2.6 Kalkulierte Erstversorgung

Wirbelsäulenverletzte werden meist auf einer Vakuummatratze gelagert angeliefert. Es sollte möglichst eine sofortige Umlagerung von der Matratze auf eine Transportliege erfolgen, solange viele Helfer den Patienten achsgerecht transferieren können. Eine en-bloc-Drehung zur Untersuchung der Patientenrückfläche ist jederzeit möglich. Weitere Umlagerungen, z. B. auf dem CT-Tisch, müssen mit dem Rollboard erfolgen. Auf eine suffiziente Analgesie ist zu achten.

### 5.2.7 Tricks und Techniken

Wie in Kap. 5.1.7 angesprochen, ist die Fraktur der Wirbelsäule keine lebensbedrohliche Verletzung, sodass die Untersuchung in Ruhe vonstatten gehen kann. Der Untersucher und der Patient müssen wissen, dass während eines

vernünftig durchgeführten Diagnostikwegs keine weitere Schädigung der Wirbelsäule auftreten kann. Die Deformierung der Wirbelsäule wird niemals wieder so groß sein wie im Moment der Traumatisierung.

#### Weiterführende Literatur:

- Blauth M. Grundlagen der Wirbelsäulentraumatologie In : H.Tscherne, M. Blauth (Hrsg.). *Tscherne Unfallchirurgie Wirbelsäule*. Springer, Berlin 1998; 1–59.
- Castro WHM, Jerosch J. Orthopädisch-traumatologische Wirbelsäulen –und Beckendiagnostik. Ferdinand Enke Verlag, Stuttgart 1996; 194.
- Eysel P, Fürterer S. Verletzungen der Wirbelsäule. In: Wirth CJ, Zichner L (Hrsg.): *Orthopädie und Orthopädische Chirurgie – Wirbelsäule, Thorax*. Thieme, Stuttgart 2004.
- Buckup K. Klinische Tests an Knochen, Gelenken und Muskeln. 3. erweiterte Auflage. Thieme, Stuttgart 2005; 195.
- Ketterl R. Vorgehen bei Wirbelsäulenverletzungen des Polytraumatisierten Patienten. *Trauma Berufskrankh.* 2010; 12(Suppl 2): 168–175.
- Nothofer W, Neugebauer R. Aktuelles diagnostisches Vorgehen bei Verletzungen der Brust- und Lendenwirbelsäule. *Trauma Berufskrankh.* 2000; 2(Suppl 2): 236–240.



## 9.4 Oberarmkopffraktur

Markus Meinhold

### 9.4.1 Entstehung und Besonderheiten

Humeruskopffrakturen treten mit 4–5% aller Frakturen häufig auf. Bei jungen Patienten ist bei festem Knochen eine erhebliche Gewalteinwirkung nötig, z. B. ein Sturz beim Skifahren oder Motocross. Oft handelt es sich dann um eine Luxationsfraktur, deshalb ist auf weitere Traumata anderer Körperregionen ist zu achten. Bei älteren Menschen ist aufgrund der fortschreitenden Osteoporose oft der bloße Sturz auf die Schulter oder die ausgestreckte Hand ausreichend, um eine Fraktur herbeizuführen. Frauen sind häufiger betroffen. 60–80% der Humeruskopffrakturen sind minimal oder gar nicht disloziert.

Entsprechend dem Frakturmechanismus ist bei den Frakturtypen grundsätzlich zwischen den Abrissfrakturen und den Stauchungsfrakturen zu unterscheiden. Bei den Abrissfrakturen besteht eine Varustendenz des Kopfes. Sie entstehen durch das Zusammenspiel verschiedener Kräfte, die über den Arm und die Rotatorenmanschette auf die Schulter einwirken. Die Fraktur entsteht dabei meist im Bereich des Collum chirurgicum (2-Fragmentfraktur). Zusätzlich kann ein Tuberkulum abgerissen sein (3-Fragmentfraktur).

Zu Stauchungsfrakturen kommt es durch axiale Krafteinwirkung mit Einstauchung des Kopfes in die Metaphyse. Sie haben eine Valgustendenz. Zusätzlich kommt es meist zum Abriss eines Tuberkulum (3-Fragment-Valgusfraktur) oder beider Tuberkula (4-Fragment-Valgusfraktur).

### 9.4.2 Diagnostik

Röntgenaufnahmen in mindestens zwei, besser drei Ebenen (a. p., Y-Aufnahme und axial) sollten angefordert werden. Die axiale Aufnahme ist wichtig, kann aber vor allem bei einer Fraktur schwierig sein. Zur Diagnosesicherung bzw. Beurteilung der Fraktur muss die CT-Diagnostik gegebenenfalls mit 3D-Rekonstruktion erfolgen (s. Abb. 9.4.1+2).

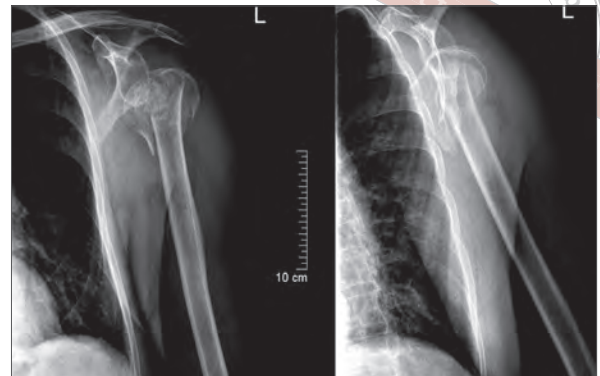


Abb. 9.4.1: Eingestauchte Oberarmkopffraktur, a. p. und Y-Aufnahme.

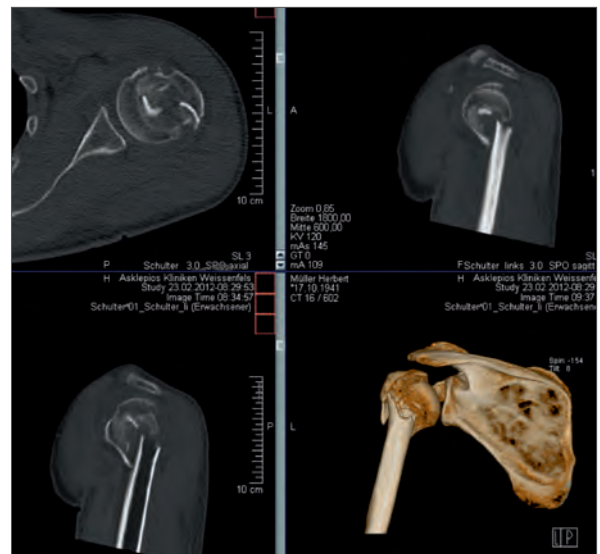


Abb. 9.4.2: Gleiche Fraktur, in der CT jedoch deutlich besseres Verständnis der Fraktуреntität.



9.4.3 Klassifikation

AO-Klassifikation			
<b>A</b> extra-artikuläre unifokale Fraktur	1	2	3
<b>B</b> extra-artikuläre bifokale Fraktur	1	2	3
<b>C</b> Gelenk- fraktur	1	2	3

Neer-Kassifikation			
<b>IV</b> größere Tuberositas	2 Fragmente	3 Fragmente	4 Fragmente
<b>V</b> geringere Tuberositas			
<b>VI</b> Bruch- dislo- zierung			

Facies articularis  
 anterior  
 posterior

Neer-Klassifikation	
<b>I</b> minimale Dislokation	
<b>II</b> Humerushals anatomisch	2 Fragmente 
<b>III</b> Humerushals chirurgisch	

9.4.4 Wesentliche Begleitverletzungen

Begleitende Gefäß-Nerven-Verletzungen sind besonders bei jungen Patienten häufig. Es kann zu Läsionen des Nervus axillaris und des Plexus brachialis sowie selten der Arteria brachialis kommen. Motorische und sensible Ausfälle sind zu dokumentieren, v. a. die Untersuchung der Sensibilität im Autonomiegebiet des Nervus axillaris. Daneben sind Thoraxwand- und Lungenverletzungen möglich. Häufig kommt es zu knöchernen Ausrissen der Rotatorenmanschette. Die Perfusion des Kopffragments ist vor allem bei 4-Fragmentfrakturen und beim Versatz der medialen Kortikalis über einem Zentimeter gefährdet. Im Verlauf kann es dann zur Humerkopfnekrose kommen. Bei allen Arten von Humerkopffrakturen kann es zu Glenoidverletzungen kommen, üblicherweise in Form von Abscherung des vorderen unteren Pfannenrands.

## 11.7 Distale Unterschenkel-frakturen

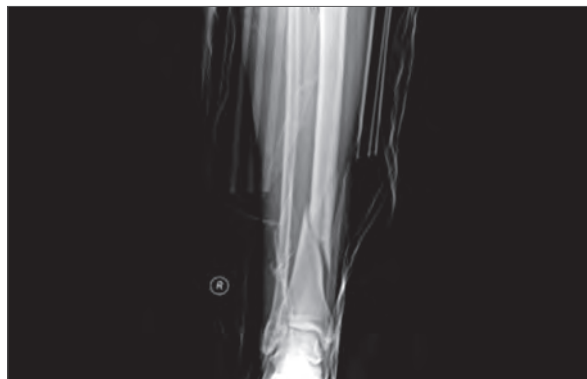Jörg Schmidt

### 11.7.1 Entstehung und Besonderheiten

Distale Unterschenkelfrakturen sind in ihrer Erscheinungsform genauso uneinheitlich wie ihr Entstehungsmechanismus. Es kann sich sowohl um reine distale Schaftfrakturen als auch Schaftfrakturen mit Beteiligung des Sprunggelenks sowie Frakturen des Pilon tibiale handeln. Bei den distalen Tibiafrakturen unterscheidet man aufgrund des Unfallmechanismus Torsionsfrakturen von Stauchungsfrakturen. Letztere führen häufig zu komplexen Zerstörungen der distalen Tibiagelenkfläche, den sog. Pilon-tibiale-Frakturen. Eine eigene Entität stellen die sog. Robinson-Frakturen dar: Tibiaschaftfrakturen mit Beteiligung des oberen Sprunggelenks, die meist infolge eines niedrig-energetischen Verdrehtraumas entstehen. Allen Frakturformen gemeinsam ist jedoch das Weichteilproblem. Aufgrund der geringen Weichteildeckung der Knochen am distalen Unterschenkel kommt es in etwa einem Viertel der Fälle zu offenen Frakturen, der übrige Anteil der Fälle zeigt mehr oder weniger ausgeprägte geschlossene Weichteilschäden. Aus diesem Grund steht bei der Behandlung der distalen Unterschenkelfraktur die Behandlung der Weichteile im Vordergrund.

### 11.7.2 Diagnostik

Für die Erstdiagnostik ist eine Röntgenaufnahme des Sprunggelenks mit angrenzendem Unterschenkel ausreichend. I. d. R. stellt sich eine dislozierte Verletzung dar, die einer

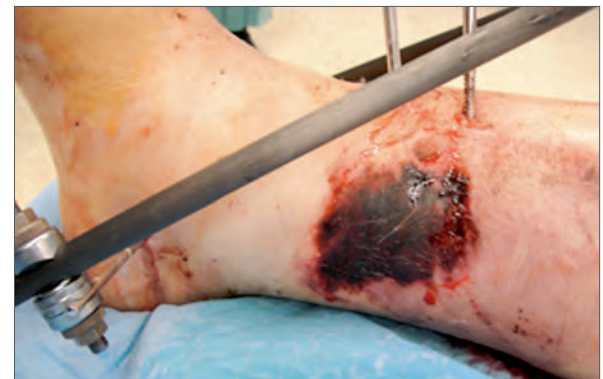

**Abb. 11.7.1:** Distale Unterschenkelfraktur, Spiralfraktur nach Low-energy-Trauma.

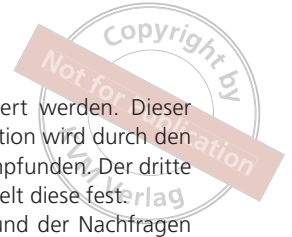operativen Versorgung zugeführt werden muss. Nach der erfolgten Reposition, der Dislokation und Retention im Fixateur externe oder ausnahmsweise auch im Gipsverband muss eine CT-Untersuchung erfolgen, um das Ausmaß der Fraktur exakt zu klassifizieren und die weiteren Versorgungsoptionen festzulegen.

### 11.7.3 Klassifikation

Tibia/Fibula, Tibia distal: AO-Klassifikation			
<b>A</b> extra-artikuläre Fraktur	<b>1</b> 	<b>2</b> 	<b>3</b> 
<b>B</b> partielle Gelenkfraktur	<b>1</b> 	<b>2</b> 	<b>3</b> 
<b>C</b> vollständige Gelenkfraktur	<b>1</b> 	<b>2</b> 	<b>3</b> 



**Abb. 11.7.2:** Bei der Erstversorgung zeigt sich der erhebliche mediale Weichteilschaden (vgl. auch Abb. 11.8.3, S. 143).



### 11.7.4 Wesentliche Begleitverletzungen

Hier sollte in Abhängigkeit vom Verletzungsmechanismus nach Begleitverletzungen gesucht werden. Bei Low-energy-Traumata kann es durch Torsionsmechanismen zu Begleitfrakturen der proximalen Fibula kommen. I. d. R. besteht hier jedoch keine Instabilität der Syndesmose. Bei High-energy-Traumata allerdings kann es zu irregulären Verletzungsmustern kommen. Außer begleitenden Gefäß- und Nervenverletzungen können hier tatsächlich auch Zerreißen der Syndesmose mit konsekutiver Instabilität auftreten. Bei Repositionsbehinderungen ist an die Interposition von Sehnen zu denken.

Die wesentlichsten Begleitverletzungen sind jedoch im Bereich der Weichteile zu suchen. Höhergradige geschlossene und offene Weichteilschäden sind bei allen Verletzungsformen die Regel! Aus diesem Grund sind primäre definitive Versorgungen die Ausnahme.

### 11.7.5 Versorgungszeitpunkt

primäre Reposition und Retention	N2 (Weichteiltraumatisierung ist führendes Verletzungsbild)
weiterführende Diagnostik und definitive Versorgung	N5

### 11.7.6 Kalkulierte Erstversorgung

Direkt bei Aufnahme in der Notfallambulanz erfolgt die vorsichtige Reposition unter stetigem Zug am Fuß und die Ruhigstellung in einer Notfallschiene. Sollten präklinisch Verbände bei offener Verletzung angelegt worden sein, so verbleiben diese bis in den OP. Sollten die Verbände durchbluten, werden sie überwickelt. Nach der Röntgendiagnostik wird entschieden, ob eine Gipsruhigstellung ausreichend ist oder ob eine operative Versorgung erfolgen muss. Bei Anlage eines Gipsverbandes muss an eine Röntgenkontrolle gedacht werden. Oftmals gelingt die Retention der Verletzung im Gips nicht und eine operative Versorgung wird unumgänglich.

### 11.7.7 Tricks und Techniken

Zur Anlage einer Notfallschiene werden i. d. R. drei Mitarbeiter benötigt. Der kontinuierliche Zug am Fuß sollte durch

Gegenhalten am Oberschenkel stabilisiert werden. Dieser Zug und die dadurch eintretende Reposition wird durch den Verletzten in der Regel als angenehm empfunden. Der dritte Mitarbeiter legt die Schiene an und wickelt diese fest. Trotz der Neugierde der Erstversorger und der Nachfragen aus dem OP dürfen präklinisch angelegte Verbände bei vermeintlich offenen Verletzungen zur Verhütung nosokomialer Besiedelungen der Wunden erst im OP unter sterilen Voraussetzungen entfernt werden.

#### Weiterführende Literatur:

Queitsch C, Kienast B, Fuchs S, Seide K. Distale Unterschenkelfraktur: Zweizeitiges Vorgehen mit Fixateur externe und winkelstabiler Platte; Fracture of the distal lower limb: two-stage surgical treatment with external fixator and locked- screw plate. *Zentralbl Chir.* 2006; 131(3): 194-9.

Weber O, Müller MC, Goost H, Burger C, Kabir K, Wirtz D. The Articular Fracture of the Lower Limb. Die synchrone OSG- und Unterschenkelfraktur. *Z Orthop Unfall.* 2009; 147(3), 298–305.



## 12.2 Fersenbeinfrakturen

Jörg Schmidt

### 12.2.1 Entstehung und Besonderheiten

Kalkaneusfrakturen sind die häufigsten Frakturen der Fußwurzel. Die Frakturentstehung folgt zwei unterschiedlichen Mechanismen:

Durch Verdrehen oder plötzliche Muskelkontraktion, insbesondere bei ossärer Schwächung, kommt es zu extraartikulären Kalkaneusfrakturen. Diese sind mit 22–30% aller Kalkaneusfrakturen relativ selten. Viel häufiger sind die intraartikulären Kalkaneusfrakturen. Diese sind Folge eines Sturzes aus größerer Höhe und sind mit 70–80% die häufigere Form. Dabei am häufigsten betroffen ist die posteriore Gelenkfacette des Subtalargelenks.

### 12.2.2 Diagnostik

Bereits klinisch ist der dringende Verdacht auf eine Kalkaneusfraktur zu stellen. Der Rückfuß ist in der Regel verkürzt, abgeflacht und verbreitert. Oftmals findet sich ein ausgedehntes subkutanes Hämatom an der Lateralseite des Fußes und im Bereich des Fußgewölbes. Die röntgenologische Diagnostik besteht zunächst aus dem Röntgenbild des Sprunggelenks in 2 Ebenen und des Fersenbeins axial. Damit werden auch Begleitverletzungen des oberen Sprunggelenks und auch der Fußwurzel, zumindest am Rande, berücksichtigt. Für die Feindiagnostik muss in der Akutphase eine CT-Untersuchung durchgeführt werden. Hierbei sollte auch eine 3-dimensionale Oberflächenrekonstruktion erstellt werden, um das Frakturausmaß für einen späteren operativen Eingriff in seiner Komplexität beurteilen zu können.

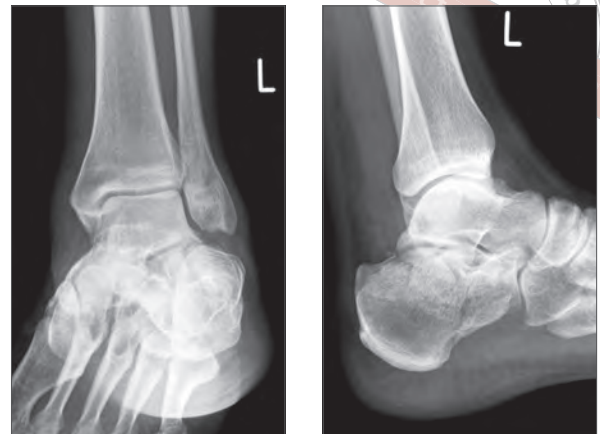

Abb. 12.2.1: Sprunggelenk in 2 Ebenen. Kalkaneusfraktur zu erkennen.

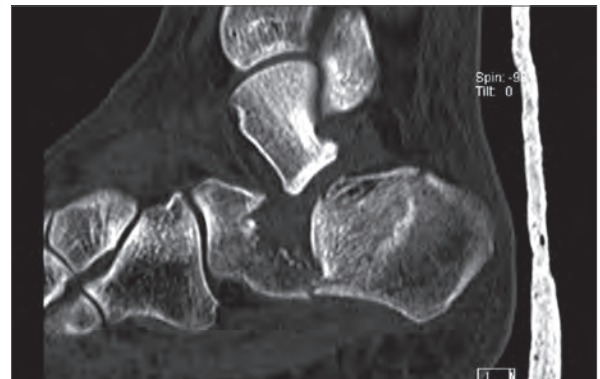
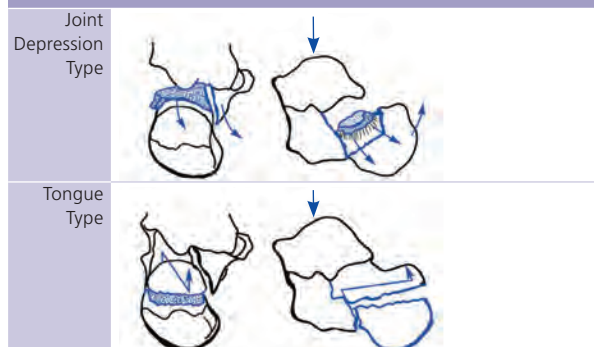
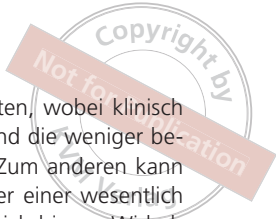

Abb. 12.2.2: Gleiche Fraktur. Das Ausmaß der Verletzung ist allerdings erst in der CT absehbar.

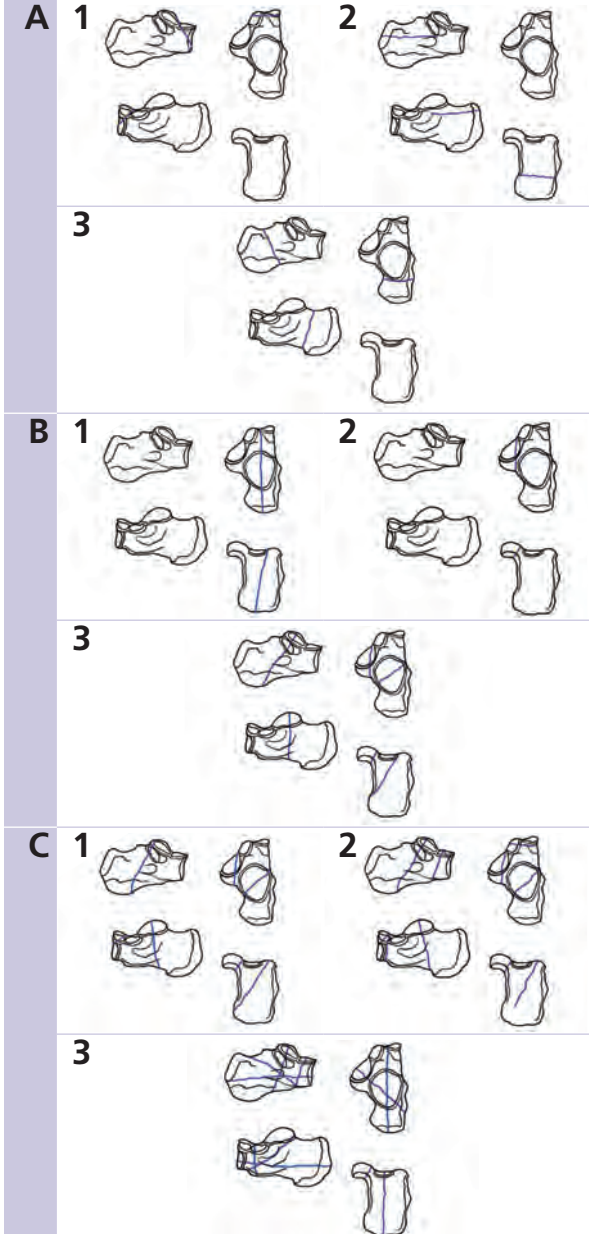
### 12.2.3 Klassifikation

#### Kalkaneusfrakturen: Klassifikation nach Essex-Lopresti



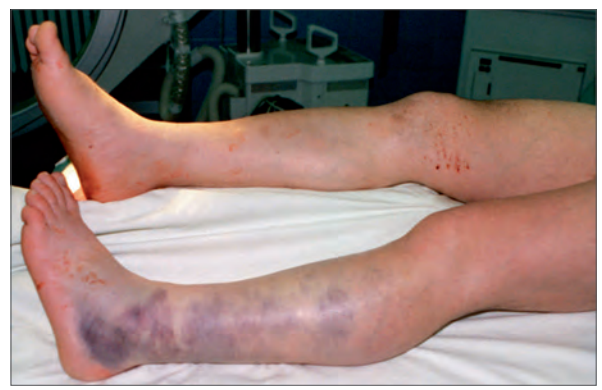

**Calcaneusfrakturen: Klassifikation in Anlehnung an die AO-Klassifikation nach Zwipp**



Kalkaneusfrakturen auch bilateral auftreten, wobei klinisch die höhergradig betroffene Seite führt und die weniger betroffene Seite übersehen werden kann. Zum anderen kann die Kalkaneusfraktur der distale Ausläufer einer wesentlich komplexeren Kettenverletzung sein, die sich bis zur Wirbelsäule fortsetzt. Nicht selten treten Wirbelkörperkompressionsfrakturen und Kalkaneusfrakturen gemeinsam auf. Eine Beteiligung von Becken und Tibiakopf muss zumindest klinisch, wenn nicht gar radiomorphologisch, ausgeschlossen werden.

Von entscheidender Wichtigkeit bei Kalkaneusfrakturen ist weiterhin der Ausschluss eines Fußkompartmentsyndroms. Hinweisend dafür ist ein ausgeprägtes Fußsohlenhämatom. Die Fähigkeit die Zehen zu flektieren („Krallen“), ist aufgehoben. Im Verdachtsfall muss das Fußkompartiment über eine Druckmessung ausgeschlossen werden, da insbesondere das tiefe Hohlfußkompartiment für eine klinische Untersuchung nicht erreichbar ist.



**Abb. 12.2.3:** Ausgeprägte Hämatombildung des Unterschenkels nach Fersenbeinfraktur. Ein Kompartmentsyndrom muss klinisch ausgeschlossen werden.

**12.2.4 Wesentliche Begleitverletzungen**

Der Entstehungsmechanismus einer Kalkaneusfraktur ist i. d. R. ein Sturz aus größerer Höhe. Daher gilt es, auf folgende Begleitverletzungen zu achten: Zum einen können

**12.2.5 Versorgungszeitpunkt**

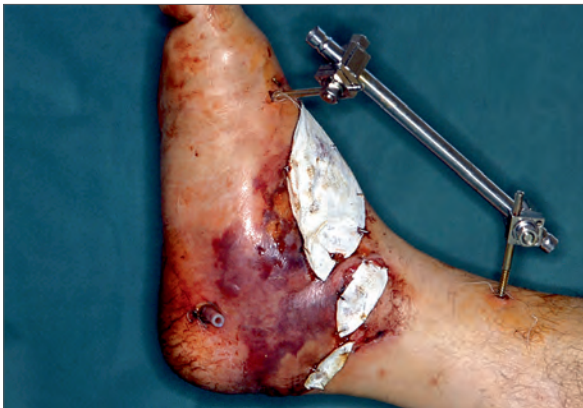Fußkompartmentsyndrom	N1
definitive operative Versorgung der Kalkaneusfraktur	N5

**12.2.6 Kalkulierte Erstversorgung**

Nach sicherem Ausschluss von Kompartmentsyndromen und offenen Verletzungen stehen konservative weichteilkonsolidierende Maßnahmen im Vordergrund. Es kann eine Gips-

ruhigstellung erfolgen. Wichtig jedoch ist die Hochlagerung des Beins, die Kühlung der Ferse und die Anordnung abschwellender Maßnahmen wie z. B. Lymphdrainagen. Nach Konsolidierung der Weichteile zwischen dem 3. und 5. Tag sollte dann die definitive Versorgung erfolgen. Bei Vorliegen eines Fußkompartmentsyndroms ist mit der Dringlichkeit N1 eine Kompartmentspaltung und ggf. Ruhigstellung des Fußes durch einen Fixateur externe anzustreben. Dabei ist zu beachten, dass der Kalkaneus nicht mit Pins besetzt wird, um nicht über die kontaminierten Pin-Eintrittsstellen eine definitive operative Versorgung zu verzögern. Auch von medial angelegte Fixateure, die die Länge des Fersenbeins primär rekonstruieren, sind kritisch einzusetzen, da, vor allem bei erheblichen Weichteilschäden von medialeseitig her über kontaminierte Pins, Infekte am Kalkaneus eintreten können. Solche Infekte können in einem Desaster enden. Aus diesem Grund sind, außer notwendiger Weichteilmaßnahmen wie Kompartmentspaltungen, primäre Manipulationen am Fersenbein sehr kritisch anzusehen.

Die definitive operative Versorgung der Kalkaneusfraktur ist elektiv mit der Dringlichkeit N5 durchzuführen. Wie bei vielen komplexen gelenkbildenden Frakturen ist die Anwesenheit eines erfahrenen Operateurs notwendig.



**Abb.12.2.4:** Bei erheblichen Weichteilschäden ist eine temporäre Ruhigstellung im Fixateur externe notwendig.

### 12.2.7 Tricks und Techniken

Wichtig bei der Versorgung der Kalkaneusfrakturen ist die bildgebende Diagnostik. Hier muss eine CT-Rekonstruktion in 3 Ebenen sowie eine Oberflächenrekonstruktion durchgeführt werden. Nur so kann der Operateur sich ein vollständiges Bild über die Komplexität der Fraktur machen. Ein Problem kann die „einfache“ Fraktur des Processus anterior darstellen. Wie in dem dargestellten Beispiel zeigen die

Nativbilder nur die dislozierte Fraktur, nicht aber das ganze Ausmaß der Chopart-Luxationsfraktur! Auch bei solchen vermeintlich „harmlosen“ Frakturen immer eine CT machen! Wie auch bei der Handwurzel muss man an der Fußwurzel nach weiterführenden Verletzungen suchen!

Primäre invasive Maßnahmen sollten zurückhaltend ergriffen werden, da die Konsolidierung der meist ausgedehnten Weichteilverletzung im Vordergrund steht. Einzige zwingende Indikationen sind offene Verletzungen oder das o. g. Kompartmentsyndrom. Bei Indikationsstellung ist weiterhin das gesamte klinische Bild des Patienten sowie die Compliance, das physiologische Alter und die periphere Durchblutungssituation zu berücksichtigen. Stringente Altersregeln (z. B. keine Operation des Fersenbeins mehr nach dem 50. Lebensjahr) gelten heute nicht mehr.

Der primäre Heilungsverlauf muss täglich kontrolliert werden. Es wird empfohlen, auf ruhigstellende Verbände zu verzichten, um den Fuß ständig im Blick haben zu können.

#### Weiterführende Literatur:

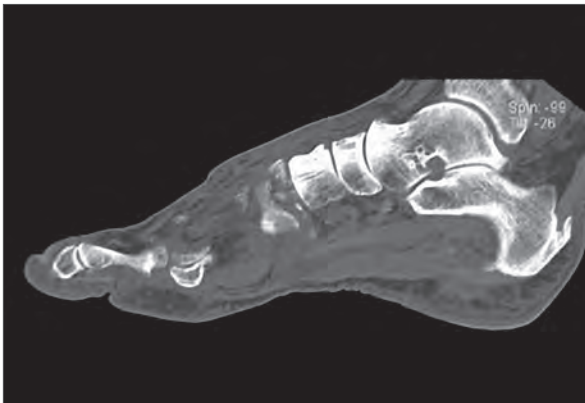
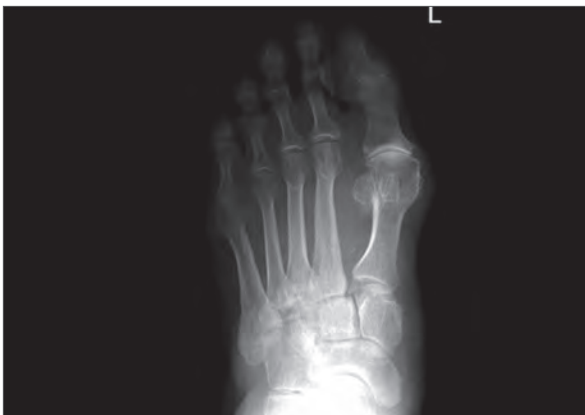- Bakker B, Halm JA, van Lieshout EMM, Schepers T. The fate of Böhler's angle in conservatively-treated displaced intra-articular calcaneal fractures. *Int Orthop* 2012; 36(12): 2495–2499.
- Bruce J, Sutherland A (2013): Surgical versus conservative interventions for displaced intra-articular calcaneal fractures. *Cochrane Database Syst Rev*. 2013; 1, CD008628.
- Buckley RE, Seadon S. Infections in calcaneal fracture patients treated with open reduction and internal fixation and bioresorbable calcium phosphate paste: a case series. *Foot Ankle Int.* 2012, 33(11): 997–1000.
- Ding Liang, He Z, Xiao H, Chai L, Xue F. Risk Factors for Postoperative Wound Complications of Calcaneal Fractures Following Plate Fixation. *Foot Ankle Int.* 2013.
- Faymonville C, Andermahr J, Seidel U, Müller LP, Skouras E, Eysel P, Stein G. Compartments of the foot: topographic anatomy. *Surg Radiol Anat.* 2012; 34(10): 929–933.
- Rammelt S, Zwipp H, Schneiders W, Dürr C. Severity of Injury Predicts Subsequent Function in Surgically Treated Displaced Intraarticular Calcaneal Fractures. *Clin. Orthop. Relat. Res.* 2013.

## 12.3 Luxationsfrakturen der Fußwurzel – Chopart-/Lisfranc-Luxationsfrakturen

*Antonio Ernstberger, Michael Nerlich*

### 12.3.1 Entstehung und Besonderheiten

Die Chopart-Luxationsfraktur zieht durch das Talonavikular- und das Kalkaneokuboidgelenk, die Lisfranc-Luxationsfraktur durch die Tarsometatarsalgelenke. Diesen Frakturen, insbesondere Frakturen mit Dislokationen, liegt i. d. R. ein hochenergetisches Fußtrauma zugrunde. Auch Stürze unter 3 m Höhe können ein für diese Frakturen ausreichendes Trauma darstellen. Supinationstraumata können ebenso – insbesondere im Lisfranc-Gelenk – zu einer Fraktur führen. Diese geringergradigen Verletzungen sind aber häufig konservativ therapierbar.



**Abb. 12.3.1 und 12.3.2:** Lisfranc-Luxationsfraktur des 1. und 2. Strahls.

Eine Besonderheit stellt die Verletzung des Lisfranc-Ligaments, die plantare Bandverbindung zwischen Os cunifforme mediale und der Basis des MTII, dar. Da die MTII-Basis mit der MTII-Basis plantar keine Bandverbindung aufweist, kommt dem Lisfranc-Ligament eine Schlüsselrolle bei der Stabilität des Quergewölbes zu.

### 12.3.2 Diagnostik

Die primäre Diagnostik besteht aus konventionellen Röntgenaufnahmen des Fußes in 3 Ebenen: a. p., schräg (idealerweise 45°) und streng seitlich. Als weiterführende Diagnostik ist eine CT anzuraten. Auch bei deutlichen klinischen Hinweisen auf eine Fraktur und unauffälligen konventionellen Röntgenaufnahmen sollte eine CT-Diagnostik angeschlossen werden, da unverschobene, kleinere Frakturen im Bereich des Chopart- und Lisfranc-Gelenks im konventionellen Röntgenbild übersehen werden können, aber dennoch einer Ruhigstellung bedürfen.

### 12.3.3 Klassifikation

Verletzungen des Chopart-Gelenks	rein transligamentär
	transkalkaneär
	transkuboidal mit medialer Instabilität
	transnavikular und transtalar mit lateraler Instabilität
	kombinierte Verletzungen (50% der Fälle)

Dislokationen erfolgen zu 80% nach medial-subtalar

#### Myerson-Klassifikation

komplette Inkongruenz	Typ A
partielle Inkongruenz	Typ B
divergierend	Typ C

Die Verletzungen des Chopart-Gelenks können in rein transligamentär, transkalkaneär und transkuboidal mit medialer Instabilität, transnavikular und transtalar mit lateraler Instabilität sowie kombinierte Verletzungen unterteilt werden. Hierbei stellen die Kombinationsverletzungen den größten Anteil mit 50% der Fälle dar, gefolgt von den transnavikularen. Die Dislokationen erfolgen zu 80% nach medial-subtalar.



## 13.1 Prinzipien der septischen Chirurgie

Volkmar Heppert

### 13.1.1 Entstehung und Besonderheiten

Die Osteomyelitis ist eine Erkrankung des Knochens, ggf. des Markraums und der umgebenden Weichteile. Sie wird zumeist durch Bakterien ausgelöst. Manifeste Erkrankungen wie TBC oder Syphilis, aber auch Pilze und Parasiten können Verursacher sein.

Jede Osteomyelitis kann hämatogen oder insbesondere nach Operationen direkt am Knochen auftreten. Ohne Erreger gibt es keine Osteomyelitis, aber nicht jeder Erregernachweis bedeutet eine Infektion (Kontamination). Sie entsteht nur bei einer Kombination systemischer und lokaler Abwehrstörungen und ist abhängig von den Wirtsfaktoren des Patienten.

#### Systemische Faktoren:

- Allergie gegen Implantat
- Alter
- Immunitätslage
- Diabetes mellitus
- Übergewicht
- Alkoholabusus
- Tumoren
- Nikotinabusus

#### Lokale Faktoren:

- Durchblutungsstörungen
- Bestrahlungen
- Implantat

#### 13.1.1.1 Biofilm

Einliegendes Osteosynthesematerial wird zum Problem, wenn derartige Fremdkörper schnell von Bakterien besiedelt werden und diese innerhalb weniger Tage einen Biofilm bilden können. Unter diesem Biofilm können Bakterien monatelang überleben und sind antibiotisch kaum angreifbar. Zu einem beliebigen Zeitpunkt können sie aus unbekannter Ursache aus der sog. sessilen Form in die planktonische überwechseln und sich im Körper verbreiten. Dies ist eine mögliche Erklärung für das späte Rezidiv.

#### 13.1.2 Diagnostik

Es wird zwischen akuten und chronischen Knocheninfektionen unterschieden.

#### Akute Infektion < 3–4 Wochen

Jede akute Osteomyelitis ist ein Notfall und als solcher zu behandeln, da es der Biofilmbildung so früh wie möglich entgegenzuwirken gilt. Zu viel Diagnostik führt zu Zeitverzögerung und ist von daher überflüssig. Empfehlung:

- Immer der Klinik folgen.
- Calor, Rubor, Dolor und Functio laesa sind nach wie vor als Infektzeichen zu werten. Sie müssen nicht alle zusammen vorliegen.
- Fieber
- CRP (der heutzutage nach wie vor beste Wert unter Kosten-Nutzen-Gesichtspunkten)
- Röntgennativaufnahme

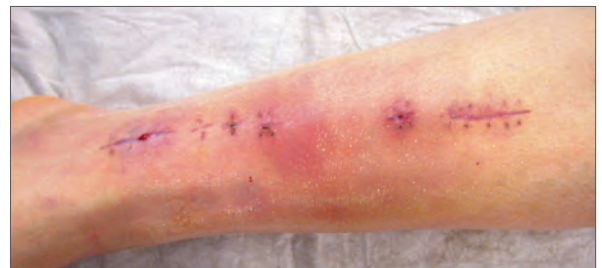#### Chronische Infektion > 4 Wochen

Jede chronische Knocheninfektion kann bis zur OP warten. Deshalb sollte man hier die Diagnostik vorantreiben.

- Klinik
- Calor, Rubor, Dolor und Functio laesa sind selten vorliegend
- Röntgennativaufnahme
- CRP
- Ggf. Fistelabradat (besser als Abstrich aus einer Fistel), 14-tägige Bebrütung anstreben.
- CT zeigt Sequesterbildungen
- MRT zeigt die Reaktion/Mitinfektion der umgebenden Weichteile, wenn es mit Kontrastmittel (Gadolinium) durchgeführt wird.

**Szintigrafie:** Nur als Screeningmethode zu sehen. Frühphasenanreicherung und Bloodpoolphase sind kennzeichnend für ein Infektgeschehen. Beim Akutinfekt ist sie nicht verwertbar.

**MRT:** Hohe Artefaktrate bei einliegendem Metall; kann in den ersten sechs Wochen nach OP falsch positiv interpretiert werden.



**Abb. 13.1.2:** Trotz geringer klinischer Lokalsymptomatik handelt es sich hier nach minimalinvasiver Plattenosteosynthese um ein klares Infektgeschehen.



### 13.1.3 Klassifikation

Anatomischer Typ	
Stadium 1	Osteomyelitis der Markhöhle
Stadium 2	oberflächliche Osteomyelitis
Stadium 3	örtlich begrenzte Osteomyelitis
Stadium 4	diffuse Osteomyelitis
Physiologische Klassifikation	
A Patient	gesunder Patient
B Patient	systemisch erkrankt (Bs) lokale Erkrankung (BI) systemische und lokale Erkrankung (Bis)
C Patient	Therapie ist gefährdender als die Erkrankung

### 13.1.4 Bakteriologie

In unserem Patientengut findet sich folgende Verteilung:

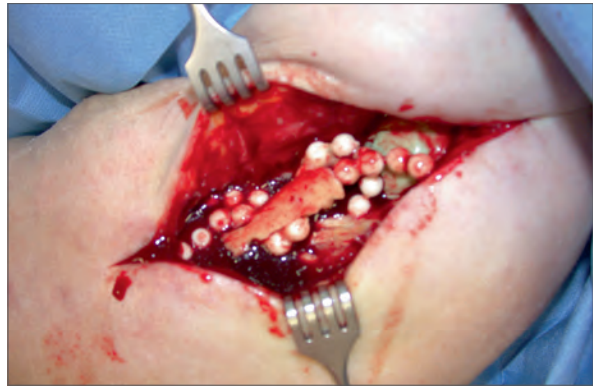Staph. Epid.	30,0%
Staph.aureus	29,0%
MRSE	13,0%
Enterokokken	07,0%
MRSA	06,0%
Enterobacter	05,4%
Pseudomonas	05,0%
Andere	04,6%

Auffallend ist ein über die Jahre zunehmendes Auftreten der resistenten Darmbakterien.

### 13.1.5 Antibiotika

- **Systemische** Antibiotika:  
Sind bezüglich Applikation und Verträglichkeit problematisch. Diarrhoen, abdominale Beschwerden und intestinale Clostridienbesiedlung sind mögliche Komplikationen. Enge Zusammenarbeit mit den Mikrobiologen ist unverzichtbar, um den sich ständig verändernden Resistenzmustern einiger Bakterienstämme begegnen zu können. Kombinationen sind – sinnvoll eingesetzt – eine Bereicherung unserer chirurgischen Maßnahmen.
- **Lokale** Antibiotika:  
Antibiotika-tragende Schwämme oder Kugelketten sind nach wie vor eine sinnvolle Therapiemaßnahme im Sinne einer adjuvanten Therapie (s. Abb.13.1.1). Voraussetzung für einen erfolgreichen Einsatz ist ein

radikales Debridement. Ist der Wirkstoff aufgebraucht, stellen aber insbesondere die Kugelketten nur noch einen Fremdkörper dar. Besiedelung mit resistenten Erregern und Small Colony Variants sind beschrieben.



**Abb. 13.1.1:** Einliegende PMMA-Ketten bei einer infizierten Unterschenkelfraktur. Der Infekt kann so nicht heilen, da zuvor der tote Knochen entfernt werden muss.

Antibiotika sind weiterhin unverzichtbar in der Therapie der Osteomyelitis. Sie müssen aber keimadaptiert verwendet werden. „Blinde“ Verordnungen sind zu vermeiden. Eine „Multiple choice“ Auswahl ist kontraproduktiv. Die schlechte chirurgische Therapie kann von keinem Antibiotikum kompensiert werden.

### 13.1.6 Wesentliche Entscheidungskriterien

Mit Ausnahme spezieller kindlicher Osteomyelitiden, Tuberkulosen etc., ist die Therapie klar chirurgisch definiert. Prinzipiell hat jede Operation radikal zu erfolgen. Limitierend kann hierbei das Risikoprofil des einzelnen Patienten sein. Nach wie vor ist die von Cierny veröffentlichte Klassifikation nach „Host A-C“ gültig. Bei „Host C“-Patienten ist das Risiko der OP für den Patienten größer, als das ohne eine OP. „Host B“-Patienten profitieren erstaunlicherweise mehr vom Ilizarov-Verfahren als von der üblichen Behandlung.

### 13.1.7 Versorgungszeitpunkt

akute Osteomyelitis	N2
chronische Osteomyelitis	N5