

OTTO ZUHR • MARC HÜRZELER

PLASTISCH-  
ÄSTHETISCHE  
PARODONTAL-  
UND IMPLANTAT-  
CHIRURGIE

Ein mikrochirurgisches Konzept



OTTO ZUHR MARC HÜRZELER

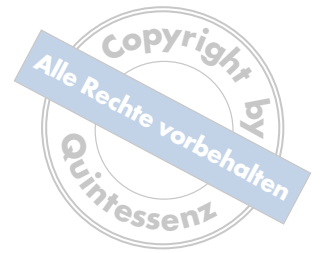# PLASTISCH- ÄSTHETISCHE PARODONTAL- UND IMPLANTAT- CHIRURGIE

Ein mikrochirurgisches Konzept

Mit Unterstützung von Bärbel Hürzeler und Stephan Rebele

 **QUINTESSENZ VERLAG**

Berlin, Chicago, Tokio, Barcelona, Istanbul, London, Mailand, Moskau, Neu-Delhi,  
Paris, Prag, São Paulo, Seoul, Singapur und Warschau



# Inhaltsverzeichnis

## A Grundlagen

- 1 Anatomische und strukturebiologische Grundlagen 2
- 2 Mikrochirurgie – Schritte in eine neue Dimension 36
- 3 Primäre Heilung – Schlüssel zum Erfolg 68
- 4 Schnittführung, Lappendesign und Nahtverschluss 84
- 5 Gingivale Ästhetik – Merkmale, Richtlinien und diagnostische Strategien 118
- 6 Patientenmanagement 156

## B Techniken

- 7 Entnahme autologer Transplantate 192
- 8 Gingivaverdickungen 254
- 9 Decken gingivaler Rezessionen 282
- 10 Ästhetische Kronenverlängerungen 406
- 11 Papillenrekonstruktionen 470
- 12 Management von Extraktionsalveolen 512
- 13 Behandlung von Zahnlücken 608

## C Komplikationen

- 14 Intraoperative Blutungen 802
- 15 Lappenperforationen 808
- 16 Nachblutungen 812
- 17 Infektionen 816
- 18 Nekrosen von Lappen und Bindegewebestransplantaten 822
- 19 Misserfolge mit autologen Knochenblöcken und Kompaktplatten 826
- 20 Implantatverluste 830
- 21 Narben, Tätowierungen und überschüssiges Weichgewebe 834
- 22 Verletzungen der biologischen Breite 842

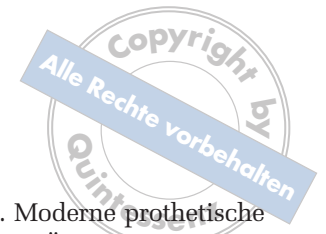## Anhang

- Materialliste 850
- Sachregister 851



KAPITEL 8

# GINGIVAVERDICKUNGEN



## 8.1 Theorie

### 8.1.1 Indikationen

Für die Durchführung von Gingivaverdickungen gibt es unterschiedliche Indikationen. Meistens werden sie vorgenommen, um die Weichgewebe zu stabilisieren und auf diese Weise der Entwicklung gingivaler Rezessionen entgegenzuwirken. In selteneren Fällen werden sie auch eingesetzt, um dunkel durch die Schleimhaut schimmernde Wurzeln endodontisch behandelter Zähne zu maskieren.

#### Rezessionsprophylaxe bei prothetisch zu versorgenden Zähnen

In ästhetisch relevanten Bereichen sind supragingivale Restaurationsränder wegen des sichtbaren Überganges zwischen Restauration und Zahn oft ein Problem. Aus diesem Grund besteht im Frontzahnbereich häufig die Tendenz, die Restaurationsränder subgingival zu platzieren (Abb. 8-1a und b).

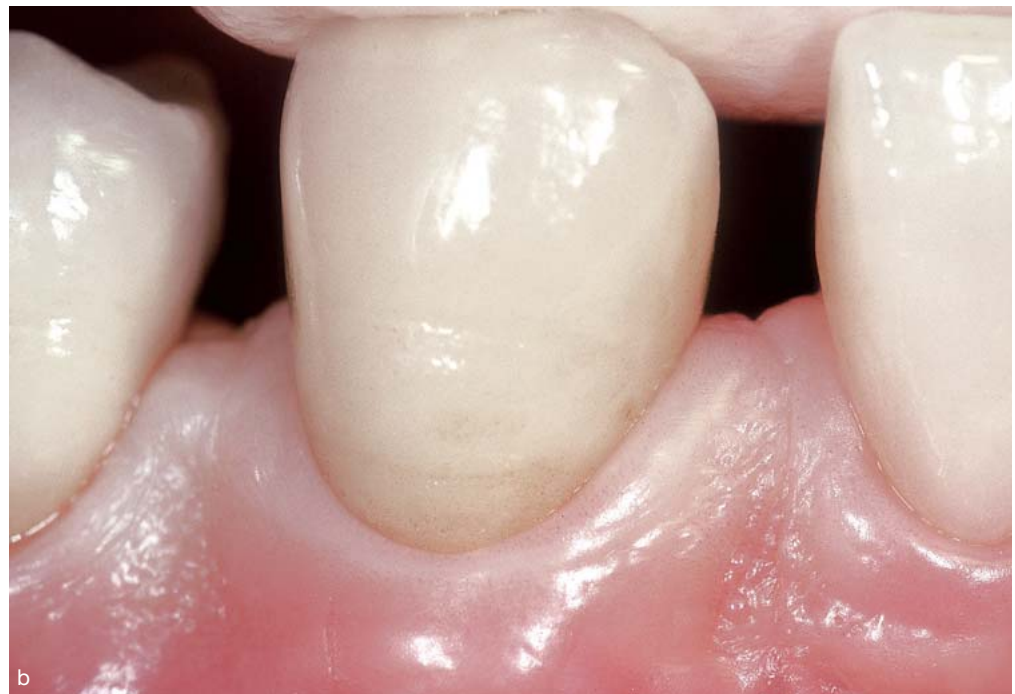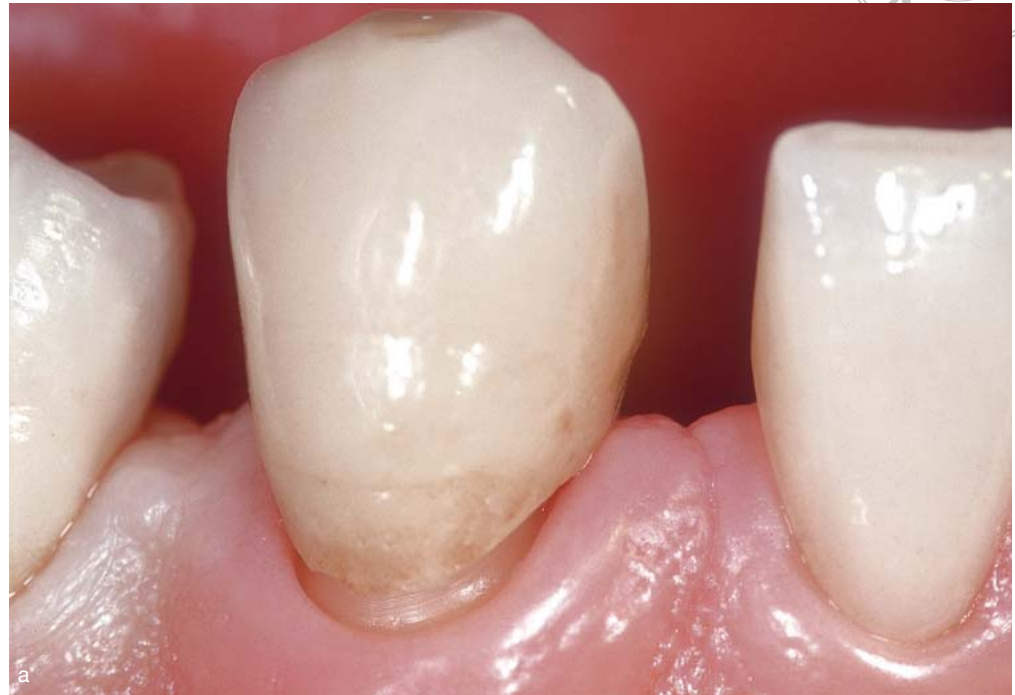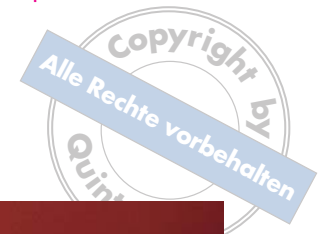Die Anfertigung von Restaurationen mit intrasulkulär liegenden Rändern geht jedoch in der Regel mit einer mechanischen Traumatisierung der betroffenen Weichgewebe einher<sup>1</sup>. Darüber hinaus führen im Sulkus liegende Restaurationsränder zu vermehrter Plaqueakkumulation, die entzündliche Veränderungen der umgebenden Weichgewebe nach sich ziehen können. Der Verlust von parodontalem Attachment und die Ausbildung gingivaler Rezessionen sind deshalb eine häufig zu beobachtende Folge<sup>2</sup>. So kommen ursprünglich intrasulkulär platzierte Restaurationsränder über die Zeit nicht selten wieder supragingival zu liegen: *Valderhaug* und Mitarbeiter konnten in einer klinischen Langzeituntersuchung zeigen, dass von ungefähr 300 mit subgingivalen Restaurationsrändern eingesetzten Kronen nach einem Jahr circa 40 % und nach zehn Jahren über 70 % supragingival gelegen waren<sup>3</sup>. Während eine geringe Breite an keratinisierter Gingiva das Ausmaß der Rezessionsbildung auch bei subgingivalen Restaurationsrändern nicht negativ zu beeinflussen scheint, kommt der Dicke der marginalen Weichgewebe in diesem Zusammenhang augenscheinlich eine große Bedeutung zu (siehe Kapitel 1). Sollen Restaurationsränder subgingival platziert werden, muss deshalb bei Vorliegen dünner Weichgewebsverhältnisse langfristig mit Rezessionen gerechnet werden.

Um die Ausbildung gingivaler Rezessionen und den damit verbundenen Verlust von parodontalem Attachment zu verhindern, erscheint es aus diesem Grund sinnvoll, von vornherein auf eine intrasulkuläre Platzierung des

Restaurationsrandes zu verzichten. Moderne prothetische Konzepte arbeiten deshalb daran, den Übergang zwischen Restauration und Zahn insbesondere im bukkalen Bereich möglichst unsichtbar zu gestalten. Die Verwendung vollkeramischer Werkstoffe und die Anwendung adhäsiver Klebetechniken mit zahnfarbenen Kompositmaterialien spielen in diesem Zusammenhang eine entscheidende Rolle.

Werden die Farbunterschiede zwischen dem zu versorgenden Zahn und der herzustellenden Restauration jedoch zu groß, ist der Übergang oft nicht mehr gut zu kaschieren. Dies ist insbesondere bei der prothetischen Versorgung von endodontisch behandelten und in der Folge dunkel verfärbten Zähnen der Fall. In diesen Situationen kann internes Bleichen sehr erfolgreich zur Aufhellung der betroffenen Zähne angewendet werden. Auch wenn Rezidive nicht immer verhindert werden können, ist das Komplikationsrisiko bei adäquater Durchführung des Bleichvorganges minimal<sup>4,5</sup>. Allerdings kann bei mit Stiften versorgten Zähnen die Entfernung des Stiftes ein zu hohes Risiko für den Zahn bedeuten, sodass auf das interne Bleichen verzichtet werden muss. In diesen Fällen sind subgingival endende Restaurationsränder für das Erreichen eines guten ästhetischen Ergebnisses nicht zu umgehen. Ziel muss es dann aber sein, dass die Ränder langfristig intrasulkulär bleiben und nicht wieder supragingival zu liegen kommen. In dieser Indikation kann sich die Durchführung prophylaktischer Gingivaverdickungen positiv auf das langfristig zu erzielende Behandlungsergebnis auswirken, da davon auszugehen ist, dass als Folge der Verdickung die Weichgewebe stabilisiert werden und die Gefahr der Ausbildung von Rezessionen reduziert wird (siehe Kapitel 1).

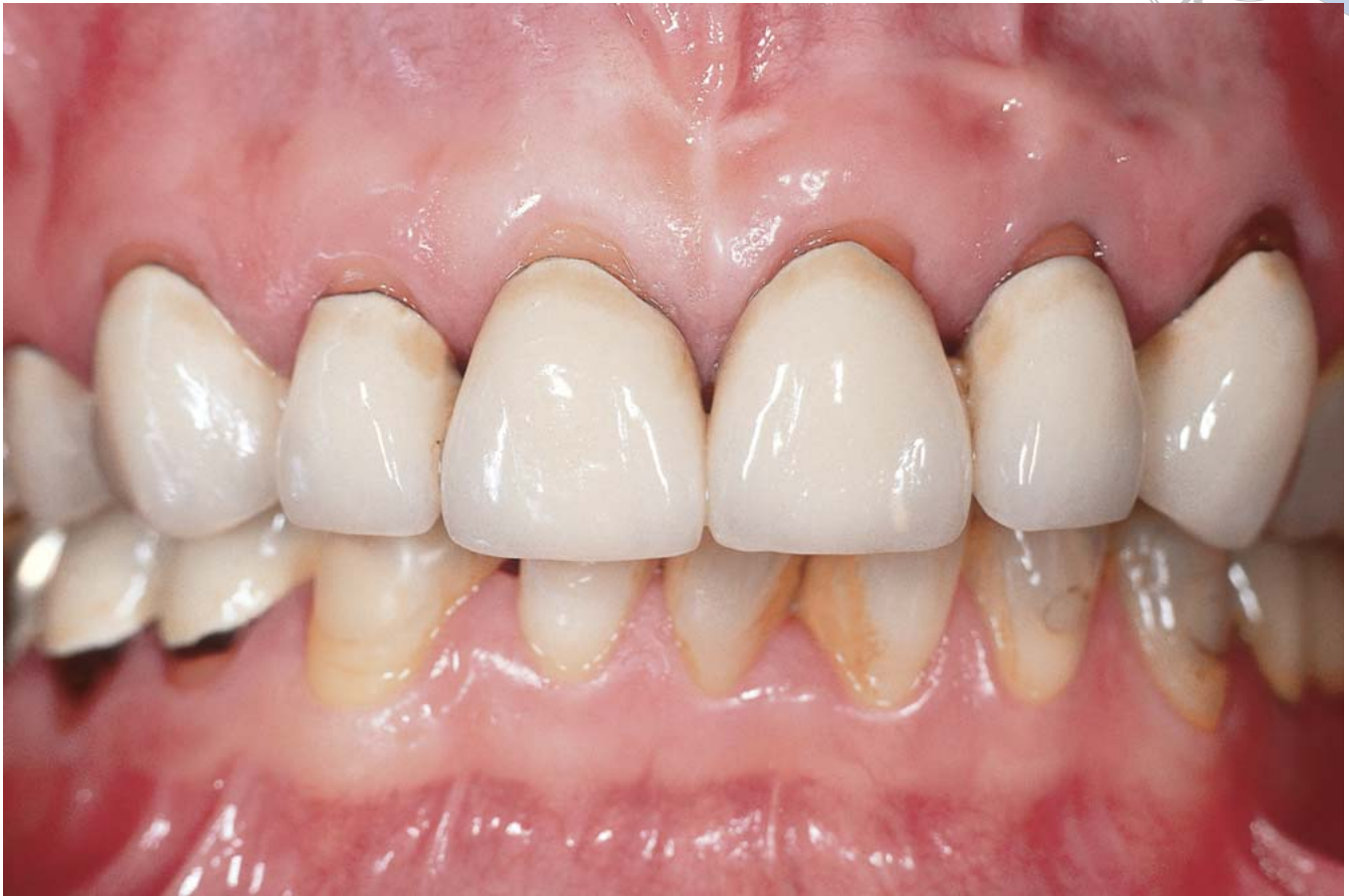Zu diesem Ergebnis kamen auch *Hirsch* und Mitarbeiter in einer klinischen Fallstudie<sup>6</sup>. Hierbei wurden an 14 Patienten im Unterkiefer-Frontzahnbereich Lappenoperationen zur Durchführung einer chirurgischen Parodontitistherapie vorgenommen. Nach intrasulkulärer Schnittführung und Bildung eines Zugangslappens wurden die Wurzeloberflächen der betroffenen Zähne gescalet und gesäubert. Vor dem Nahtverschluss wurde ein Bindegewebsstransplantat vom seitlichen Gaumen entnommen und zur Verdickung der Weichgewebe auf der bukkalen Seite über den Defekten fixiert. Während in der Folge einer Lappenoperation normalerweise mit erheblichen Rezessionen gerechnet werden muss, kam es bei den untersuchten Patienten 6 Monate postoperativ zu einer Reduktion der präoperativ vorhandenen Rezessionstiefen um im Mittel fast 2 mm, die über den weiteren Untersuchungszeitraum von 19 bis 58 Monaten sogar noch



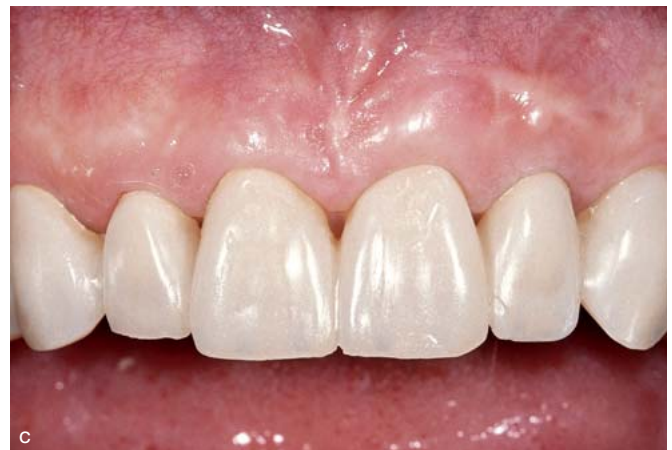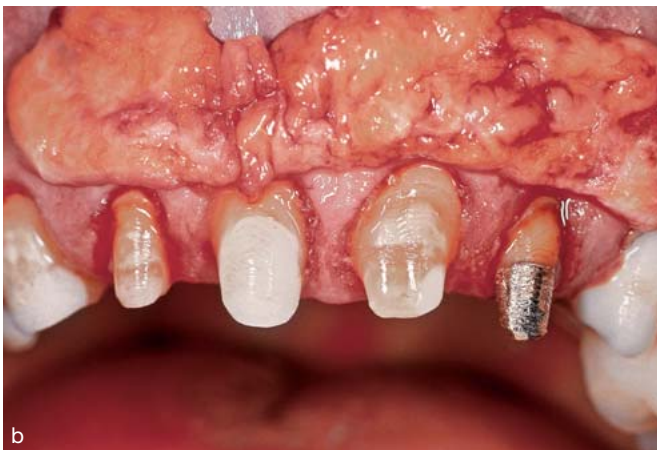**Abb. 8-1a und b** Um ästhetische Probleme zu vermeiden, werden die Übergänge zwischen Zahn und Restauration häufig gezielt in den Sulkus verlagert – aus biologischer Sicht ein Kompromiss.

zunahm. Die Autoren folgerten, dass eine Verdickung des Lappens durch subepitheliales Bindegewebe sehr effektiv zur Rezessionsprophylaxe nach chirurgischer Parodontitistherapie eingesetzt werden kann. Abschließend kann deshalb festgehalten werden, dass insbesondere bei dünnen

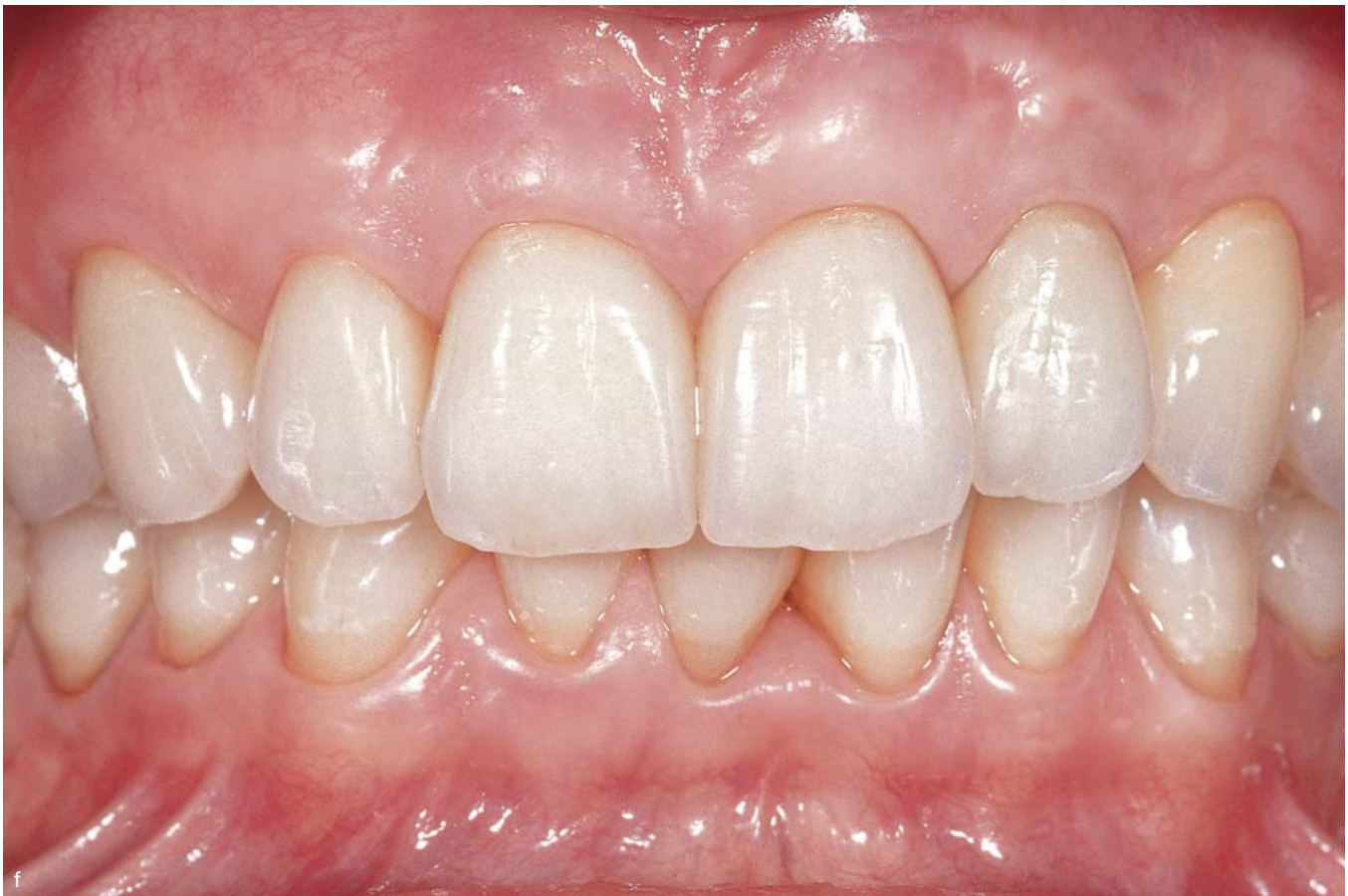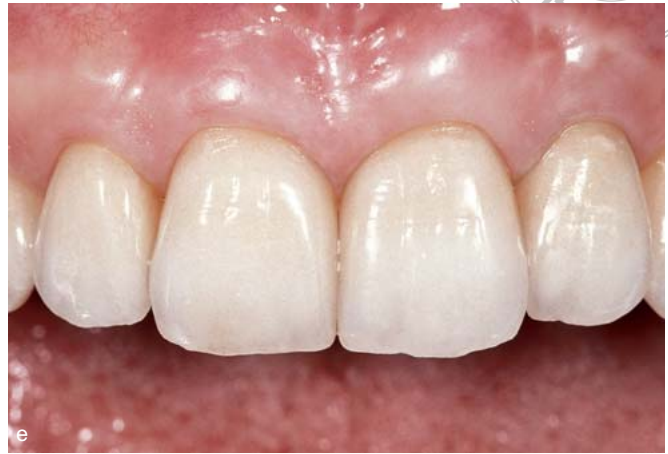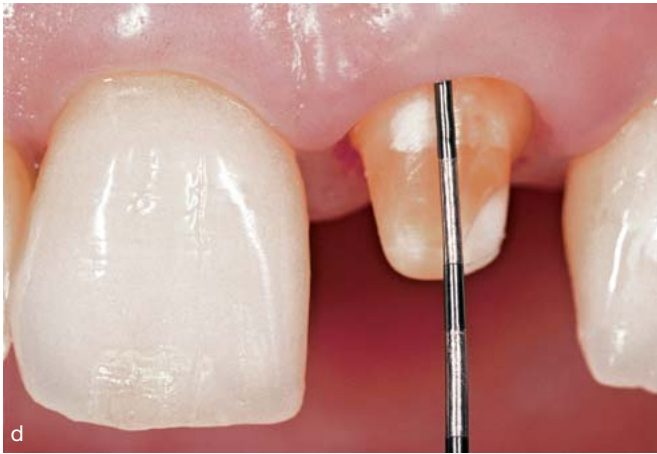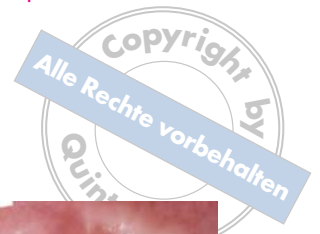gingivalen Phänotypen Gingivaverdickungen zu einer Stabilisierung der Weichgewebe und damit zu einer Rezessionsprophylaxe an prothetisch neu zu versorgenden Zähnen mit intrasulkulär platzierten Restaurationsrändern beitragen können (Abb. 8-2a bis g).



**Abb. 8-2a** Klinische Ausgangssituation vor prothetischer Neuversorgung. Da der Farbunterschied zwischen den natürlichen Zahnwurzeln und der von der Patientin für die neuen Kronen gewünschten Zahnfarbe groß ist, müssen die Restaurationsränder zur Erzielung eines guten ästhetischen Resultates intrasulikulär platziert werden. Da dünne Weichgewebsverhältnisse vorliegen, erscheint es im Sinne einer Rezessionsprophylaxe sinnvoll, zunächst eine Gingivaverdickung durchzuführen.



**Abb. 8-2b und c** Nach der Eingliederung von Langzeitprovisorien wird eine Verdickung der Gingiva mit Bindegewebe vom seitlichen Gaumen durchgeführt (b). Abbildung 8-2c zeigt die ausgeheilte Situation 5 Monate nach dem chirurgischen Eingriff.



**Abb. 8-2d bis f** Klinische Situation während und nach Eingliederung des definitiven Zahnersatzes. Es liegen dicke gingivale Verhältnisse vor.



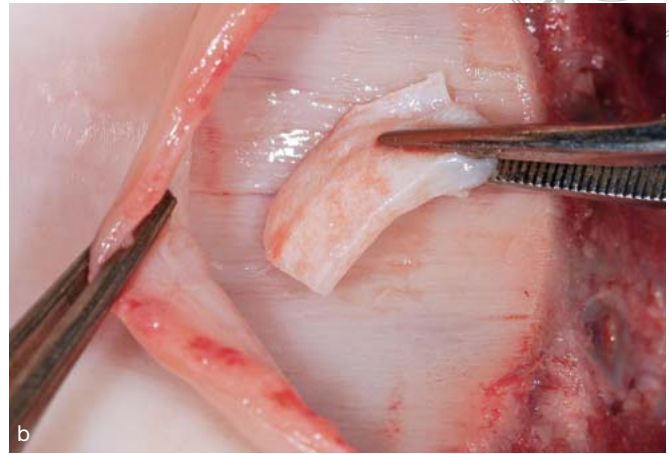
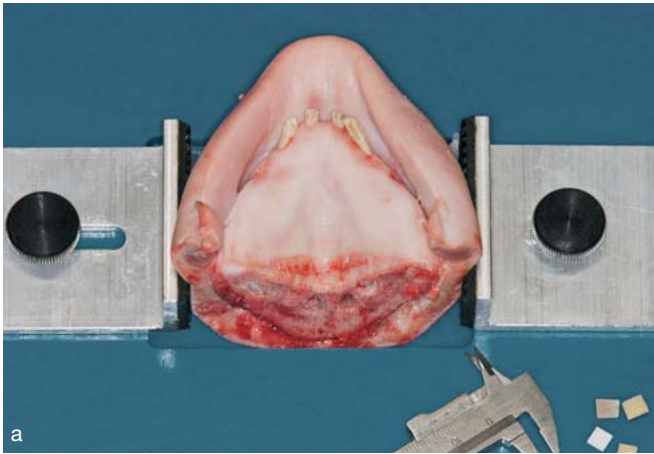
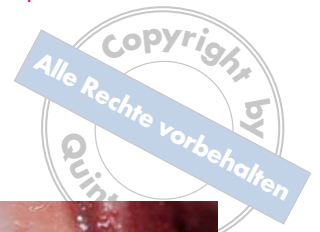

**Abb. 8-2g** Die Patientin nach Abschluss der Behandlung (Zahntechnik: *Uli Schoberer, Seehausen*).

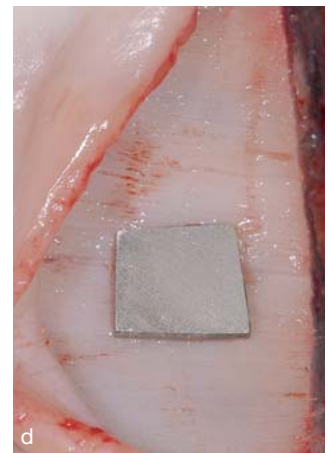### Reduktion der Gingivatransparenz

*Jung* und Mitarbeiter untersuchten in einem In-vitro-Experiment oberflächliche Farbveränderungen, die durch unterschiedliche unter dem Weichgewebe eingebrachte Materialien bei verschiedenen Schleimhautdicken hervorgerufen wurden<sup>7</sup>. In den Testgruppen kamen Titan, Zirkoniumdioxidkeramik und jeweils mit dentaler Aufbrennkeramik verblendete Titan- und Zirkoniumdioxidkeramik-Testkörper zur Anwendung. Die Farbveränderungen wurden spektralphotometrisch erfasst und mit einer Kontrollgruppe ohne Testkörper unter der

Schleimhaut verglichen. Als Ergebnis konnten die Autoren aufzeigen, dass in allen Testgruppen, im Vergleich zur Kontrollgruppe, Farbveränderungen auftraten, die aber mit zunehmender Schleimhautdicke geringer wurden. Anders als die Titankörper verursachte verblendete sowie unverblendete Zirkoniumdioxidkeramik ab einer Weichgewebsdicke von 2 mm keine sichtbaren Farbunterschiede mehr. Erst ab einer Schleimhautdicke von 3 mm wurden auch durch Titan-Testkörper keine für das menschliche Auge mehr wahrnehmbaren Farbveränderungen hervorgerufen (Abb. 8-3a bis d, Tabelle 8-1).



**Abb. 8-3a und b** Die Untersuchung der Testkörper erfolgte im zentralen Gaumenbereich von Schweine-Oberkiefern (a). Zur Simulation verschiedener Schleimhautdicken wurden unterschiedlich dick entnommene Bindegewebstransplantate unter den Lappen eingebracht. So konnten in diesem Experiment Weichgewebisdicken von 1,5 mm, 2 mm und 3 mm untersucht werden (b)<sup>7</sup>.



**Abb. 8-3c und d** Im Vorfeld der Untersuchungen wurden Probekörper aus Titan, keramisch verblendetem Titan, Zirkoniumdioxidkeramik und keramisch verblendeter Zirkoniumdioxidkeramik hergestellt (c). Zur Durchführung der spektralfotometrischen Messungen wurden die verschiedenen Probekörper unter die Schleimhaut gelegt und die Farbveränderungen bei unterschiedlichen Weichgewebisdicken miteinander verglichen (d)<sup>7</sup>.

**Tabelle 8-1**

Alle untersuchten Materialien führten zu Farbveränderungen ( $\Delta E$ ), die jedoch mit Zunahme der Schleimhautdicke sukzessive abnahmen. Verblendete und unverblendete Zirkoniumdioxidkeramik rief ab einer Weichgewebisdicke von 2 mm keine Farbveränderungen mehr hervor, die durch das menschliche Auge noch hätten wahrgenommen werden können. Ab einer Schleimhautdicke von 3 mm führte keiner der Testkörper mehr zu wahrnehmbaren Farbunterschieden<sup>7</sup>.

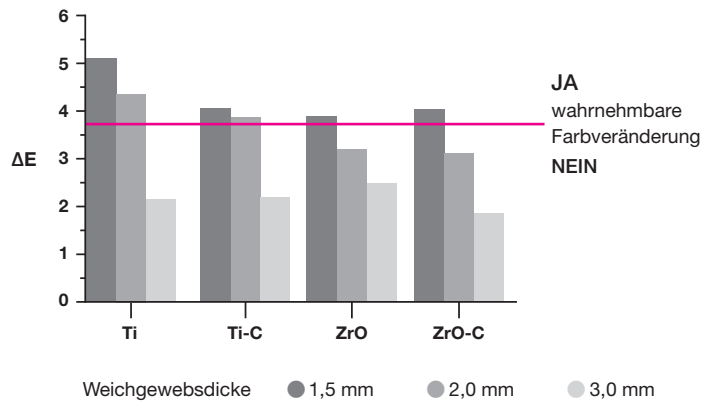


Tabelle 8-2

Durchschnittliche Gingivadicken nach Eger und Müller<sup>9</sup>. Die Werte wurden ca. 2 mm apikal des Gingivarandes mittels Ultraschall ermittelt.

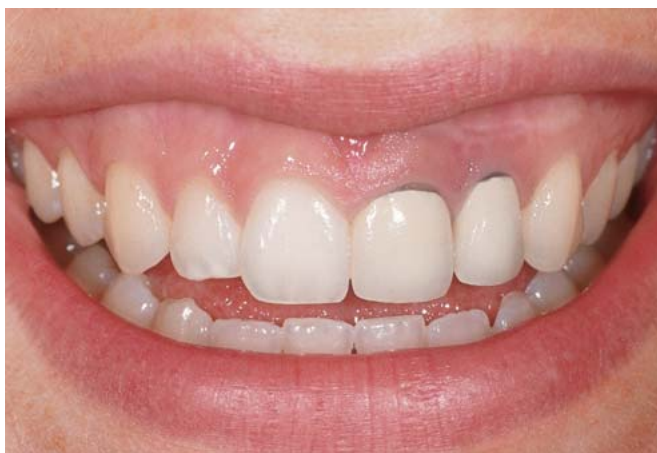	2. Prämolare	1. Prämolare	Eckzahn	Seitl. Schneidezahn	Mittl. Schneidezahn
<b>Gingivadicke Maxilla</b>	1,06 mm (± 0,42)	1,05 mm (± 0,35)	0,89 mm (± 0,34)	1,14 mm (± 0,39)	1,28 mm (± 0,40)
<b>Gingivadicke Mandibula</b>	0,94 mm (± 0,27)	0,75 mm (± 0,21)	0,83 mm (± 0,29)	0,91 mm (± 0,35)	0,87 mm (± 0,33)

Überträgt man die Ergebnisse dieser In-vitro-Untersuchung auf die klinische Situation am Patienten und geht man darüber hinaus davon aus, dass die Gingiva im Ober- und Unterkiefer-Frontzahnbereich eine Dicke von circa 1 mm aufweist<sup>8,9</sup> (Tabelle 8-2), so wird klar ersichtlich, dass bereits geringfügig dunkel verfärbte Zahnwurzeln durch die Weichgewebe schimmern und zu einer den ästhetischen Eindruck negativ beeinflussenden Graufärbung der Gingiva führen können (Abb. 8-4).

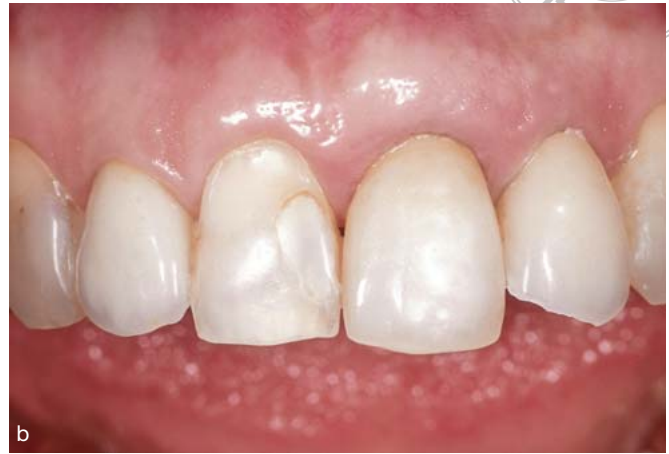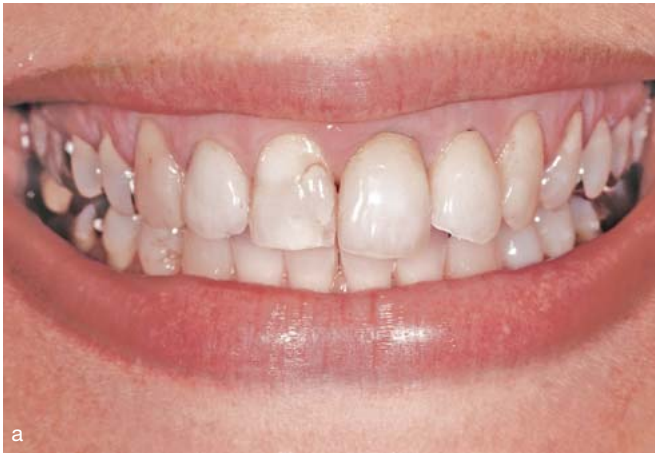Ist zur Lösung dieses Problems ein internes Bleichen der betroffenen Zähne, wie oben beschrieben, nicht oder nicht ausreichend möglich, kann alternativ durch eine chirurgische Verdickung der Weichgewebe eine entsprechende Reduktion der Gingivatransparenz herbeigeführt werden. Dabei kann es jedoch nicht das Ziel sein, eine 3 mm dicke Gingiva zu etablieren – abgesehen davon, dass es chirurgisch kaum möglich sein dürfte, horizontale Weichgeweb dimensions von 3 mm zu erreichen, würde gingivales Weichgewebe in dieser Dicke hyper-

troph und unästhetisch wirken. Da endodontisch behandelte Zähne jedoch nur in Ausnahmefällen so dunkel sind, wie das in dem oben beschriebenen Experiment verwendete Titan, sollte in vielen Fällen auch eine Gingivadicke von weniger als 3 mm zu einem guten ästhetischen Behandlungsergebnis führen.

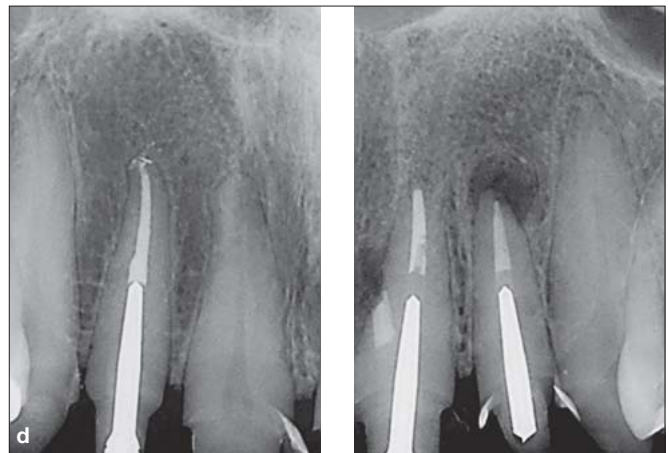
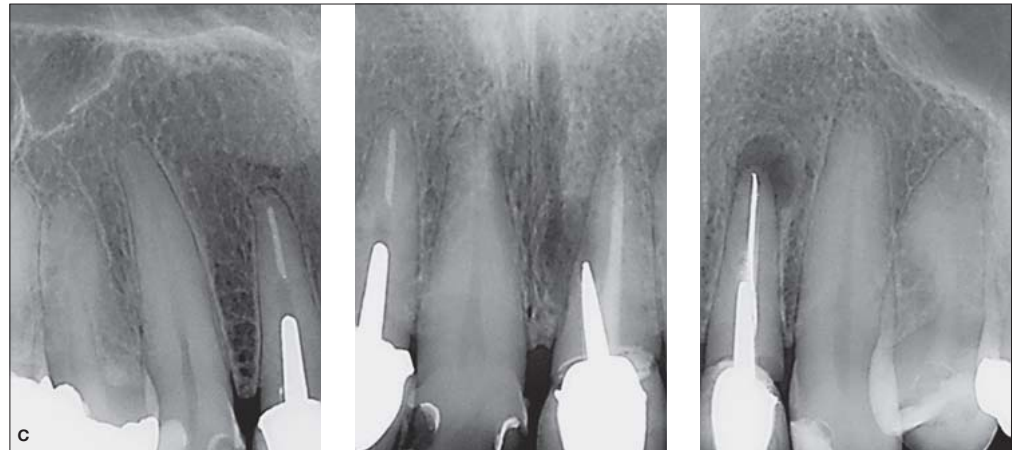Es ist deshalb davon auszugehen: Je heller die Wurzel des zu behandelnden Zahnes ist, desto vollständiger kann eine Weichgewebsverdickung die bestehende Farbabweichung maskieren. Je dunkler die Wurzel ist, desto mehr muss auch nach einer Gingivaverdickung noch mit gewissen Farbabweichungen gerechnet werden (Abb. 8-5a bis i). Falls die Möglichkeit zum internen Bleichen eines stark verfärbten Zahnes besteht, kann eine Kombination aus Bleichen und Verdicken sicherlich die besten Behandlungsergebnisse liefern. Ob an mit Stiftaufbauten zu versorgenden Zähnen Metallstifte oder zahnfarbene Stiftmaterialien zur Anwendung kommen, scheint für die Farbgebung der betroffenen Wurzel von untergeordneter Bedeutung zu sein<sup>10</sup>.



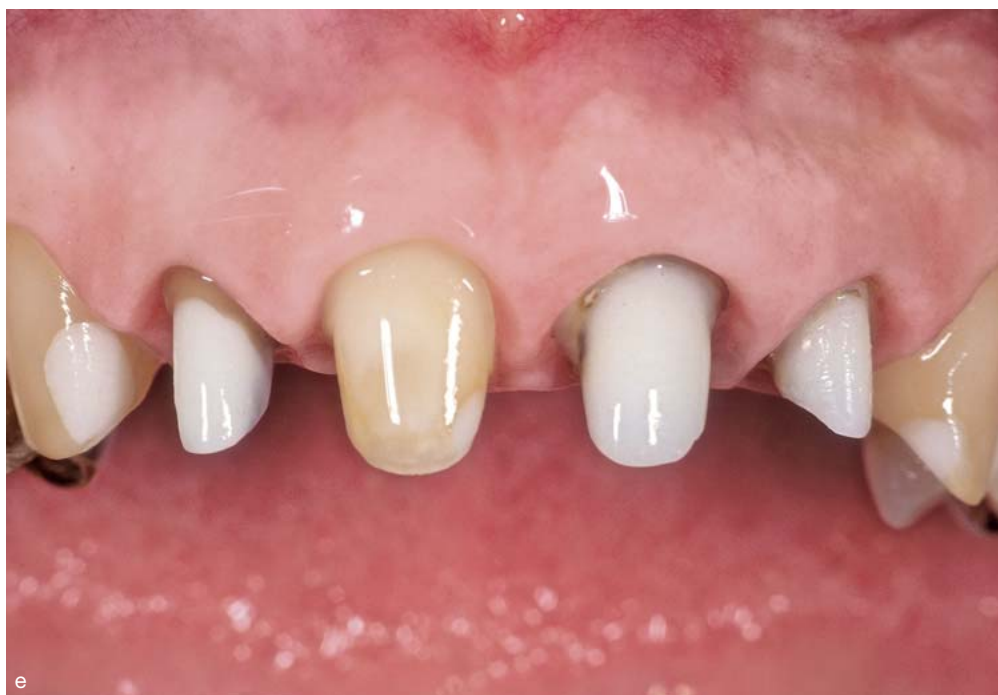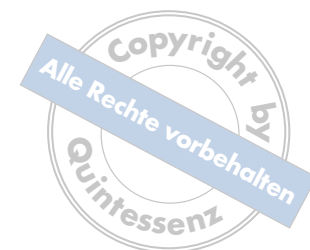**Abb. 8-4** Bereits geringfügig dunkel verfärbte Wurzeln endodontisch behandelter Zähne können durch die Weichgewebe hindurchschimmern und zu einer Grauverfärbung der Gingiva führen.



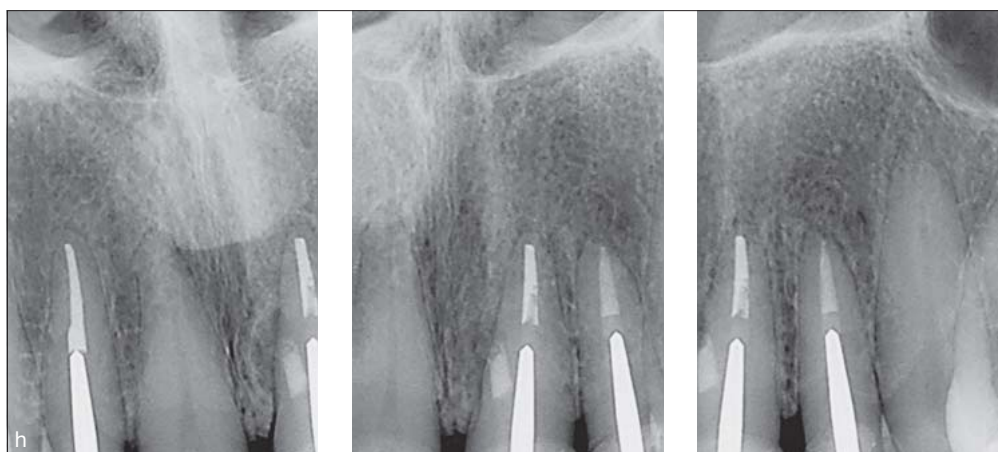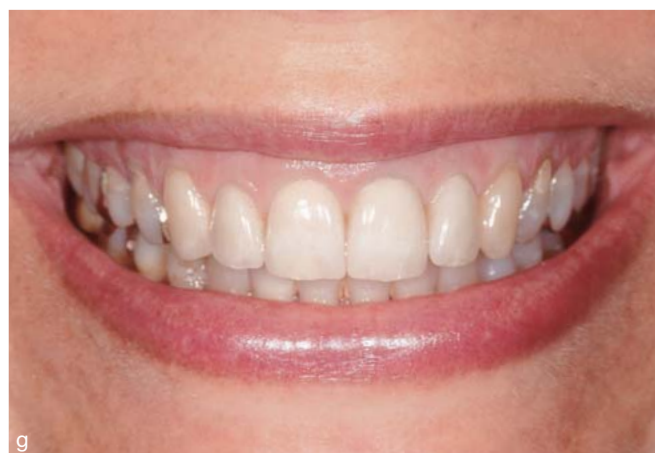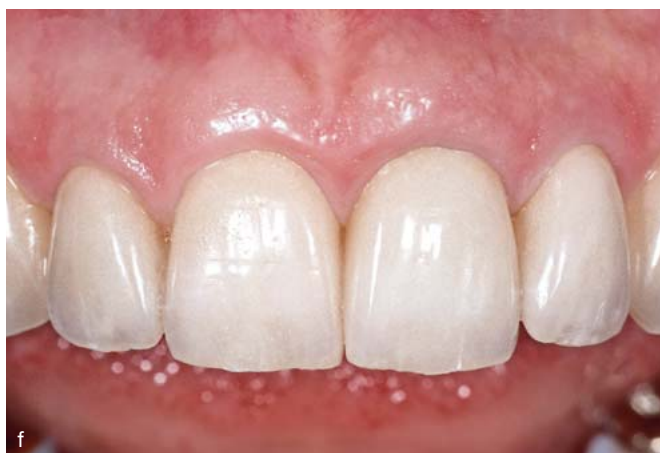**Abb. 8-5a und b** Klinisches Fallbeispiel einer Weichgewebsverdickung zur Reduktion der Gingivatransparenz ohne zusätzliches internes Bleichen. Die grau verfärbte Gingiva über den wurzelbehandelten und mit Kronen versorgten Zähnen 12, 21 und 22 ist auf den Ausgangsbildern deutlich zu erkennen.



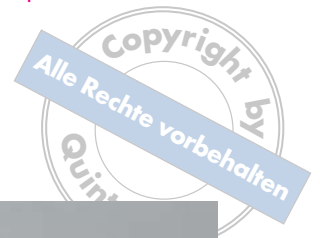**Abb. 8-5c und d** An den Zähnen 12 und 22 wurden die Metallstiftaufbauten entfernt, die Wurzelfüllungen revidiert und ein internes Bleichen durchgeführt. An Zahn 21 wurde ebenso der Siftaufbau entfernt, die Wurzelfüllung revidiert und eine Perforationsstelle verschlossen. Zur Vermeidung etwaiger Komplikationen wurde hier auf ein internes Bleichen verzichtet. Um das Durchschimmern der dunklen Wurzel durch die Weichgewebe dennoch zu reduzieren, wurde an diesem Zahn eine Gingivaverdickung vorgenommen.



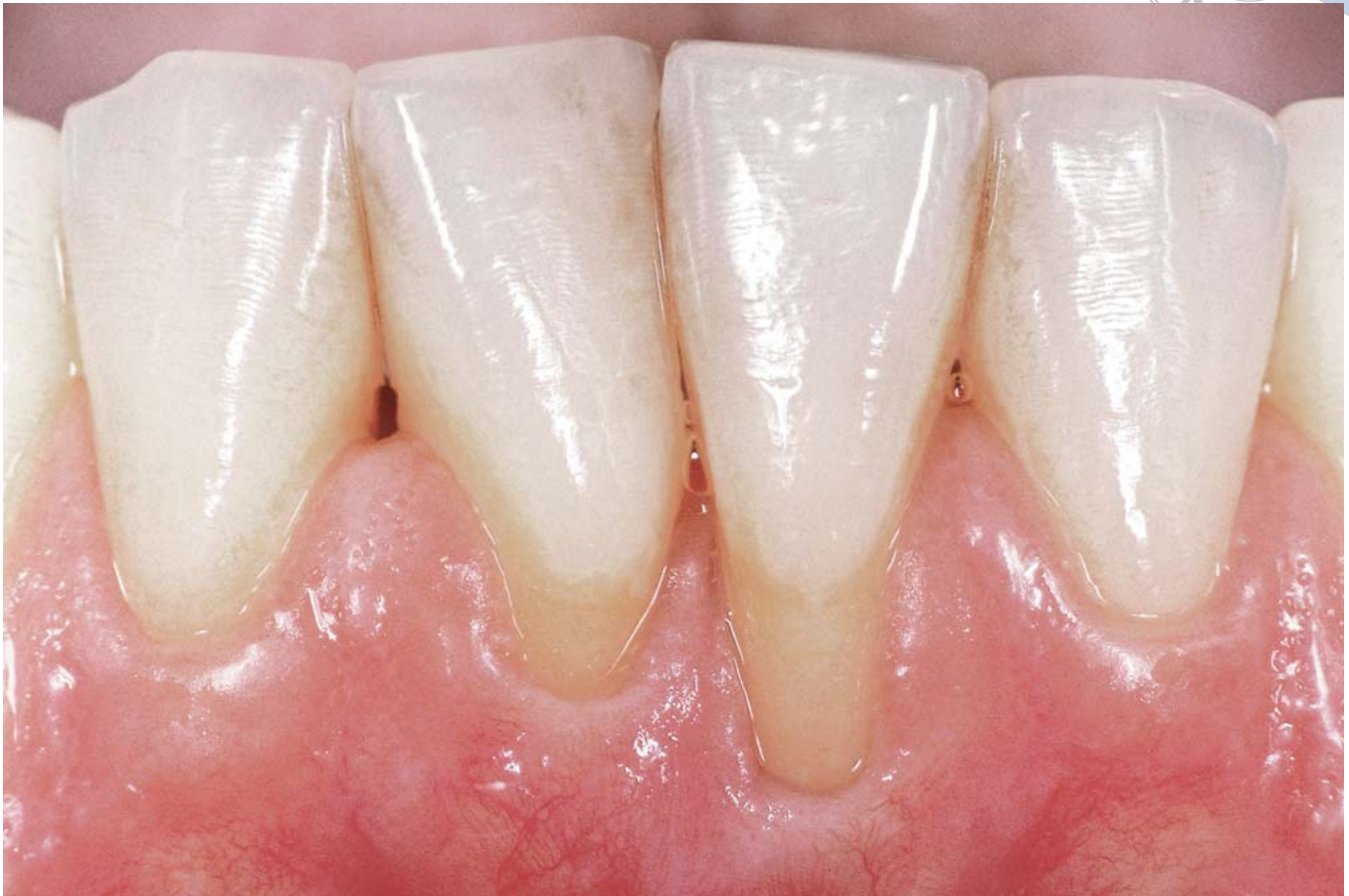**Abb. 8-5e** Klinische Situation 5 Monate nach provisorischer Versorgung, internem Bleichen der Zähne 12 und 22 sowie Gingivaverdickung an Zahn 21, unmittelbar vor Eingliederung des definitiven Zahnersatzes.



**Abb. 8-5f bis h** Klinische und röntgenologische Situation nach Eingliederung des definitiven Zahnersatzes. Im Vergleich zur Ausgangssituation konnte eine deutliche Verbesserung der gingivalen Ästhetik erreicht werden, auch wenn nach wie vor ein leichter Grauschimmer im Bereich der Gingiva an Zahn 21 zurückgeblieben ist.



**Abb. 8-5i** Die Patientin nach Abschluss der Behandlung (Endodontische Behandlung: *Wolf Richter*, München. Zahntechnik: *Uli Schoberer*, Seehausen).



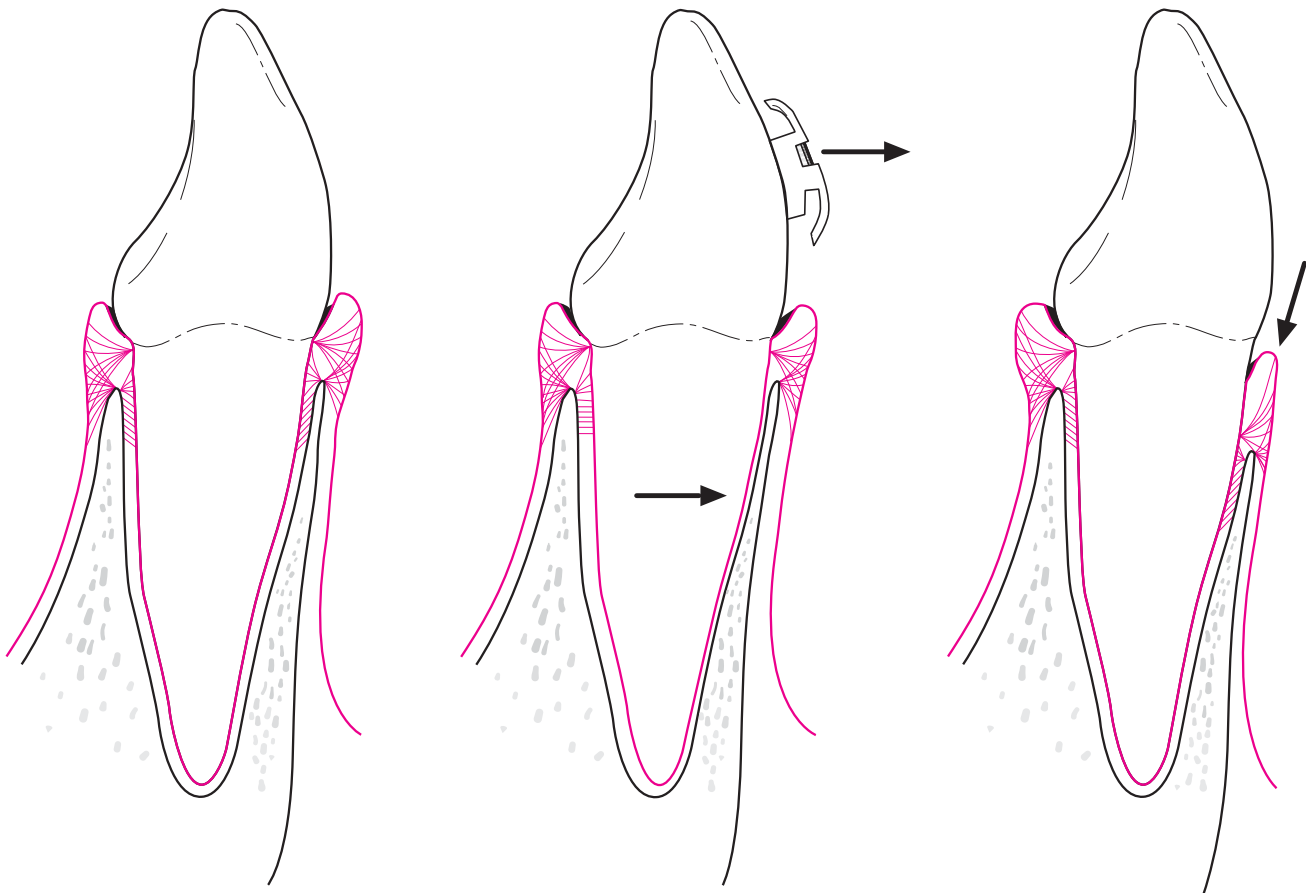
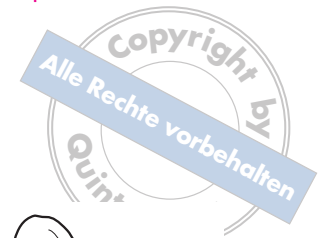**Abb. 8-6** Ausbildung gingivaler Rezessionen im Unterkiefer-Frontzahnbereich nach vorausgegangener kieferorthopädischer Behandlung.

### Rezessionsprophylaxe vor kieferorthopädischen Behandlungen

Im Zusammenhang mit kieferorthopädischen Behandlungen können gingivale Rezessionen immer dann entstehen, wenn primär bereits eine bukkale Knochendehiszenz vorliegt oder aber ein Zahn durch die Kieferorthopädie nach bukkal aus seinem Knochenfach herausbewegt worden ist (Abb. 8-6 und 8-7) (siehe Kapitel 9).

Darüber hinaus konnte in wissenschaftlichen Untersuchungen gezeigt werden, dass bei kieferorthopädischen Zahnbewegungen in labialer Richtung unabhängig von der knöchernen Unterstützung immer ein leichter Rückgang der bukkalen Gingiva erfolgte<sup>11,12</sup>. Dieser war bei adäquater Plaquekontrolle sehr gering und ging nicht mit einem Verlust von parodontalem Attach-

ment einher<sup>11</sup>. Folglich wurde eine durch die Labialbewegung verursachte Dehnung der bukkalen Gingiva für deren leichte Apikalverschiebung verantwortlich gemacht<sup>13</sup>. Bei ungenügender Plaquekontrolle kam es aber zum Verlust von Attachment und zu stärker ausgeprägten Rezessionen<sup>11,13</sup>. Dabei konnte kein Zusammenhang zwischen dem Ausmaß der Rezessionen und der Breite an keratinisierter Gingiva um die betroffenen Zähne festgestellt werden<sup>11,14</sup>. Vielmehr wurde die durch das Dehnen verursachte Ausdünnung der Gingiva für eine verminderte Plaqueresistenz und damit einen entzündlich bedingten Rückgang verantwortlich gemacht<sup>11,13,15</sup>. Eine dünne Gingiva scheint demnach einen Locus minoris resistentiae gegenüber externen Reizen, wie beispielsweise mikrobieller Plaque oder



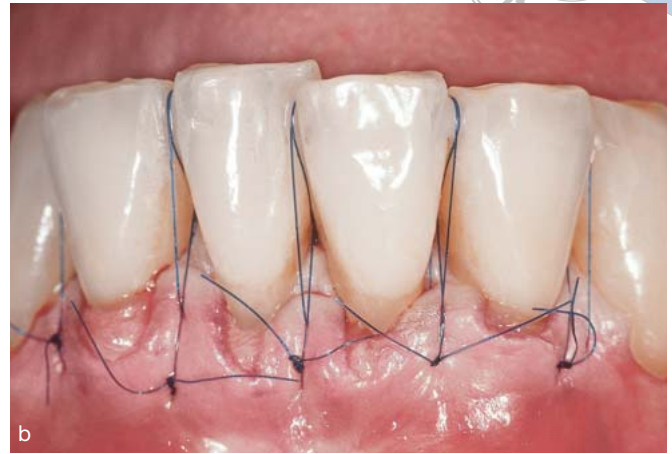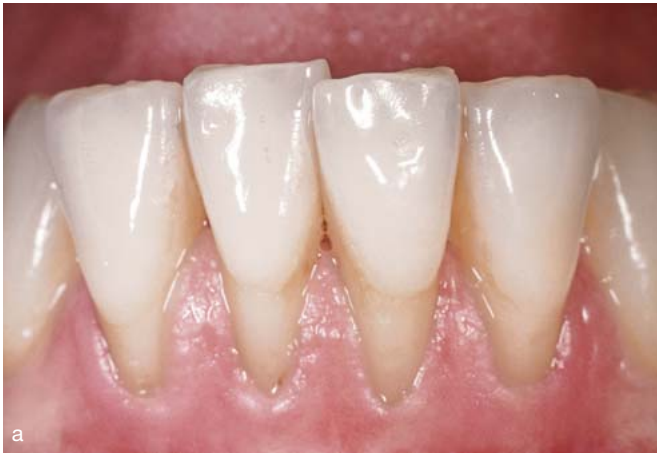**Abb. 8-7** Gingivale Rezessionen können im Zusammenhang mit kieferorthopädischen Bewegungen nach labial entstehen, wenn per se knöcherne Dehiszenzen vorliegen oder die Zähne nach bukkal aus ihrer Alveole herausbewegt worden sind. Dünne gingivale Verhältnisse wirken sich auf die Entstehung gingivaler Rezessionen zusätzlich begünstigend aus.

traumatischem Zähneputzen, darzustellen und auf diese Weise die Ausbildung gingivaler Rezessionen nach kieferorthopädischen Behandlungen zu begünstigen. Dieser Umstand muss aus klinischer Sicht unbedingt beachtet werden: Das Rezessionsrisiko ist abhängig vom Ausmaß der Zahnbewegung, von der Größe der dabei applizierten Kräfte, vom Vorliegen von Plaque beziehungsweise gingivalen Entzündungszeichen und von den Dimensionen der den Zahn umgebenden Weichgewebe<sup>16</sup>. Vor der Durchführung kieferorthopädischer Bewegungen nach labial müssen deshalb die die Zähne umgebenden parodontalen Strukturen genau beurteilt werden. Solange ein Zahn innerhalb des ihn umgebenden Alveolarknochens bewegt werden soll, ist das Risiko zur Ausbildung gingivaler Rezessionen, unabhängig

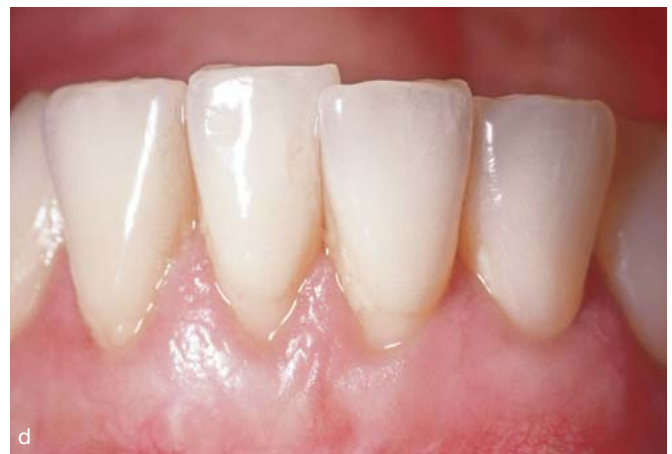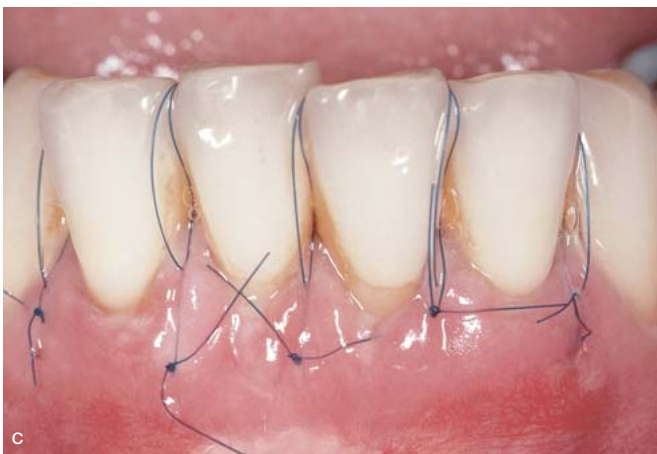von den Dimensionen der ihn umgebenden Weichgewebe, gering. Ist jedoch die Entstehung einer bukkalen Knochendehiszenz als Folge der kieferorthopädischen Bewegung abzusehen, so muss das Volumen des den Zahn umgebenden Weichgewebes zur Beurteilung des Rezessionsrisikos herangezogen werden. Das Risiko ist hoch, wenn eine dünne Gingiva vorliegt, insbesondere weil davon auszugehen ist, dass die Weichgewebstdicke als Folge der kieferorthopädischen Behandlung zusätzlich abnehmen wird.

Um die Entstehung gingivaler Rezessionen im Zusammenhang mit kieferorthopädischen Bewegungen nach bukkal zu verhindern, ist deshalb bei Vorliegen dünner gingivaler Verhältnisse eine Verdickung der marginalen Gingiva vor Beginn der kieferorthopädischen Behand-





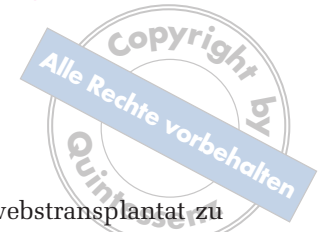**Abb. 8-8a und b** Um weiteren Rezessionen vorzubeugen, wurde bei diesem Patienten im Vorfeld einer kieferorthopädischen Behandlung eine Gingivaverdickung durchgeführt.



**Abb. 8-8c und d** Die klinische Situation eine Woche (c) und 5 Monate (d) nach dem Eingriff zeigt eine deutliche Zunahme der Weichgewebsdicke.

lung in Erwägung zu ziehen. Grundsätzlich können etwaige gingivale Rezessionen durch entsprechende parodontalchirurgische Maßnahmen auch nach Abschluss der kieferorthopädischen Behandlung wieder abgedeckt werden. Weil jedoch das hierbei verloren gegangene parodontale Attachment nur in geringem Umfang regeneriert werden kann, sollte bei entsprechender Ausgangssituation unbedingt versucht werden, im Sinne einer präventiven Behandlungsplanung das Risiko von Rezessionsbildungen von vornherein zu minimieren (Abb. 8-8a bis d) (siehe Kapitel 9).

Zusammenfassend kann festgehalten werden: Das Ziel von Gingivaverdickungen ist eine Volumenzunahme des Weichgewebes in horizontaler Richtung. Auf diesem Weg kann die Transparenz der Gingiva und damit das Durchschimmern von dunkel verfärbten Wurzeln endodontisch behandelter Zähne reduziert werden<sup>7</sup>. Weiterhin kann als Folge der Verdickung die Gingiva stabilisiert und damit langfristig das Risiko der Ausbildung von gingivalen Rezessionen verringert werden<sup>17–19</sup>. Dies kann präventiv sowohl vor kieferorthopädischen als auch vor restaurativen Behandlungsmaßnahmen indiziert sein.



### 8.1.2 Technische Aspekte

Der Lappen, der zur Durchführung gingivaler Verdickungen gebildet wird, muss lediglich eine minimale Verschiebung nach koronal ermöglichen, um das eingebrachte Bindegewebstransplantat vollständig abdecken zu können. Aus ästhetischer Sicht sollten die verwendeten subepithelialen Bindegewebstransplantate nicht dicker als 1 bis 1,5 mm sein. Zur Erzielung eines ästhetisch gelungenen Behandlungsergebnisses ist es weiterhin von Bedeutung, dass die Verdickungen symmetrisch vorgenommen werden. Es sollte folglich immer die Gingiva beider mittlerer Schneidezähne, aller vier Schneidezähne oder aller sechs Frontzähne verdickt werden. Um Narbenbildungen zu verhindern und die natürliche Farbgebung und Oberflächentextur der bestehenden Gingiva zu erhalten, sollte auf vertikale Entlastungsinzisionen verzichtet werden. Ein solches Vorgehen wirkt sich außerdem im Hinblick auf die Blutversorgung von Lappen und Transplantat vorteilhaft aus. Aus diesem Grund haben sich zur Durchführung gingivaler Verdickungen tunnelierende Lappen-Präparationstechniken etabliert.

Klinisches Vorgehen: unter Verwendung einer abgerundeten Mikroskalpellklinge wird ausgehend von einer intrasulkulären Inzision ein Spaltlappen präpariert. Um

ausreichend Raum für das Bindegewebstransplantat zu schaffen, muss die Präparation nach koronal bis in die Basis der Papillen und nach apikal über die mukogingivale Grenzlinie hinweg extendiert werden. Nach lateral muss die Ausdehnung des Lappens um mindestens einen Zahn über die zu verdickenden Bereiche hinaus erfolgen. Um Lappenperforationen zu vermeiden, empfiehlt sich in diesem Zusammenhang die Verwendung von speziellen Tunnelierungsmessern (siehe Kapitel 2). Das Transplantat wird dann über einen marginalen Zugang in den Tunnel eingebracht und dort durch doppelt gekreuzte vertikale Umschlingungsnahte in der gewünschten Position fixiert und stabilisiert. Zu diesem Zweck müssen die Approximalkontaktpunkte der betroffenen Zähne vor dem chirurgischen Eingriff mit einem kleinen Tropfen dünnflüssigen Komposits verblockt werden.

### 8.1.3 Vorhersagbarkeit und Langzeitprognose

Gingivaverdickungen sind grundsätzlich als prognostisch sehr günstig einzustufen. Wissenschaftliche Daten zur Langzeitstabilität gingivaler Verdickungen liegen gegenwärtig jedoch noch nicht vor.



## Literatur

1. Donaldson D. The etiology of gingival recession associated with temporary crowns. *J Periodontol* 1974;45:468–471.
2. Parma-Benfenati S, Fugazzoto P, Ruben M. The effect of restorative margins on the postsurgical development and nature of the periodontium. Part I. *Int J Periodontics Restorative Dent* 1985;6:30–51.
3. Valderhaug J. Periodontal conditions and carious lesions following the insertion of fixed prostheses: a 10-year follow-up study. *Int Dent J* 1980;30:296–304.
4. Dahl J, Pallesen U. Tooth bleaching - a critical review of the biological aspects. *Crit Rev Oral Biol Med* 2003;14:292–304.
5. Attin T, Paque F, Ajam F, Lennon A. Review of the current status of tooth whitening with the walking bleach technique. *Int Endod J* 2003;36:313–329.
6. Hirsch A, Brayer L, Shapira L, Goldstein M. Prevention of gingival recession following flap debridement surgery by subepithelial connective tissue graft: consecutive case series. *J Periodontol* 2004;75:757–761.
7. Jung R, Sailer I, Hämmerle C, Attin T, Schmidlin P. In vitro colour changes of soft tissues caused by restorative materials. *Int J Periodontics Restorative Dent* 2007;27:251–257.
8. Müller H, Schaller N, Eger T, Heinecke A. Thickness of masticatory mucosa. *J Clin Periodontol* 2000;27:431–436.
9. Eger T, Müller H. Ultrasonic determination of gingival thickness. Subject variation and influence of tooth type and clinical features. *J Clin Periodontol* 1996;23:839–845.
10. Sailer I, Thoma A, Khraisat A, Jung R, Hämmerle C. Influence of white and gray endodontic posts on color changes of tooth roots, composite cores, and all-ceramic crowns. *Quintessenz Int* 2010; 41:135–144.
11. Wennström J. Lack of association between width of attached gingiva and development of gingival recession. A 5-year longitudinal study. *J Clin Periodontol* 1987;14:181–184.
12. Foushee D, Moriarty J, Simpson D. Effects of mandibular orthognathic treatment on mucogingival tissues. *J Periodontol* 1985;56:727–733.
13. Steiner G, Pearson J, Ainamo J. Changes of the marginal periodontium as a result of labial tooth movement in monkeys. *J Periodontol* 1981;52:314–320.
14. Coatoam G, Behrents R, Bissada N. The width of keratinized gingiva during orthodontic treatment: its significance and impact on periodontal status. *J Periodontol* 1981;52:307–313.
15. Baker D, Seymour G. The possible pathogenesis of gingival recession. A histological study of induced recession in the rat. *J Clin Periodontol* 1976;3:208–219.
16. Wennström J, Pini Prato G. Mucogingival therapy - periodontal plastic surgery. In: Lindhe J, Karring T, Lang NP, *Clinical periodontology and implant dentistry* Munksgaard, 2003.
17. Ericsson I, Lindhe J. Recession in sites with inadequate width of the keratinized gingiva. An experimental study in the dog. *J Clin Periodontol* 1984;11:95–103.
18. Olsson M, Lindhe J. Periodontal characteristics in individuals with varying form of the upper central incisors. *J Clin Periodontol* 1991;18:78–82.
19. Stetler K, Bissada N. Significance of the width of keratinized gingiva on the periodontal status of teeth with submarginal restorations. *J Periodontol* 1987;58:696–700.

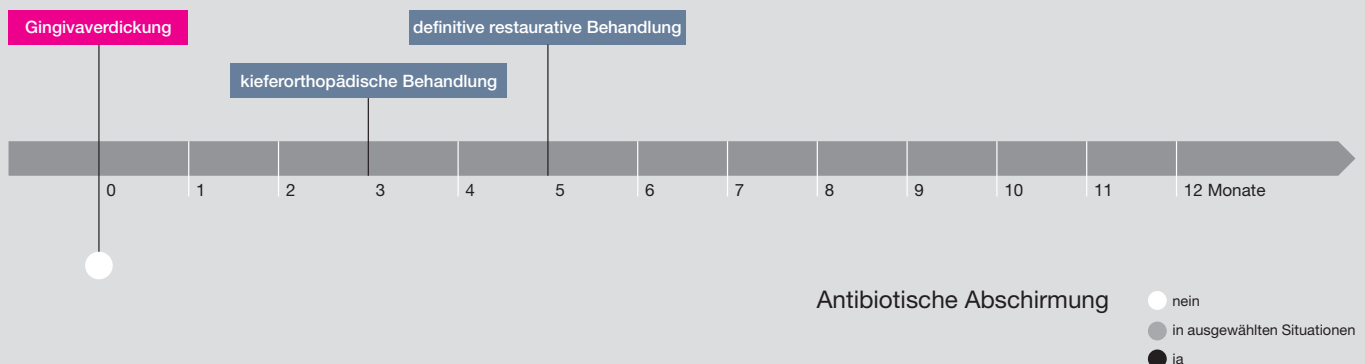
## 8.2 Praxis

### Gingivaverdickung mit autologem Bindegewebe

#### DAS WICHTIGSTE IN KÜRZE

- 01.** Reinigung der Zahnoberflächen *vor Inzisionsbeginn*
- 02.** Falls nötig *Verblockung* der approximalen Kontaktpunkte mit fließfähigem Komposit
- 03.** Unterminierender Spaltlappen:
  - Mobilisierung nach *koronal* bis in die Papillensbasis
  - Mobilisierung nach *apikal* bis über die mukogingivale Grenzlinie hinweg
  - Mobilisierung nach *lateral* jeweils einen Zahn über den zu verdickenden Bereich hinaus
- 04.** Subepitheliales Bindegewebestransplantat:
  - *nicht dicker* als 1 bis 1,5 mm
  - in der Fläche *ausreichend groß*
- 05.** Nahtverschluss:
  - *stabile Fixation* des Bindegewebes durch doppelt gekreuzte vertikale Umschlingungsnahte
- 06.** Sanfte *Kompression* der Wunde über einige Minuten
- 07.** Umfassende und lückenlose *Patienteninstruktion*

#### ZEITMANAGEMENT

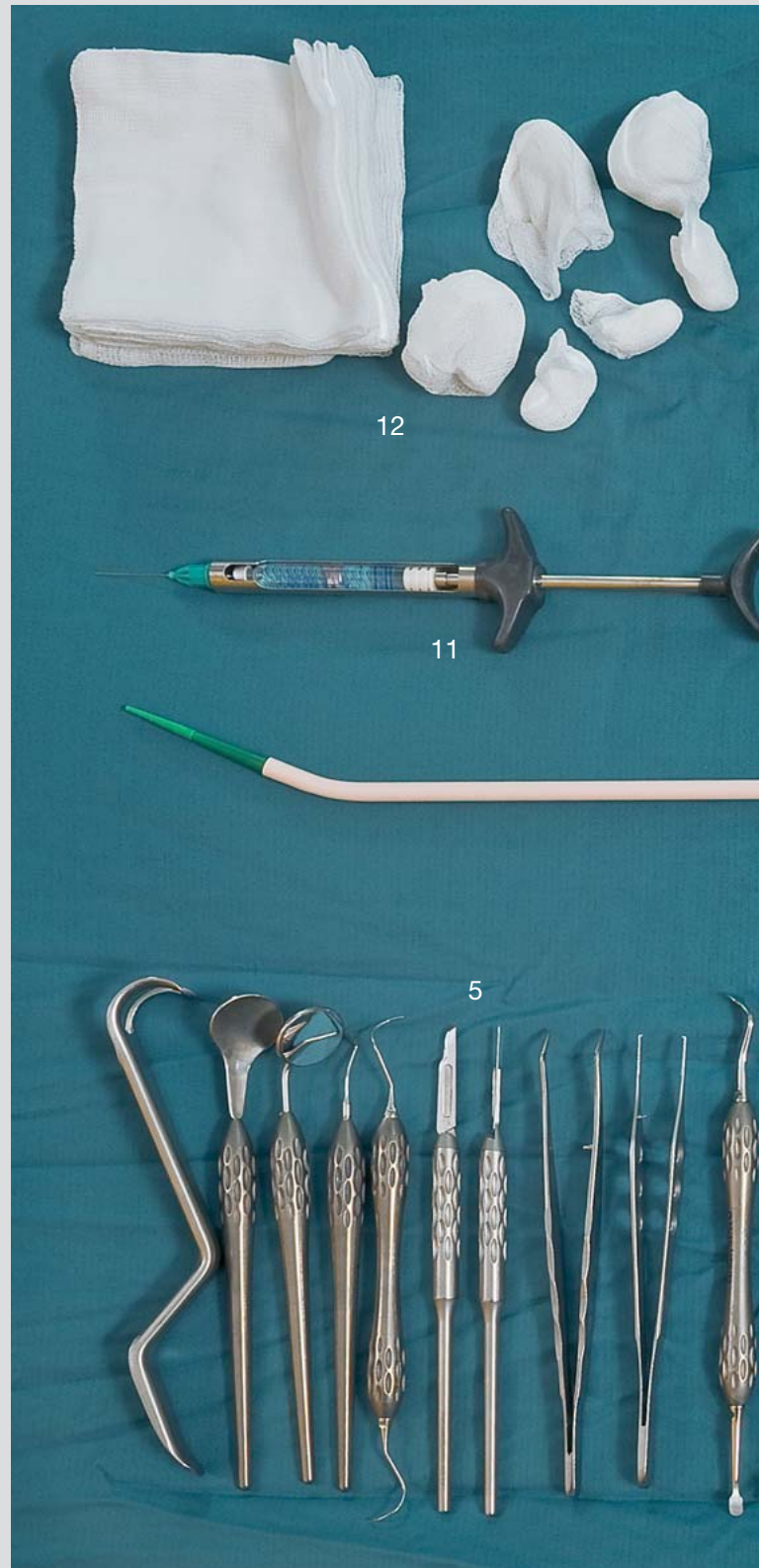

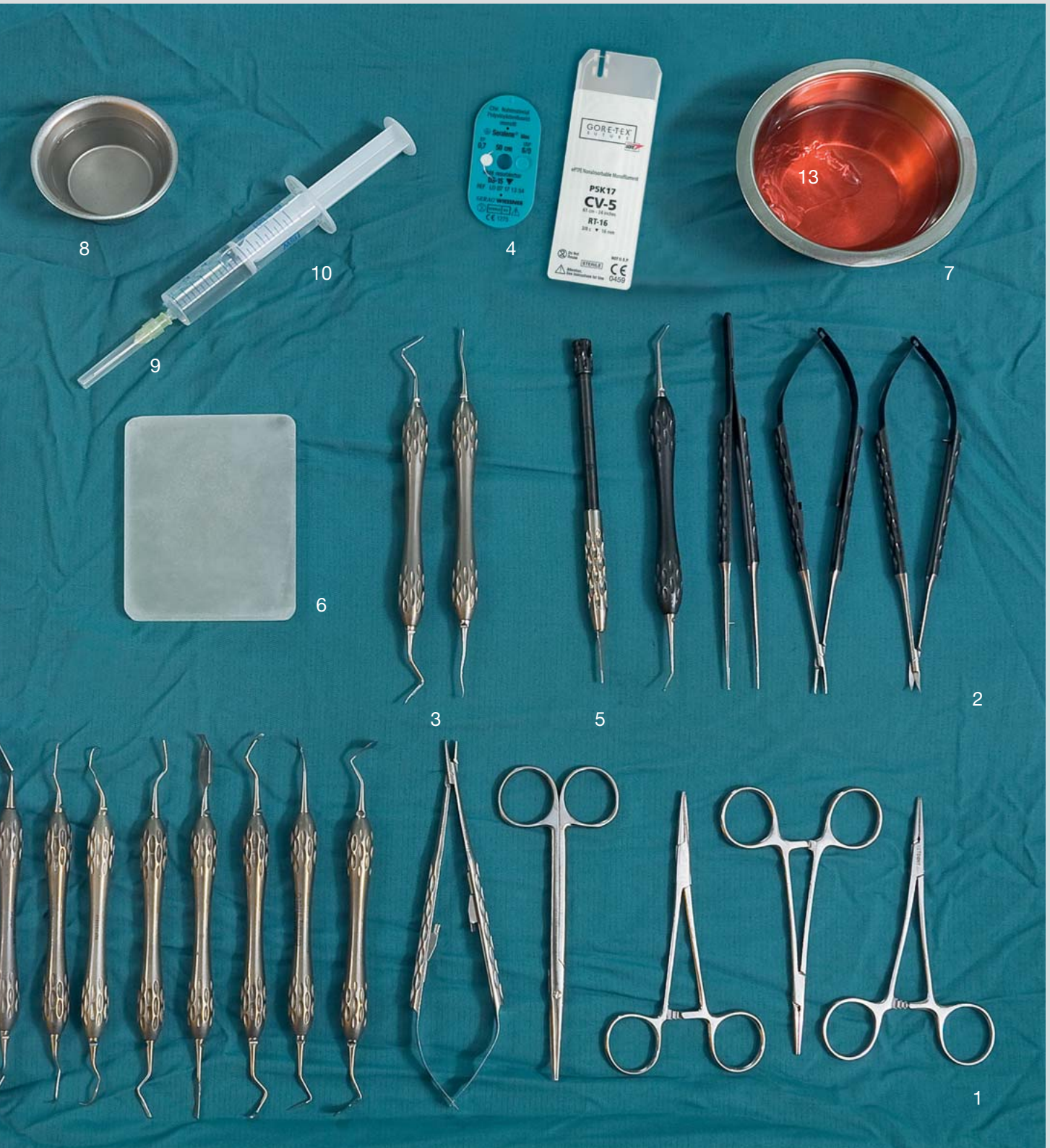
---

**CHECKLISTE ZUR  
ARBEITSPLATZVORBEREITUNG**

---

- 1 Makro-Instrumentenset
  - 2 Mikro-Instrumentenset
  - 3 Tunnelierungsmesser I und II
  - 4 Nahtmaterial: Gore-Tex® CV5 und Seralene® 6.0 DS15
  - 5 Makroskalpellklinge Nr. 15, Mikroskalpellklinge Keydent
  - 6 Glasplatte
  - 7 Metallschale mit 0,1%iger Chlorhexidin Lösung
  - 8 Metallschale mit sterilem Wasser
  - 9 1 x stumpfe Kanüle
  - 10 1 x 10-ml-Spritze
  - 11 Lokalanästhesie
  - 12 Große und kleine Tupfer
  - 13 Verbandsplatte
- 

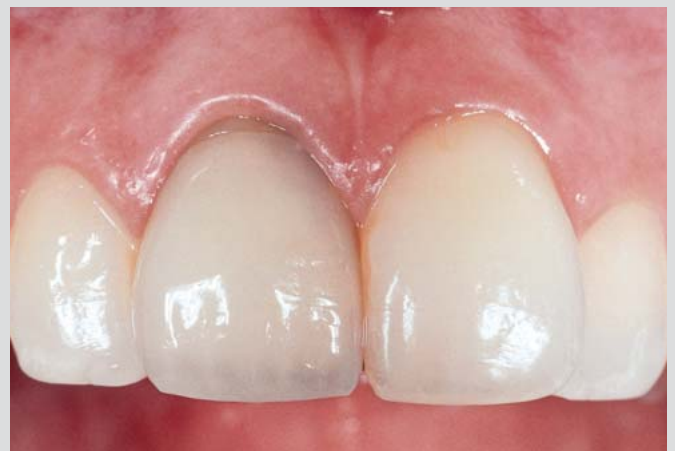
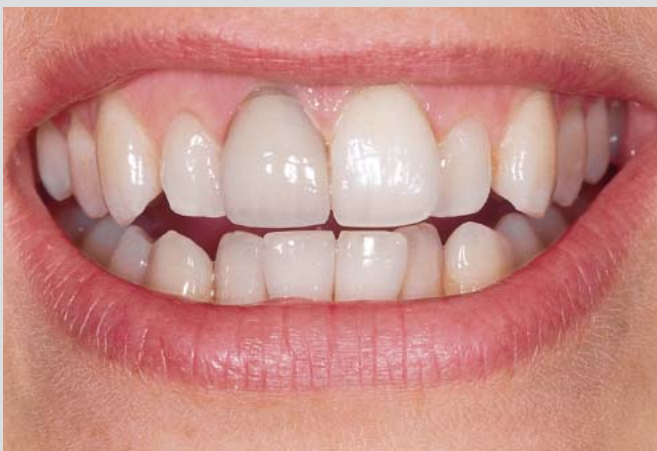
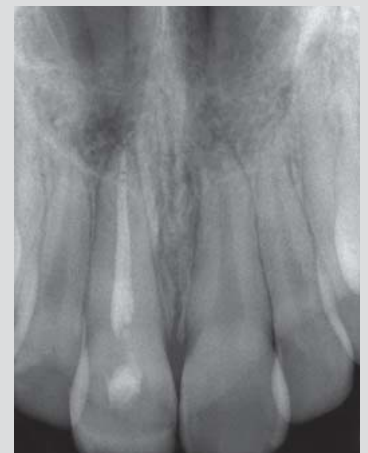

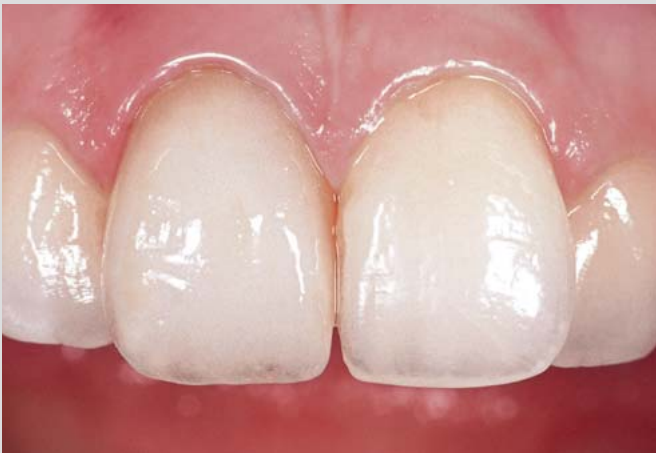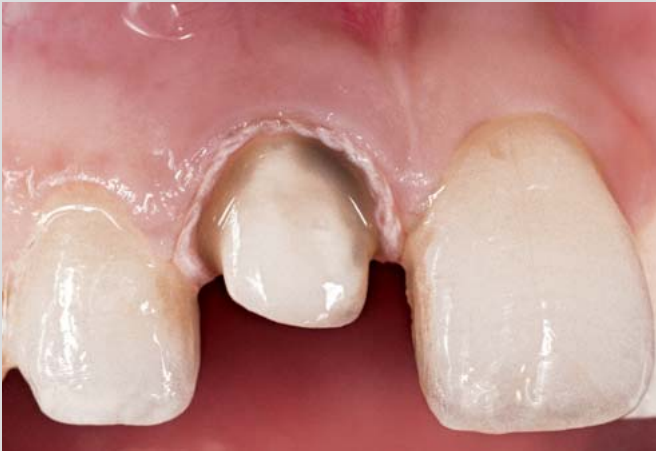---

## SCHRITTWEISES VORGEHEN

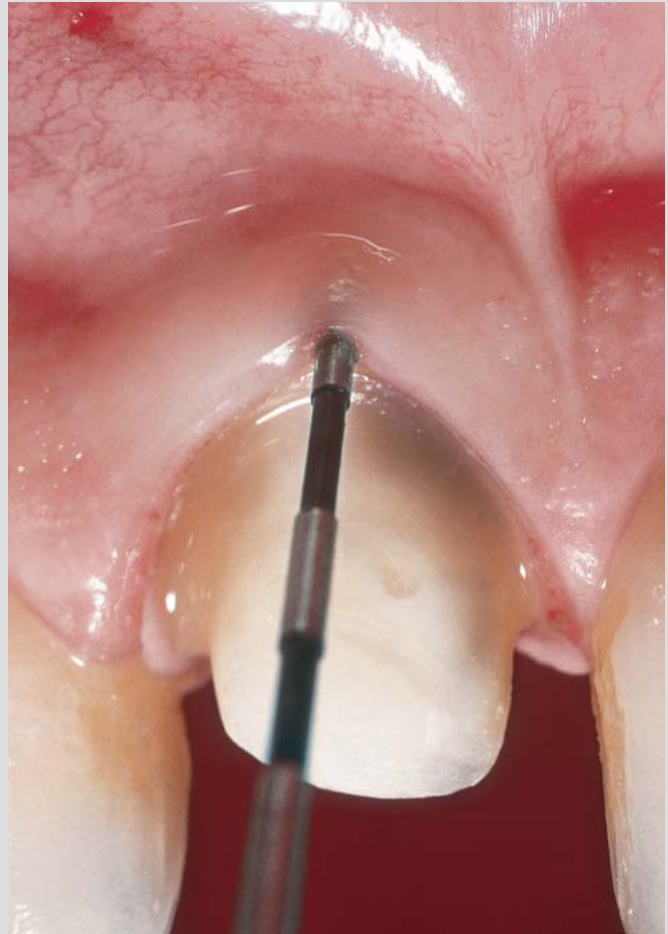
---



**Abb. 8-9 bis 8-12** Die klinische und röntgenologische Ausgangssituation zeigt einen mit einer Keramikteilkrone versorgten und nach endodontischer Behandlung dunkel verfärbten Zahn 11. Die Gingiva wirkt im Bereich der durchscheinenden Zahnwurzel ebenfalls gräulich.

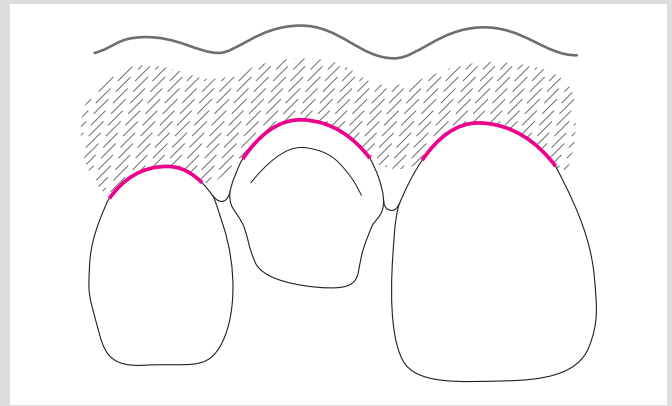
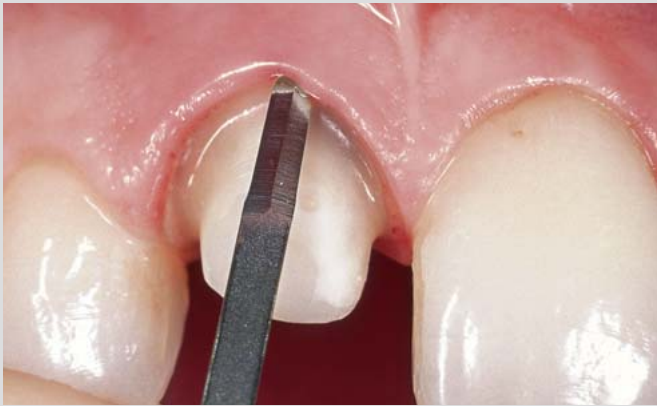

**Abb. 8-13 und 8-14** In einem ersten Schritt wird die Teilkrone abgenommen, der Zahn für die Versorgung mit einer neuen Krone präpariert, der Präparationsrand auf der bukkalen Seite sanft in den Sulkus verlagert und der Zahn mit einem Langzeitprovisorium versorgt.

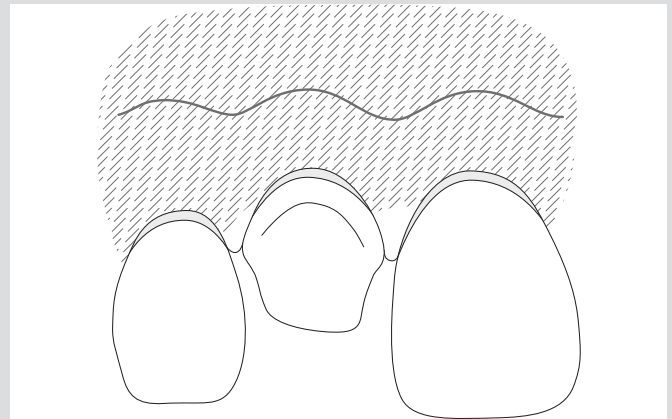
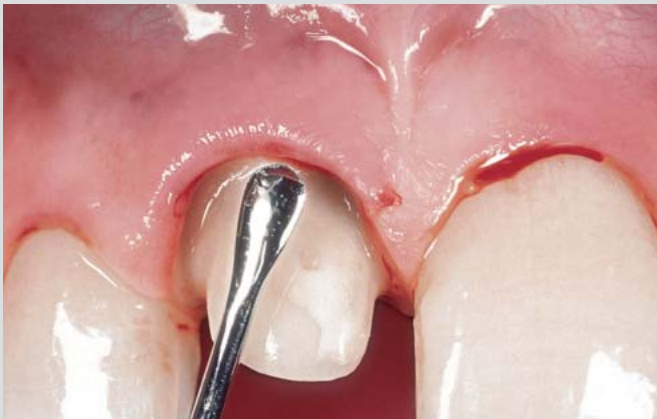

**Abb. 8-15** Wie dünn und transparent die marginale Gingiva des zu behandelnden Zahnes ist, wird durch das Durchschimmern der PA-Sonde beim Sondieren verdeutlicht.

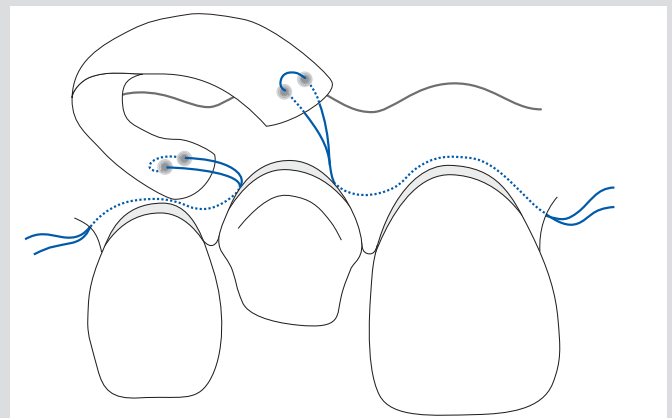
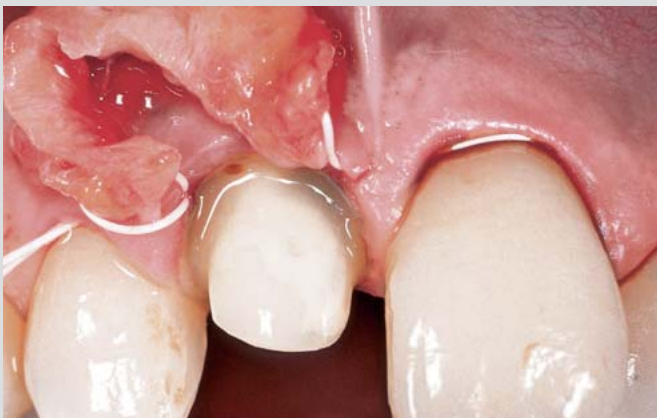



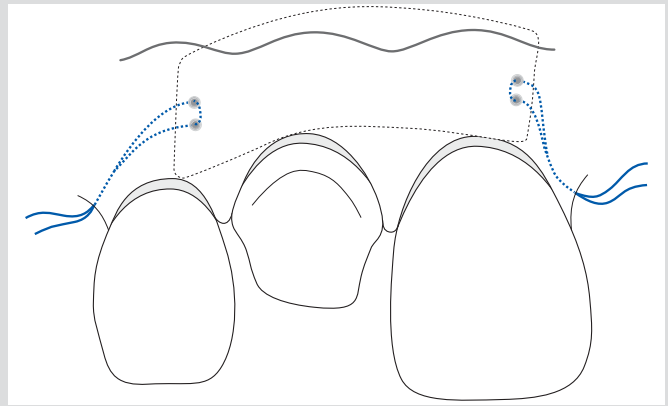
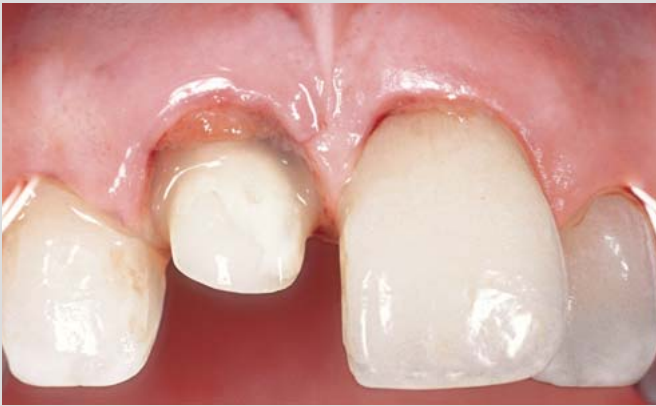**Abb. 8-16 und 8-17** Die Präparation des Empfängerbettes beginnt mit einer intrasulkulären Inzision und der Bildung eines Spaltlappens mit der Mikroskalpellklinge. Die Papillen werden nur in ihrer Basis scharf unterminiert. Eine Mobilisierung des interproximalen Weichgewebes ist nicht notwendig.



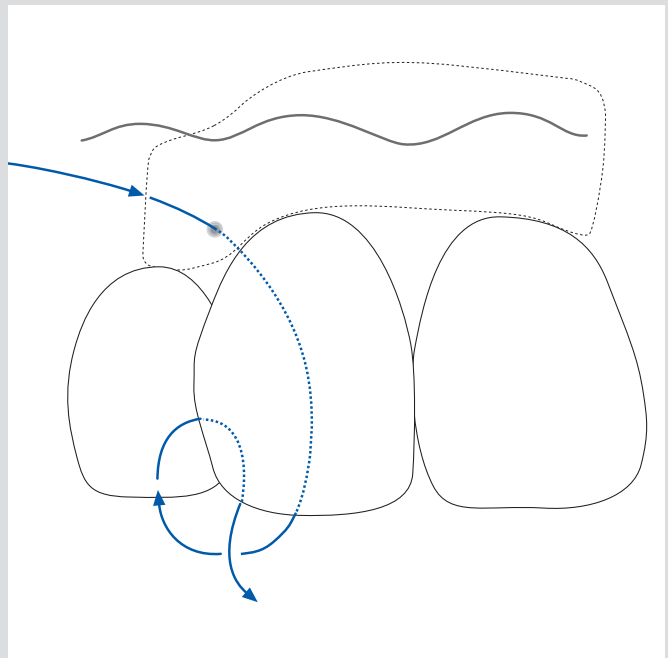
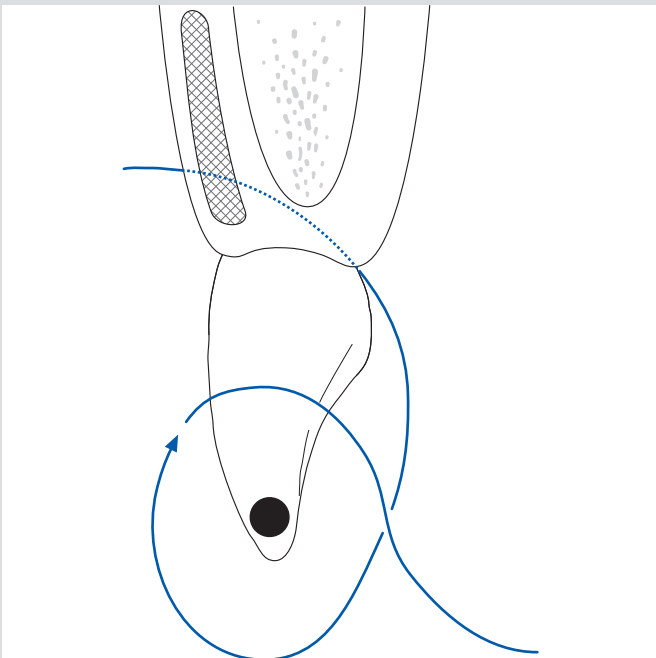
**Abb. 8-18 und 8-19** Um das Perforationsrisiko minimal zu halten, sollte die unterminierende Präparation mit Tunnelierungsmessern erfolgen. Unter Durchführung kreisförmiger Bewegungen wird hierbei der Spaltlappen über die mukogingivale Grenzlinie hinweg nach apikal präpariert, bis ausreichend Raum für das Bindegewebestransplantat entstanden ist. Vor dem Einbringen des Transplantates ist sicherzustellen, dass die Präparation in einer Ebene erfolgt und damit ein durchgängiger Tunnel vorhanden ist.



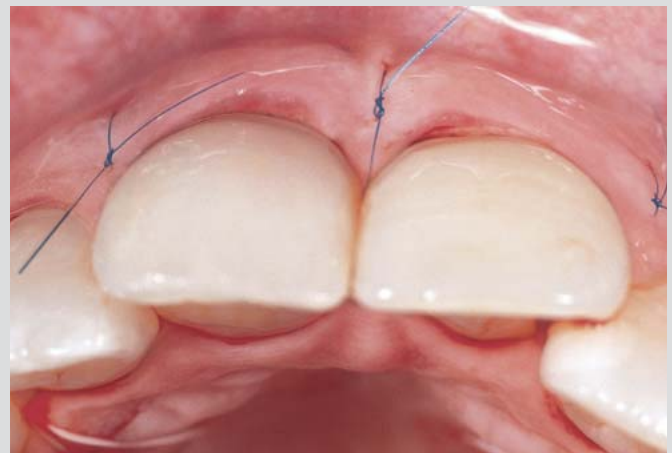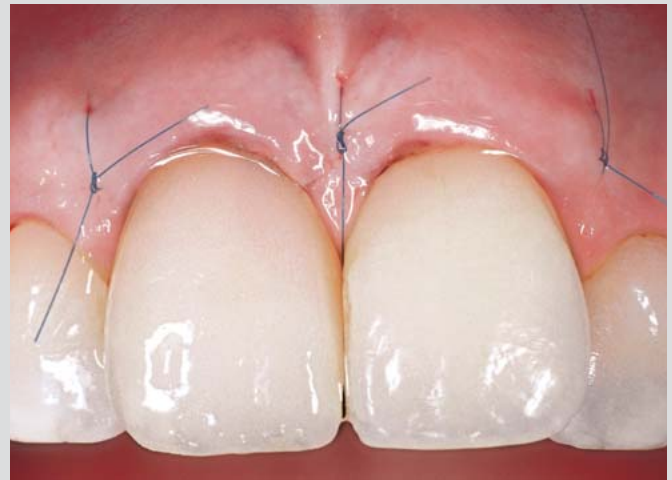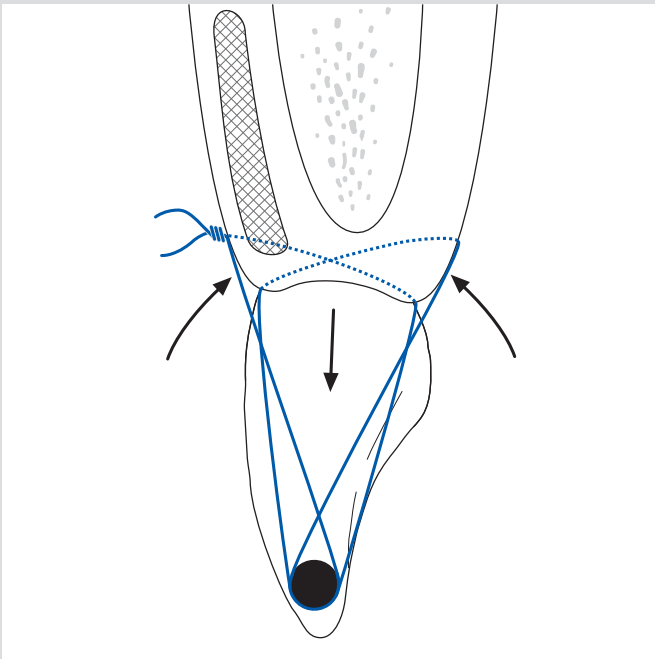
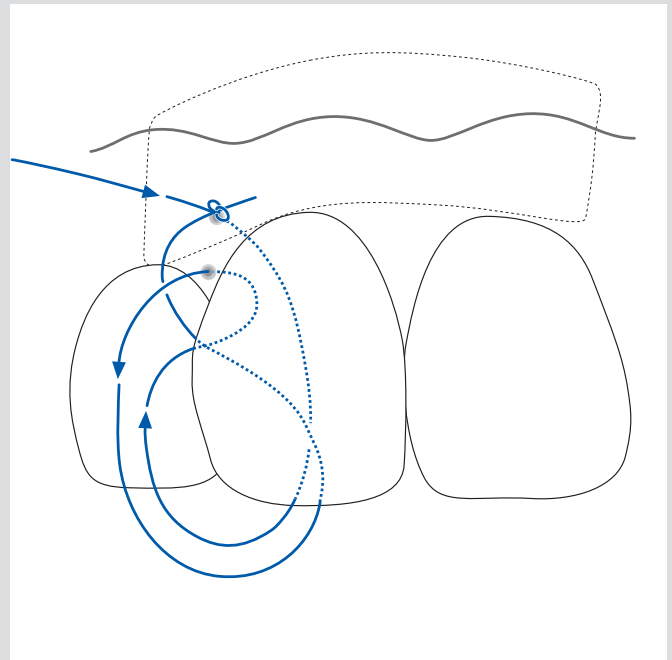
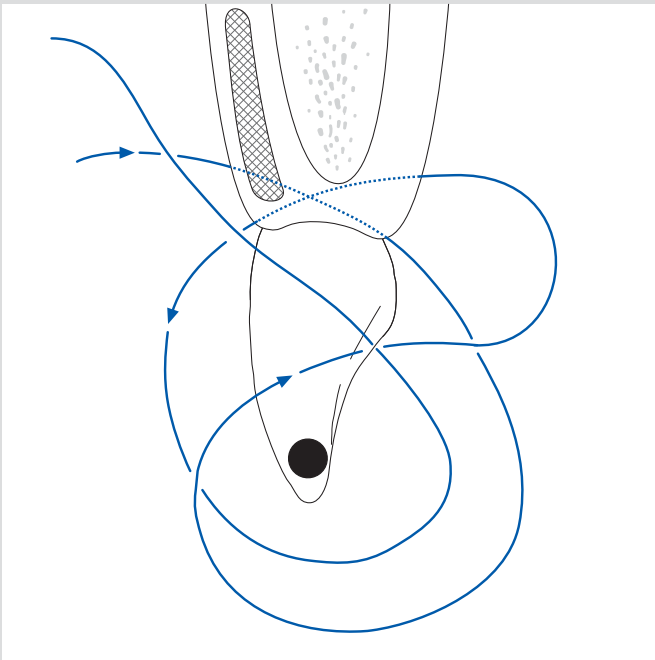
**Abb. 8-20 und 8-21** Nun wird das Bindegewebestransplantat mithilfe von Positionierungsnähten unter Verwendung von Gore-Tex® CV5 als Nahtmaterial in den Tunnel eingezogen. Hierfür wird die Nadel stumpf mit ihrem Rücken jeweils einen Zahn seitlich des zu verdickenden Bereiches in den Tunnel geführt und marginal des Zahnes, an dem das Bindegewebe eingeführt werden soll, wieder herausgenommen. Jetzt wird das Bindegewebestransplantat in einem ersten Schritt seitlich mit der Nadel von innen nach außen durchgestochen. In einem zweiten Schritt wird die Nadel etwas weiter apikal von außen nach innen geführt, bevor sie durch den Tunnel zurück zu ihrem Ausgangspunkt gebracht wird.



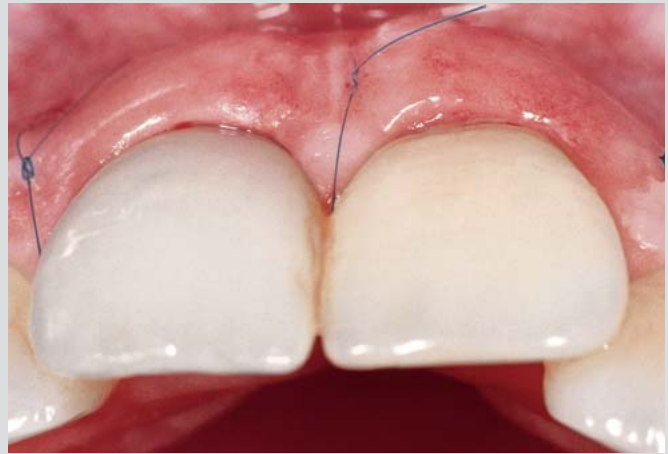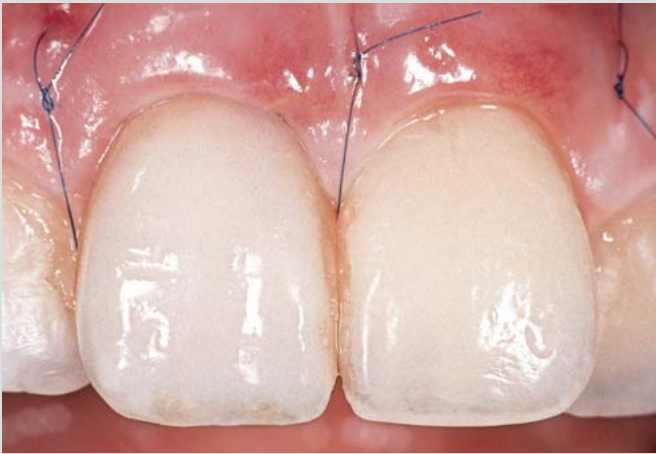**Abb. 8-22 und 8-23** Durch Ziehen an den Fäden kann das Bindegewebstransplantat vor der Nahtfixation kontrolliert in den Tunnel gezogen und dort in die korrekte Position gebracht werden. Das Provisorium wird nun, um Zementüberschüsse zu vermeiden, mit wenig provisorischem Zement eingesetzt. Die approximalen Kontaktpunkte mesial und distal des Provisoriums werden ohne Schmelzätzung mit einem fließfähigen Komposit verblockt.



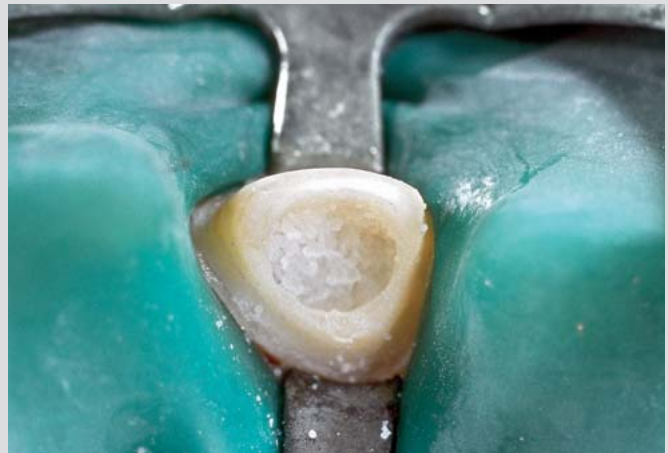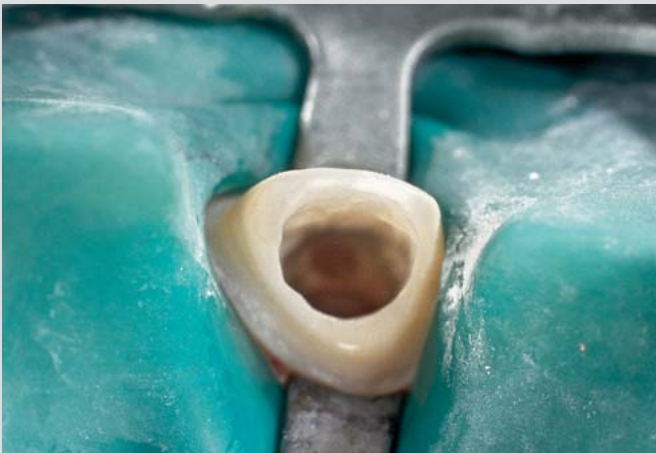**Abb. 8-24 und 8-25** Nun erfolgt der Nahtverschluss mit drei doppelt gekreuzten vertikalen Umschlingungsnähten unter Verwendung von Seralene® DS15 6.0 als Nahtmaterial: Der erste Einstich erfolgt von bukkal, etwas koronal der mukogingivalen Grenzlinie. Die Nadel fasst hierbei das Bindegewebstransplantat und wird unter dem approximalen Kontaktpunkt hindurchgeführt, um etwas apikal der Papillenspitze auf der palatinalen Seite wieder zum Vorschein zu kommen. Im Anschluss wird die Nadel über die Zähne wieder nach bukkal geführt und mit ihrem Rücken, ohne Gewebe zu fassen, unter dem verblockten Approximalkontaktpunkt erneut zurück nach palatinal geschoben.



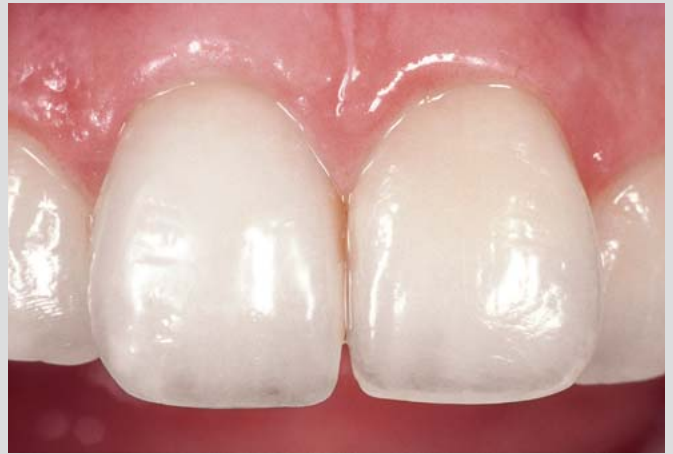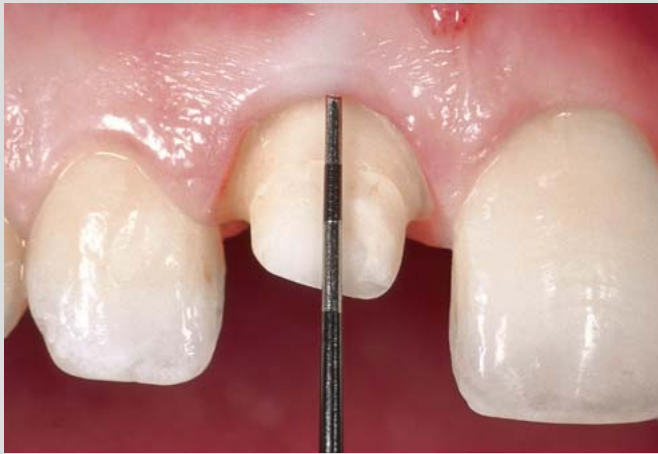**Abb. 8-26 bis 8-30** Nun erfolgt der zweite Einstich, indem die Nadel in die Papillenbasis auf der palatinalen Seite eingestochen und etwas apikal der Papillenspitze auf der bukkalen Seite wieder herausgeführt wird – das Bindegewebsstransplantat muss hierbei nicht gefasst werden. Im Anschluss wird die Nadel nochmals zurück nach palatinal gebracht und, ohne Gewebe zu fassen, wieder mit ihrem Rücken unter dem approximalen Kontaktpunkt hindurch auf die bukkale Seite geführt. Erst jetzt erfolgt das Knüpfen des Knotens. Die Positionierungsnähte können nun herausgezogen und der Wundbereich für einige Minuten sanft komprimiert werden.



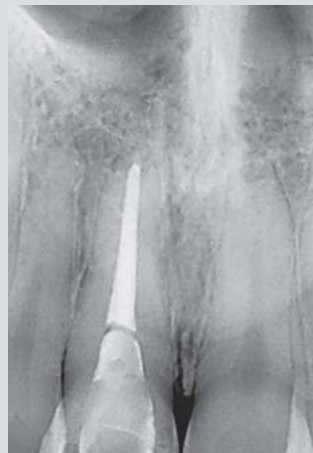
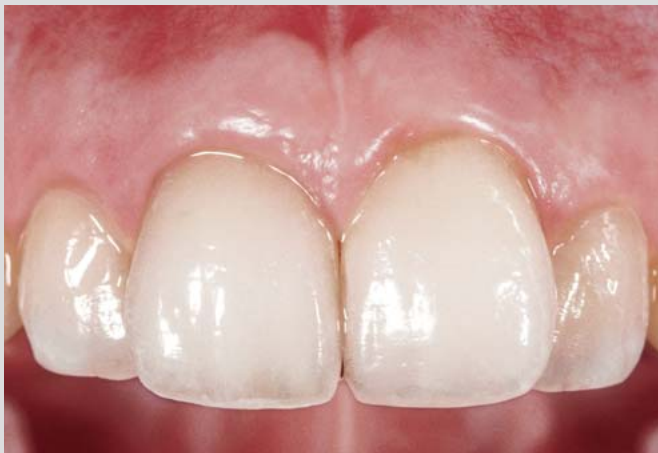**Abb. 8-31 und 8-32** Klinische Situation eine Woche nach dem Eingriff. Nun können die Nähte entfernt und die Approximalbereiche von Komposit gesäubert werden. Die Heilung verläuft komplikationslos.



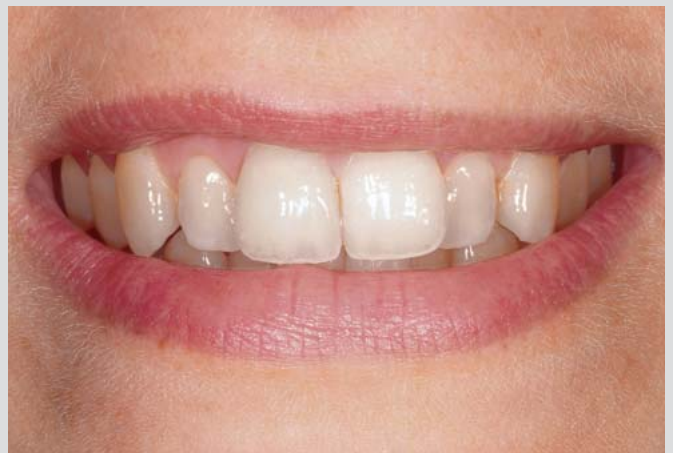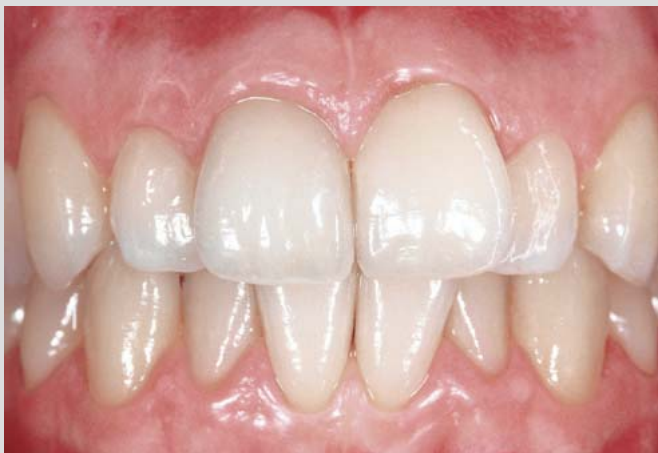**Abb. 8-33 und 8-34** 3 Monate nach dem chirurgischen Eingriff erfolgt ein internes Bleichen des Zahnes. Hierbei kommt 30%iges Natriumperborat zur Anwendung, welches über einen Zeitraum von einer Woche im Wurzelkanal belassen wird.



**Abb. 8-35 und 8-36** Die klinische Situation 5 Monate nach der Gingivaverdickung und 2 Monate nach dem internen Bleichen. Durch die verminderte Transparenz der Gingiva und die aufgehellte Wurzel ist die Graufärbung verschwunden.



**Abb. 8-37 bis 8-40** Klinische und röntgenologische Situation nach Eingliederung der definitiven Vollkeramikkrone.

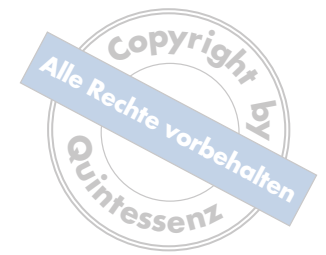



**Abb. 8-41** Die Patientin nach Abschluss der Behandlung (Endodontische Behandlung: *Wolf Richter*, München. Zahntechnik: *Uli Schoberer*, Seehausen).



Vgl. hierzu auch das DVD-Kompendium „Plastisch-Ästhetische Parodontal- und Implantatchirurgie“, Band 2 „Gingivaverdickung mit autologem Bindegewebe“



# Sachregister

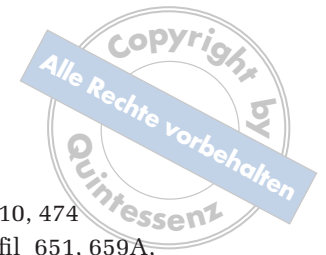*Hinweis: Der Buchstabe A nach Seitenzahlen bezeichnet Abbildungen, der Buchstabe T Tabellen.*

## A

- Abdrucklöffel, individualisierter 668, 670A
- Abdrucknahme 660
- Abformpfosten, individualisierter 660, 758A, 795A
  - Herstellung 663–664A
- Abrasion 410
- Abszedierung 820
- Abszess 820
  - sublingualer 820
- Abszessbildung 820
- Abszessentleerung 820, 821A
- Abszesseröffnung 820
- Abszessspaltung 820
- Abutments
  - Emergenzprofil 676
  - Gestaltung 676–677, 679A
  - individualisierte 660, 677–680, 681A
  - Materialien 677–680, 681A, 682–683A
  - vollkeramische 677–680
- Acetylsalicylsäure 182
- acquired immune deficiency syndrome (AIDS) 80, 175
- Adrenalin 180
- AIDS (acquired immune deficiency syndrome) 80, 175
- Allgemeinanästhesie 178
- „Altered Active Eruption“ 410, 411A
- „Altered Passive Eruption“ 409, 410A
- Alveolarfortsatz 12–13, 12A
- Alveolarkammdefekte
  - vertikale 613–615
  - horizontale 613–615
- Alveolarkamm-Typen 29, 29T
- Alveolarknochen
  - bukkaler 284
  - Dimensionen 515A
  - interdentaler 472–473, 473A, 473T
  - Verlust 474A
- Alveolarknochenkamm 27–29, 28A
- Alveolarknochenkamm-Typ 29
- Amelogenin 291
- Amoxicillin 187
- Analgetika 181–186
  - antipyretische 182
  - nichtsaure 183
  - saure 182–183
- Angina pectoris 170–171
- antibakterielle Prophylaxe 186–188
- Antibiotika 187–188
  - systemische 818
- antibiotische Prophylaxe 186–188
- Antikoagulantien 172
- Antiphlogistika 181–186
  - nichtsteroidale 182–183
- apikale Lappenreposition 415, 423–425, 425A, 842
- Approximalkontaktpunkt 472–474, 473A, 473T
- Arachidonsäure 182
- Arteria palatina 202, 203A, 204A
  - Eröffnung 804
- Articain 180–181
- Ästhetik 120
  - gingivale 120
  - Parameter 122–130
- ästhetisch ideales Lachen 408A
- ästhetische Analyse 134–153
  - Formblatt 144, 144A, 147A
- Asthma bronchiale 173
- Attachment
  - bindegewebiges 7, 9, 18, 288
  - epitheliales 6, 18
- Aufhängenähte 104–109
- Aufklärung 158–160
  - Dokumentation 159A
  - juristischer Hintergrund 158
- Aufklärungsgespräch 160T
- Aufklärungspflicht 158

## B

- Barbiturate 178
- Barriere 625–626, 627A
- Barrierefunktion 626
- Bass-Technik 168A
- Beleuchtungseinheit 45, 45A
- Benzodiazepine 178–179
- Bindegewebe, gingivales 7A
- Bindegewebsersatzmaterial 216, 216A
  - allogenes 298
- Bindegewebstransplantate 707A
  - Anforderungen 199, 199A
  - autologe 199, 199A
  - Entnahmetechnik 202–212, 206A, 229–234A, 238–242A, 246–250A
  - freie subepitheliale 201, 207A, 213A, 544, 545A
  - freie 297A
  - Spenderregionen 201–202
- Biofilmentfernung 292, 293A
- biologische Breite 18–27, 844
  - Ausbildung 19A, 23
  - Re-Etablierung 22
  - um Implantate 23–27, 24A, 667
  - Verletzung 20, 21, 844, 846A
- Bite Size 61–62, 62A, 97–98
- Bleaching, internes 256, 262, 279A
- Bleichen, internes 256, 262, 279A
- Blutgerinnung 172
- Bluthochdruck 170
- Blutungen, intraoperative 804–807
- Blutversorgung, parodontale 14, 14A, 15A
- BMPs (Bone Morphogenetic Proteins) 198
- Bone Morphogenetic Proteins (BMPs) 198
- „Bone Splitting“-Technik 626
- Bradykardie 171
- Brücke
  - adhäsiv befestigte Klebe- 613
  - konventionelle 612



Brückenbehandlung  
 einzeitiges Vorgehen 555–556,  
 556–560, 568–577A  
 schrittweises Vorgehen 561  
 Brückenglieder  
 Biokompatibilität 675–676  
 Gestaltung 675–676, 677A, 678A  
 Materialien 677  
 Reinigung 676  
 Transfer der Kontur 668,  
 668–673A  
 Bündelknochen 12, 515  
 Bundle Bone 12A

## C

Cellulose, oxidierte regenerierte 807  
 Chlorhexidin 163, 165, 186, 818  
 Chlorhexidin-Digluconat 186  
 Clindamycin 187  
 Coma diabeticum 174  
 Cyclooxygenase 182

## D

DBBM (deproteinized bovine bone mineral) 533, 534–535A, 586A, 624A, 625  
 Defektbildung 610, 615  
 Defekte, keilförmige 308–310, 309A  
 Defektklassifikation 614–615, 616A  
 Defektmorphologie 613–615, 616A  
 Defektrekonstruktion 616–648  
 Klasse-I-Defekte 618–632  
 Klasse-II-Defekte 632–636  
 Klasse-III-Defekte 636–648,  
 642–646A  
 klinisches Vorgehen 648T  
 therapeutische Entscheidungsfindung 649T  
 vertikale 636–638  
 dentofaziale Harmonie 120  
 dentogingivaler Komplex 27, 27A  
 Höhe 417–418, 417A  
 deproteinized bovine bone mineral (DBBM) 533, 534–535A, 586A, 624A, 625

Desmotom 529, 531A  
 Diabetes mellitus 79, 174  
 diabetisches Koma 174  
 Diazepam 179  
 Diclofenac 183  
 digitale Planungssoftware 684  
 digitales Volumentomogramm (DVT) 684  
 Distractionsosteogenese 522–523,  
 523A, 614, 636–637  
 Distraktor 523, 523A, 645A  
 dolichofaziales Gesichtswachstum 408  
 doppelt gekreuzte Naht 104–106,  
 106–107A, 269, 277–278A,  
 300, 508A, 573–574A, 588A,  
 709–710A, 792–793A  
 doppelte Schlingnaht 104, 104–105A,  
 449, 729–730A, 753A, 771–773A  
 double-crossed suture 104–106,  
 106–107A, 269, 277–278A, 300,  
 508A, 573–574A, 588A, 709–710A,  
 792–793A  
 „Double Layer“-Technik, modifizierte  
 626, 627A, 628A, 750–751A, 784A  
 Druckausformung 651, 650  
 DVT (digitales Volumentomogramm) 684

## E

Early Wound Healing Index (EHI) 75, 76A  
 EDTA (Ethyldiamintetraessigsäure) 289, 290, 291A  
 EHI (Early Wound Healing Index) 75, 76A  
 Eicosanoide 182  
 Eicosanoid-Stoffwechsel 182  
 Eigenfaserzement, zelluläres 10–11, 292  
 Eingriffsaufklärung  
 Inhalt und Umfang 158–159  
 Zeitpunkt 159  
 Einzelknopfnähte 97–100, 98–99A  
 mit palatinaler Verankerung 754A  
 Elektrotom 420, 421A

Elongation 410, 474  
 Emergencyprofil 651, 659A,  
 676–677, 679A  
 Transfer 660, 661–667A  
 Übertragung 660, 661–667A  
 Endokarditis 171–172  
 Endokarditis-Prophylaxe 171–172  
 Endosteum 13  
 Entlastungsinzisionen 88–89  
 horizontale 88, 88A  
 vertikale 88–89, 89A  
 Entlastungsnähte 101–103  
 Entzündungsfreiheit 77, 122, 162,  
 303  
 „Envelope“-Technik 295, 299  
 Ersatzmaterialien  
 allogene 213  
 alloplastische 213  
 Ethyldiamintetraessigsäure (EDTA) 289, 290, 291A  
 Explantation 832A, 833, 833A  
 Explantationsinstrumente 833,  
 833A  
 Exposition  
 von Knochentransplantaten 828  
 von Membranen 818, 828,  
 828A, 829  
 Extraktion, kieferorthopädische 517–518, 518A  
 Extraktionsalveole 514A  
 heilende 514A, 514–516, 516A  
 Extrusion, kieferorthopädische 310,  
 311A, 517–518, 519–521A, 844,  
 845A, 846–847A

## F

Fadenmaterial 56–57  
 Fadenstärke 57, 57T  
 Faserapparat  
 parodontaler 9, 9A  
 supraalveolärer 9A  
 Federhaltergriff 61A  
 Fibroblast 194  
 Fixationsnähte 109, 112A  
 Foramen palatinum majus 804  
 Forced-Eruption-Technik 517





fortlaufende Nähte 100, 101A, 233-234A

Fossa canina 820

freie Gewebetransplantate

Anforderungen 196–199

Entnahmetechniken 199–213

physiologische Prinzipien

194–196

Spenderregionen 199–213

freie Schleimhauttransplantate 212

freie subepitheliale Bindegewebs-  
transplantate 201, 207A, 213A

Fremdfaserzement, azelluläres

10, 291

Füllertechniken 533–535,

534–535A, 536A

## G

Gaumen, seitlicher 202, 203A

Gaumenplatte 208–209, 211A, 804,  
806A

Gaumenschleimhaut 202

GBR (Guided Bone Regeneration)

532–533, 532A, 621

GBR-Technik 532–533, 532A, 621

Geller-Flügel 494–495A

Gemischtfaserzement, zelluläres 11

genetische Faktoren 81

genetische Veranlagung 81

gesteuerte Knochenregeneration 621

Gesundheit, gingivale 122, 122A

Gewebeinduktivität 198

Gewebekleber 242

Gewebekonduktivität 198

Gewebeüberschuss 836, 837–841A

Gingiva 4–9

befestigte 7

Breite 5

Farbe 123, 123A

freie 5–7, 5A

interdentale 8A, 9

keratinisierte 293–295, 294A

Keratinisierung 123

Oberflächenbeschaffenheit 123,  
123A

Sichtbarkeit 130, 131A

Zenit 125–127, 125A, 126A

Gingivaepithel, orales 5, 5A

Gingivagirlande 126

Gingivakorrektur, chirurgische

Behandlungsziele 132

Indikationsstellung 132

gingivale Furche 5

gingivale Rezessionen 256,

266–268, 266A, 267A

gingivaler Biotyp 615

gingivaler Phänotyp 30, 31A, 124,  
297

Gingivalsaum 5

Gingivamorphologie 123–127

Gingivatransparenz 260, 261A, 261T

Gingivaverdickung 297–298

Indikationen 256–268

Prognose 269

technische Aspekte 269

Gingivaverlauf 126, 126A, 127,

128A, 129A, 135, 409

Korrektur 412–413

unregelmäßiger an natürlichen

Zähnen 412

unregelmäßiger an prothetisch

versorgten/zu versorgenden

Zähnen 412–413, 412A

Gingivazentit 125–127, 125A, 126A

Gingivektomie, externe 420,

432–437A

Glucocorticoide 184

Glycohämoglobin-Fraktion 79

Gravidität 175

GTR (Guided Tissue Regenera-  
tion) 290, 290A

Guided Bone Regeneration

(GBR) 621

Guided Tissue Regeneration

(GTR) 290, 290A

„Gummy Smile“ 130, 408–409, 409A

## H

Hämodialyse 173

Hämostyptikum 807, 807A

Hartgewebsaugmentation 616

horizontale 621

*Havers*-Kanal 12

HbA1c 79

Heilung

per primam 70–71, 72A, 73A,

205A, 816

per secundam 71–72, 73A,

205A, 816

Hemidesmosomen 6, 16

Hepatitis 173

infektiöse 175

*Hertwig*-Epithelscheide 291

Herzinsuffizienz 171

Herzrhythmusstörungen 171

high scalloping 31A

HIV (Humanes Immundefizienz-  
Virus) 80, 175

Homöopathika 184

Humanes Immundefizienz-Virus  
(HIV) 80, 175

Hygiene 164

Hygienerichtlinien 164

Hyperglykämie 174

hypermobile Oberlippe 408

Hyperthyreose 174

Hypertonie

arterielle 170

renale 174

Hypoglykämie 174

## I

Ibuprofen 182–183, 185

Immunsuppression 184

Immunsuppressiva 80, 172

Implantat 610

Implantatauswahl 686–691

Implantatbehandlung

bei jugendlichen Patien-  
ten 691–693, 692A

Besonderheiten 684–693

einzeitige 549–544, 550–551A,  
582–591A

schrittweises Vorgehen 555

Implantatdimensionierung 690–691

Implantatdurchmesser 690–691

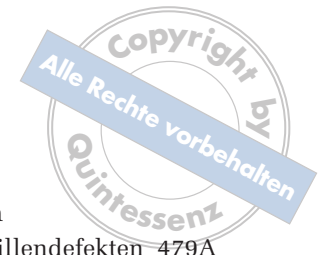Implantateröffnung 629–631, 632T

Implantatinserterion

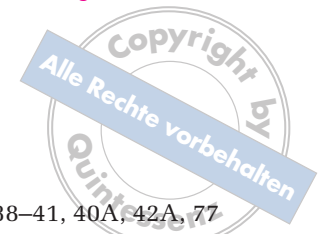computergeführte navigierte

552, 552A

inzisionsfreie 549, 552



- Implantation  
bei jugendlichen Patienten 691–693, 692A  
computergeführte navigierte 552, 552A  
computernavigierte schablonengeführte 684  
computerunterstützte 684  
handgeführte 684  
inzisionsfreie 549, 552
- Implantatlockerung 832
- Implantatpositionierung  
korono-apikal 689–691, 691A  
mesio-distal 687–689, 688A, 689A  
oro-fazial 687, 687A
- Implantatschulter, Positionierung 686, 686A, 689–691, 690A, 691A
- Implantatverlust 832–833  
Frühverlust 832  
Spätverlust 833
- Indexierung, intraoperative 631, 749A, 783A, 783A, 786A
- Infektion 818–820
- Infektionskrankheiten 175
- Infiltrationsanästhesie 181
- „Inlay“-Technik 618, 619A, 722–731A
- Inlay-Transplantat 617
- Innervation, parodontale 14–15
- INR (International Normalized Ratio) 172
- Insellappen, palatinaler 618, 619A, 726–728A
- Instrumentarium, parodontalchirurgisches 47–55  
makrochirurgisches 47, 48–49A  
mikrochirurgisches 47, 49A
- interdentaler Col 8A, 9
- interdentaler Verschluss 123–124
- International Normalized Ratio (INR) 172
- Inzisalkantenposition 134–135, 136A
- Inzisalkantenverlauf 134–135, 136A
- Inzisionen 86–87  
horizontale 836  
marginale 86–87, 87A  
paramarginale 86–87, 87A
- Inzisionen  
sukkuläre 86, 87A  
vertikale 836
- inzisionsfreie Technik 299
- ## K
- Kallusdistraktion 522, 614, 632, 636
- kammprophylaktische Maßnahmen  
Vergleich 534–535A  
Vor- und Nachteile 547T
- Kammprophylaxe 532–546  
bei Brückenversorgungen 555–561  
bei Implantatversorgungen 549–555
- kardiovaskuläre Erkrankungen 170–172
- keilförmige Defekte 308–310, 309A
- Keramik  
fluoreszierende 680, 682–683A  
rosafarbene 488A, 638, 639, 640A, 641, 641A
- keratinisierte Gingiva, Breite 415, 416A
- keratinisiertes Gewebe 30–32, 33A
- Keratinisierung der Gingiva 123, 293–295, 294A
- KFO 484–488, 485–487A, 844
- KHK (koronare Herzkrankheit) 170–171
- Kieferorthopädie 484–488, 485–487A, 844
- kieferorthopädische Behandlung 266–268, 484–488, 485–487A, 844
- kieferorthopädische Bewegung 266–267, 267A
- kieferorthopädische Extrusion 310, 311A, 517–518, 519–521A, 844, 845A, 846–847A
- Klassifikation  
gingivaler Rezessionen 303, 304T  
nach *Miller* 303, 304T  
nicht erhaltungsfähiger Zähne 546–549  
von Defekten im zahnlosen Kieferabschnitt 615
- Klassifikation  
von Papillendefekten 479A  
von Zahnlücken 615, 616A
- Knirscherschiene 554, 598A
- Knochen, partikulierter autologer 200, 622
- Knochenblöcke  
autologe 199, 622–623, 622A, 623A, 636  
mobile 829  
Resorption 622–623, 829
- Knochenblocktransplantat 622–623, 622A, 623A
- Knochenersatzmaterialien 214–215, 214A, 215A, 621–625  
xenogene 623, 625
- Knochenfilter 200
- Knochenmineral, deproteiniertes bovines (DBBM) 623, 625
- Knochenregeneration, gesteuerte 621
- Knochentransplantate 621–625  
Anforderungen 198–199, 198A  
autologe 623A  
Entnahmetechnik 199, 221–225A  
exponierte 828  
Regenerationskapazität 623  
Resorption 828, 829  
Spenderregionen 199
- knöcherne Dehiszenz 29, 29A, 284, 286A  
Ätiopathogenese 286T
- knöcherne Fenestration 29, 29A
- Knoten 114–116  
einfacher, gegenläufig geknüpfter chirurgischer 62–63, 114, 114A
- Knüpftechnik 114–116  
chirurgische 62–63, 63–65A  
makrochirurgische 114, 115A  
mikrochirurgische 114, 114A
- Kombinationslappen 95
- Kombinationspinzette, mikrochirurgische 51, 52A
- Kompaktplatten 828, 829  
autologe 199, 623
- Kompaktplatten-Technik (nach *Houry*) 197A, 623–625, 624A, 765–777A



Komplikationen 804–847  
 Komplikationsmanagement 804–847  
 Kompressionsverband 804, 806A  
 Kontaktpunkt, approximaler 472–474, 473A, 473T  
 langer 632, 635A  
 koronare Herzkrankheit (KHK) 170–171  
 Kortikalis 12  
 Kortikoide 80  
 Kronenverlängerung, ästhetische 481, 484A  
 bei jungen Implantatpatienten 426  
 Indikationen 410–414  
 Langzeitprognose 426  
 Vorhersagbarkeit 426  
 Wahl des technischen Vorgehens 418–425, 420A, 423A, 424A, 426

## L

Lachlinie 130, 131A  
 hohe 130, 131A  
 positive 134  
 Lachtypen 130  
 Lamina cribriformis 12, 13, 13A  
 Lamina dura 12  
 Lappendesign 77–78, 90–95  
 Lappendicke 78  
 bei Rezessionsdeckung 303  
 Lappendurchblutung 78  
 Lappennekrose 824  
 Lappenperforation 810, 810–811A  
 Lappenperforationsstelle 810  
 Lappenpräparation 300, 362–364A, 395–397A  
 tunnelierende 269, 495, 504A, 570–571A, 583A, 706A, 789A  
 Lappenreposition, apikale 415, 423–425, 425A, 844  
 Lappenspannung 78–79, 97  
 lateraler Gaumen 202, 203A  
 lateraler Kieferwinkel 199  
 Leberfunktionsstörung 173  
 Leberinsuffizienz 173

Leitungsanästhesie 181  
 Lidocain 180  
 Ligament, parodontales 9, 10A, 12, 12A, 13A  
 Blutversorgung 14, 15A  
 Linea obliqua externa 199  
 Logenabszess 820  
 Lokalanästhesie 179–181  
 Lokalanästhetika 179–181  
 adrenalinhaltiges 804, 814  
 low scalloping 31A  
 Lupenbrille 43  
 galileische Bauart 43, 43A  
 keplersche Bauart 43, 44A  
 Vergleich mit Operationsmikroskop 47  
 Vor- und Nachteile 46T  
 Lymphe der parodontalen Gewebe 15

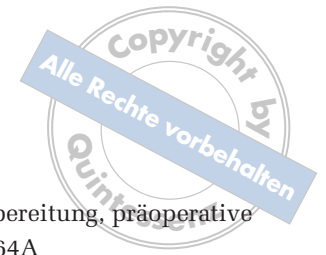## M

makrochirurgisches Instrumentarium 47, 48–49A  
 Matratzennähte 100, 100A, 101–103  
 gekreuzte horizontale 752A  
 horizontale 602–604  
 intern verlaufende horizontale 102–103, 102A  
 intern verlaufende vertikale 100, 100A  
 Medikation, prä- und postoperative 178–188,  
 Membranen 625–626, 627A  
 Eigenschaften 625–626  
 ePTFE- 625  
 Gore-Tex®-625  
 Kollagen- 625  
 nichtresorbierbare 625  
 Polylaktid-Polyglykolid-basiert 625  
 resorbierbare 625  
 Teflon- 625  
 Membranexposition 621, 625, 818, 828, 828A, 829  
 Metamizol 183–184  
 Metronidazol 187  
 Midazolam 179

Mikrochirurgie 38–41, 40A, 42A, 77  
 versus Makrochirurgie 41T, 42A  
 mikrochirurgisches Instrumentarium 47, 49A  
 mikrochirurgisches Training 60–66  
 Mikronadelhalter 52–53, 53A  
 Mikroschere 53, 54A  
 Mikroskalpellklingen, biegbare 51A  
 Mikroskalpellklingenhalter 50A, 51  
 Mikroskop *s. Operationsmikroskop*  
 Mock-up 137–139, 138A, 140A, 426  
 Modified Ovate Pontic 651, 655, 676  
 Modified Ridge Lap Pontic 675  
 mukogingivale Grenzlinie 7  
 Mukoperiostlappen 90–91, 90–91A  
 Mukoperiost-Mukosalappen 95, 95–96A  
 Mukosa  
 auskleidende 4  
 mastikatorische 4  
 periimplantäre 16–17  
 spezialisierte 4  
 Mukosalappen 91–93, 92–94A  
 Mukosa-Mukoperiostlappen 95  
 Mukosa-Mukoperiost-Mukosalappen 95  
 Mundhygiene  
 häusliche 77, 162, 165  
 Motivation und Instruktion 77  
 postoperative 166, 169T  
 Mundhygieneprotokoll, postoperatives 166, 169T

## N

Nachbehandlung 165–169  
 Nachblutung 812  
 Nachsorge 166  
 Nadeln, chirurgische 58  
 Naht, fortlaufende 233–234A  
 Nahtentfernung 116, 116A, 165  
 Nahtmaterial 56–59, 59T, 79  
 e-PTFE 57  
 Gore-Tex®57  
 Polytetrafluorethylen 57  
 Nahtstärke 57, 57T  
 Nahttechniken 97–111, 111T



Nahtverschluss 96–116  
 Narben 836  
   horizontale 836  
   vertikale 836  
 Narbenkorrektur 836, 837–841A  
 Navigationssysteme 684  
 Nekrose 824  
 Nervus alveolaris inferior 201, 201A  
 Nervus lingualis 200  
 Nichtopioid-Analgetika 182–184  
 Nierenfunktionsstörung 173–174  
 Niereninsuffizienz 173–174  
 Nikotin 79–80  
 Nikotinverbot 160

## O

Oberflächenanästhesie 181  
 Oberflächenanästhetika 181  
 Onlay-Transplantat 617  
 Operationsmikroskop 44–45, 44A  
   Vergleich mit Lupenbrille 47  
   Vor- und Nachteile 46T  
 Operationsschablonen 684, 685A  
 Opioid-Analgetika 182  
 Opioide 182  
 optische Vergrößerungshilfe 43  
 orales Gingivaepithel 5, 5A  
 orales Sulkusepithel 5, 5A  
 Organtransplantate 172–173  
 Osseointegration 832  
 Ostektomie 447A  
 Osteoblast 195–196  
 Osteoblastentheorie 196  
 Osteogenese 196  
 Osteoinduktion 198  
 Osteokonduktion 196–198  
 Osteon 12, 13A  
 Osteosyntheseschrauben 622, 625  
 Osteotomie 464A  
 Ovate Pontic 675–676

## P

palatinaler Insellappen 618, 619A, 726–728A

Papillen 9, 123–124, 124A, 472–474  
   künstliche 488A  
   Traumatisierung 475A  
   Vorhandensein 473T  
 Papillenaugmentation, horizontale 484, 502–510  
 Papillen-Blutungs-Index (PBI) 77, 162  
 Papillendefekte  
   Ätiologie 472–474, 475A, 478A  
   Klassifizierung 479A  
 Papillenelevator 52, 53A  
 Papillenrekonstruktion 481–494  
   chirurgische 480–483A, 481–484  
   horizontale 484  
   Indikationsstellung 474  
   kieferorthopädische 484–488, 485–487A  
   Langzeitprognose 496  
   restaurative 488–494, 489–490A, 491–493A  
   therapeutische Möglichkeiten 481–494  
   vertikale 481  
 Papillenverlust 472–474  
   Ätiologie 472–474, 475A, 478A  
   Klassifizierung 479A  
 Paracetamol 183  
 parodontale Blutversorgung 14, 14A, 15A  
 parodontale Innervation 14–15  
 parodontaler Faserapparat 9, 9A  
 parodontales Ligament 9, 10A, 12, 12A, 13A  
   Blutversorgung 14, 15A  
 Parodontitistherapie, regenerative 290  
 Parodontium, marginales 4A, 21  
 partielle Thromboplastinzeit (PTT) 172  
 partikulierter autologer Knochen 200, 622  
 Patientenaufklärung 158–160  
 Patientenführung 162–169  
   Medikation 178–188  
   Risikopatienten 163–175, 176–177T  
 Patientenvorbehandlung 162

Patientenvorbereitung, präoperative 162–164, 164A  
 PBI (Papillen-Blutungs-Index) 77, 162  
 Penicilline 187  
 „perfektes Lächeln“ 120  
 periimplantäre Hart- und Weichgewebe 16A  
 periimplantäre Strukturen 16–17  
 Periointegration 25  
 Periosteum 13  
 Periostnähte 108–109, 110–111A, 465  
   gekreuzte 250  
 Periostschlitzung 54A, 91  
 PES (Pink Esthetic Score) 132, 133T  
 Phaenotyp, gingivaler 30, 31A, 124  
   dünner 257  
 Phlegmone 181  
 PI (Plaque-Index) 77, 162  
 Pink Esthetic Score (PES) 132, 133T  
 Planungssoftware, digitale 684  
 Plaque-Index (PI) 77, 162  
 plasmatische Zirkulation 194, 196  
 Platelet-rich Plasma (PRP) 81  
 Platform-Switching 26  
 Plättchen-reiches Plasma 81  
 Plätzchenausstecher-Technik 655–656, 656–658A, 732–734A  
 Positionierungsnähte 109–111, 113A, 276A, 300, 398–399A, 506–507A, 708–709A, 572A, 585–586A  
 post-operative Medikation 165  
 post-operatives Verhalten 159–160, 161A  
 „Pouch“-Technik 618–621, 620A, 704–712A  
 Präparationsrand, intrasulkulärer 20–21, 22A  
 Prednisolon 184  
 primäre Heilung 70–71, 72A, 73A  
 Prostaglandine 182  
 Provisorien  
   diagnostische 138, 139, 426  
   direkte 139  
   implantatgetragene 631  
   indirekte 139, 142–143A  
 PRP (Platelet-rich Plasma) 81  
 PTT (partielle Thromboplastinzeit) 172



pulmonale Erkrankungen 173  
 Pulsoxymetrie 178  
 Punch 533, 534–535A, 545  
 Pus 820  
 Pusentleerung 820, 821A

## Q

Quick-Wert 172

## R

Rauchen 79–80  
 Regeneration 70  
   parodontale 289–290  
 regenerative Parodontitistherapie 290  
 Reparation 70  
 Reparaturzement 11, 292  
 Resorptionen 829  
 Restaurationsrand, subgingivaler 844  
 Restitutio ad integrum 70  
 Retraktionsfäden 476A  
 Revaskularisation 194, 623–625  
 Revaskularisationsresistenz 624  
 Rezessionen, gingivale  
   Ätiopathogenese 284–285, 286T  
   Epidemiologie 284  
   multiple 301–302, 302T  
   singuläre 301, 302T  
 Rezessionsdeckung, chirurgische  
   an Implantaten 310  
   an prothetisch versorgten Zähnen 310  
   Auswahl geeigneter Techniken 302  
   bei Kindern und Jugendlichen 310  
   gescheiterte 312–314A  
   Indikationsstellung 287  
   Langzeitprognose 305–307, 306T  
   technische Aspekte 299–302  
   Vollständigkeit 298  
   Vorhersagbarkeit 302–303

Rezessionsprophylaxe 256–257, 258–260A  
   bei prothetisch zu versorgenden Zähnen 256–259  
   vor kieferorthopädischen Behandlungen 266–268  
 Risikopatienten 163–175, 176–177T  
 RKI-Richtlinien 164  
 Rolllappen-Technik, modifizierte 630, 630A, 774–775A, 786–793A  
 Röntgenschablonen 684, 685A  
 rote Ästhetik 32, 120

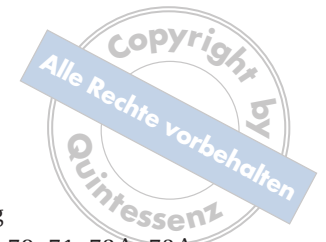## S

Sandwichttechnik 481A, 524–525, 524A, 525–528A, 636  
 Saume�ithel 6–7, 6A  
   langes 288  
 Scalloped Implantat/Scalloped Design 25, 26A  
 Schalenprovisorium 139, 141–142A, 587A  
 Schifferknoten 114, 115A  
 Schleimhautstanzung 629, 629A  
 Schleimhauttransplantat, freies 532  
 Schlingen 114  
 Schlingnaht, doppelte 104, 104–105A, 449, 729–730A, 753A, 771–773A  
 Schmelzmatrixproteine 81, 291–292, 291A  
 Schmerzprophylaxe 181  
 Schnittführung 86–89, 87A  
   horizontale 836  
   vertikale 836  
 Schwangerschaft 175  
 „schwarze Dreiecke“ 472–474, 474A  
   therapeutische Möglichkeiten 481–494  
 Schwellungsprophylaxe 181  
 Sedativa 178–179  
 Sedierung 178–179  
 seitlicher Gaumen 202, 203A  
 Sharpey-Fasern 9–10, 9A, 10A  
 „Socket Seal“-Technik 212, 212A, 533, 545, 545A, 555, 555A, 596–607A, 832A, 833

„Socket Shield“-Technik 537, 538–539A, 540–543A  
 Sofortimplantation 535–537, 536A  
 Sofortprovisorien 546, 586–587A  
   prothetische 549  
   provisorische 554  
 Sounding 27  
 Spaltlappen 91–93, 92–94A, 810  
 Spaltlappenpräparation 325A, 446A, 461A, 725A, 727A  
 Spongiosa 12  
 Stacheltechnik 651, 653A  
 Stanzung 629, 629A  
 Stillman-Clefts 285, 287A  
 Stillman-Spalten 285, 287A  
 Stillman-Technik 167A  
 Stillzeit 175  
 Stufe-2-Medikation 186  
 subgingivaler Restaurationsrand 844  
 Sulkus 5, 5A  
   klinischer 21  
 Sulkusepithel, orales 5, 5A  
 Super Floss 675, 676A  
 Symphyse 199

## T

Tabak 79  
 Tachykardie 171  
 Tätowierungen 836  
 Teilnekrose 824, 825A  
 Thromboplastinzeit 172  
 Thrombose-Prophylaxe 172  
 Thrombozytenaggregationshemmer 172  
 Tissue Engineering 213  
 Total Ridge Lap Pontic 675  
 Transplantat  
   allogenes 194  
   alloplastisches 194  
   autologes 194  
   xenogenes 194  
 Transplantatdicke bei Rezessionsdeckung 303  
 Transplantateinheilung 194–196  
 Transplantatentfernung 828  
 Transplantation 194  
 Transplantatmobilität 829



Transplantatnekrose 824, 825A  
 Transplantatpatienten 172–173  
 traumatisches Zähneputzen 284, 285A  
 Tuber maxillae 212–213  
 Tunnelierungsmesser 55, 55A  
 Tunnelpräparation 269, 276A, 300, 362–364A, 395–397A, 495, 504A, 570–571A, 583A, 706A, 789A  
 Tunneltechnik 299–302  
   modifizierte 269, 300–302, 300A, 301A, 361–369A, 495, 553, 555–556

## U

Überwachung, apparative und personelle 178  
 Umschlingungsnahte 104–108  
   doppelt gekreuzte vertikale 106–107A, 269, 277–278A, 300, 400–402A, 508A, 573–574A, 588A, 709–710A, 792–793A  
   gekreuzt verlaufende horizontale 209–210A, 328–329A  
   horizontale 106–108, 107A, 108A, 109A, 208, 209A–210A  
   parallel verlaufende horizontale 209–210A, 329–330A

## V

Vasokonstriktoren 180  
 Verbandsplatte 208–209, 211A, 804, 806A  
 Verlauf der Gingiva 126, 126A, 127, 128A, 129A  
 Verletzung der biologischen Breite 844, 846A

Verschiebelappen  
   apikaler 415, 423–425, 425A, 844  
   doppelt lateraler 299, 340–355A  
   koronaler 295, 296A, 299, 322–333A, 375–386A  
   unilateraler 299  
 Verschlussnahte 97–101  
 Volkman-Kanal 12  
 voller Lappen 90–91, 90–91A, 746–747A  
 Vollnarkose 178  
 Vorbehandlung 162–164

## W

Wax-up 137  
 Weichgewebe  
   Abformung 660–668  
   Ausformung 651–658  
   interdentales 8A  
 Weichgewebsabformung 660–668  
 Weichgewebsaugmentation 544–546, 616  
 Weichgewebsausformung 651–658  
   Druckausformung 651, 650  
   für Brückenversorgungen 613  
   Stacheltechnik 651, 653A  
 Weichgewebsverdickung 297–298, 544, 553, 553A  
 weiße Ästhetik 120  
 „Wick Effect“ 56  
 Wunddehiszenz 818  
   primär nicht infektiöse 818, 819A  
 Wundheilung  
   klinische Beurteilung 75, 76A  
   lokale modifizierende Faktoren 77–79, 79T  
   Phasen 72–75

Wundheilung  
   primäre 70–71, 72A, 73A, 205A, 816  
   Prinzipien 70–75  
   sekundäre 71–72, 73A, 205A, 818  
   systemische modifizierende Faktoren 79–81, 80T  
 Wundheilungsstörung 818  
 Wundinfektion 818  
 Wundkontrolle 165  
 Wurzelzement 10–11

## Z

Zähneputzen, traumatisches 284, 285A  
 Zahnersatz, implantatgetragener 612  
 Zahnextraktion 514  
   atraumatische 529, 530–531A  
   Defektprophylaxe nach 517–546  
   Heilung nach 514–516  
   Knochenverlust nach 515  
   Resorption nach 515  
   therapeutisches Vorgehen nach 548T  
 Zahnfleischverlauf 126, 126A, 127, 128A, 129A, 612, 613, 615  
 Zahnlänge 135, 137T  
 Zahnücke 611  
 Zahnreinigung, professionelle 77  
 Zementarten, Lokalisation auf der Wurzel 11A  
 Zenit der Gingiva 125–127, 125A, 126A  
 Zwei-Membranen-Technik 626, 627A, 628A  
 Zytostatika 80